

Т.А. ИМШЕНЕЦКАЯ, И.И. МАЛИНОВСКАЯ

ЭФФЕКТИВНОСТЬ ИНТРАВИТРЕАЛЬНОГО ВВЕДЕНИЯ БЕВАЦИЗУМАБА ПРИ ЛЕЧЕНИИ РЕФРАКТЕРНОГО ДИАБЕТИЧЕСКОГО МАКУЛЯРНОГО ОТЕКА

ГУО «Белорусская медицинская академия последипломного образования»,
Республика Беларусь

Цель. Оценить эффективность и безопасность интравитреального введения бевацизумаба у пациентов с рефрактерным диабетическим макулярным отеком.

Материал и методы. Проведено рандомизированное исследование 160 глаз 82-ух пациентов с рефрактерным диабетическим макулярным отеком. Основную группу (61 глаз) составили пациенты, которым выполняли интравитреальные инъекции 1,25 мг в 0,05 мл бевацизумаба. В данной группе офтальмологические исследования проводились на 2, 4, 8, 12, 16, 20 и 24 неделе наблюдения и далее каждые 3 месяца до конца периода наблюдения. Контрольной группе пациентов (99 глаз) выполняли повторные сеансы фокальной лазерной коагуляции с офтальмологическими исследованиями перед процедурой.

Результаты. Клиническими исследованиями было установлено, что новый способ лечения достоверно позволяет уменьшить центральную толщину сетчатки и повысить остроту зрения, по сравнению с контрольной группой пациентов.

Заключение. Интравитреальное введение бевацизумаба является эффективным и безопасным методом лечения пациентов с рефрактерным диабетическим макулярным отеком, позволяет в короткие сроки уменьшить отек сетчатки, стабилизировать или повысить остроту зрения пациентов, способствует регрессии неоваскуляризации сетчатки.

Ключевые слова: диабетический макулярный отек, ингибиторы фактора роста эндотелия сосудов, антиангиогенная терапия

Objectives. To estimate both efficacy and safety of bevacizumab intravitreal injection in patients with refractory diabetic macular edema.

Methods. Randomized trial of 160 eyes of 82 patients with refractory diabetic macular edema has been carried out. Patients in whom intravitreal injections of 1, 25 mg in 0, 05 ml of bevacizumab were done composed the main group (61 eyes). In the given group ophthalmological examinations were performed on the 2nd, 4th, 8th, 12th, 16th, 20th and 24th weeks of observation and further they were carried out every 3 months up to the end of the observation period. Control group of patients (99 eyes) were subjected to repeated sessions of focal laser coagulation with ophthalmological examinations before the procedure.

Results. Clinical trials have determined that a new method of treatment reliably permits to decrease central thickness of the retina and to increase visual acuity in comparison with control group of patients

Conclusions. Intravitreal injection of bevacizumab is an effective and safe method of patients with refractory diabetic macular edema treatment; it permits in short time to reduce the retina edema, to stabilize or to increase patients' visual acuity and it also contributes to regression of the retina neovascularization.

Keywords diabetic macular edema, inhibitors of vascular endothelial growth factor, antiangiogenic therapy

Введение

Диабетический макулярный отек (ДМО) приводит к структурным изменениям в сетчатке, что впоследствии становится причиной выраженной потери зрения вплоть до полной слепоты у пациентов с сахарным диабетом [1, 2]. Несмотря на то, что патогенез ДМО еще полностью не изучен [3], основной его причиной считают патологические изменения внутреннего гемато-ретиального барьера [4]. Диабетический макулярный отек может появиться на любой стадии диабетической ретинопатии (ДР),

но частота встречаемости его, по мнению ряда авторов, связана с выраженностью ДР [5]. Факторами риска, способствующими развитию отека, являются также повышенный уровень гликемии, длительность сахарного диабета, повышенное диастолическое артериальное давление и выраженная протеинурия [6]. Золотым стандартом в лечении ДМО является макулярная лазерная фотокоагуляция (ЛК), успех которой был продемонстрирован ETDRS (Early Treatment Diabetic Retinopathy Study) [3]. Данное исследование доказало эффективность фокальной лазерной фотокоагуляции в снижении риска потери

зрения при клинически значимом макулярном отеке. Однако, ЛК не всегда эффективна при диффузном макулярном отеке [7, 8], что диктует необходимость поиска новых методов лечения данной патологии.

Последнее десятилетие можно назвать эрой ингибиторов ангиогенеза в лечении сосудистых заболеваний органа зрения, таких, как влажная форма возрастной макулодистрофии, тромбоз ЦВС и ее ветвей, а также ретинопатия недоношенных и миопическая макулопатия. Диабетическая ретинопатия и ДМО не является исключением из этого списка заболеваний. Исследователями доказана роль VEGF (фактора роста эндотелия сосудов) в патогенезе ДР и ДМО. Цитокин способствует формированию микроаневризм и повышению сосудистой проницаемости [9]. Кроме того, в стекловидном теле пациентов с ДМО был найден повышенный уровень VEGF [10]. Данные факты подтверждают ключевую роль VEGF в развитии ДР и ДМО и обосновывают применение ингибиторов фактора роста эндотелия сосудов в лечении офтальмологических осложнений сахарного диабета.

Цель исследования – оценить эффективность и безопасность интравитреального введения бевацизумаба у пациентов с рефрактерным диабетическим макулярным отеком.

Материал и методы

В данное рандомизированное исследование были включены 82 пациента (160 глаз) с пролиферативной и пролиферативной стадиями диабетической ретинопатии, сочетавшихся с рефрактерным ДМО. В нашем исследовании под термином рефрактерный ДМО понимали клинически значимый макулярный отек, захватывающий центр макулы, устойчивый к проведению не менее 2 сеансов фокальной лазерной коагуляции (ЛК) или модифицированной макулярной ЛК. Оценку состояния макулярной зоны проводили не ранее, чем через 3 мес. после окончания сеанса лазерного лечения. Из исследования были исключены пациенты с обширными фиброваскулярными изменениями в стекловидном теле и на сетчатке, глаукомой, гемофтальмом и катарактой, препятствующей проведению биомикроскопии сетчатки и оптической когерентной томографии (ОКТ) заднего полюса, а также пациенты с другими недиабетическими изменениями сетчатки. Критериями включения были: установленный диагноз сахарного диабе-

та I или II типа, центральная толщина сетчатки (ЦТС) в 1 мм зоне по данным ОКТ ≥ 212 мкм, возраст пациентов ≥ 18 лет.

Средний возраст пациентов составил $52,8 \pm 15,6$ лет ($M \pm SD$). Продолжительность заболевания сахарным диабетом составила $14,4 \pm 7,7$ лет. У большинства пациентов (71,9%) был выявлен сахарный диабет II типа, у остальных был диагностирован СД I типа. 26,9% пациентов в качестве сахароснижающей терапии получали таблетированные препараты, 72,1% лечились инъекционной формой инсулинотерапии. При этом устойчивая компенсация СД ($HbA1c < 7\%$) была достигнута в 42,9% случаев. Диагноз артериальной гипертензии был выставлен у 60% пациентов. Все пациенты были рандомизированы на 2 группы – основная (А) и контрольная (К). Основную группу (61 глаз) составили пациенты, которым выполняли интравитреальные инъекции 1,25 мг в 0,05 мл бевацизумаба. Повторные инъекции осуществляли при рецидиве макулярного отека, сопровождающемся снижением остроты зрения, но не ранее 1 месяца после предыдущей инъекции. Перед исследованием в индивидуальные карты пациента были записаны анамнестические данные (длительность СД, его коррекция, наличие сопутствующих заболеваний и предыдущей лазерной фотокоагуляции), а также всем пациентам был проведен полный комплекс необходимого офтальмологического исследования, включающий визометрию с оптимальной коррекцией, биомикроскопию сетчатки, бесконтактную тонометрию, ОКТ макулярной зоны на томографе «Stratus OCT-3». Основной группе пациентов офтальмологические исследования проводились на 2, 4, 8, 12, 16, 20 и 24 неделе наблюдения и далее каждые 3 месяца до конца периода наблюдения с целью более детального изучения эффективности и безопасности применения бевацизумаба при данной патологии. Все пациенты подписывали информированное согласие. Контрольной группе пациентов (99 глаз) офтальмологические исследования проводили в дни выполнения повторной фокальной лазерной коагуляции (перед процедурой). По основным характеристикам (возраст, пол, тип СД, длительность СД, стадия СД, гликированный гемоглобин и длительность периода наблюдения) пациенты двух групп статистически значимо не отличались. Данные о распределении пациентов по группам представлены в таблице 1.

При проведении статистического анализа

Таблица 1

Основные характеристики пациентов при распределении по группам

Показатель	Группа А	Группа К	р
Возраст (M±SD), год	52,1±16,8	53,2±14,9	0,9
Пол, N (%):			0,4
м	17 (27,9%)	21 (21,2%)	
ж	44 (72,1%)	78 (78,8%)	
Длительность СД (M±SD), лет	14,4±7,7	14,4±7,7	0,9
Тип СД, N (%):			0,7
I	19 (31,1%)	26 (26,3%)	
II	42 (68,9%)	73 (3,7%)	
Стадия ДР, N (%):			0,7
II	19 (31,1%)	35 (35,4%)	
III	42 (68,9%)	64 (64,6%)	
Hb A1c (M±SD), %	7,4±1,7	8,08±2,5	0,2
Период наблюдения (M±SD), мес	9,1±5,2	10,1±4,6	0,2

применяли параметрические (t-тест при нормальном распределении признака) и непараметрические (критерий парных сравнений Вилкоксона, критерий Манна-Уитни для независимых групп и χ^2 с поправкой Йетса) методы обработки данных с использованием пакета Statistica 6.

Техника выполнения интравитреальной инъекции

Все интравитреальные инъекции выполнялись в операционном зале с соблюдением стандартных условий асептики под контролем операционного микроскопа. За 3 дня до предполагаемой инъекции пациенту местно в виде инстилляций назначали антибиотик широкого спектра действия по 2 капли 4 раза в день. За 30 минут до интравитреальной инъекции проводили инстилляцию 1%-ого раствора тропикамида для достижения мидриаза. После стандартной обработки кожного покрова и ограничения стерильной салфеткой операционного поля для фиксации век в конъюнктивальную полость вставляли векорасширитель. После местной анестезии инстилляциями 1%-ого раствора тетракаина, конъюнктивальную полость обильно промывали раствором антибиотика широкого спектра действия. Особое внимание уделяли промыванию конъюнктивальных сводов. Инъекцию выполняли в верхне-темпоральном квадранте в 3,5 мм от лимба при афакии или артифакии и в 4 мм от лимба на факичном глазу (замер производился маркировочным циркулем). Во время инъекции глазное яблоко фиксировали склеральным или роговичным пинцетом. Прокол конъюнктивы осуществляли после ее сдвига на 1-2

мм от места предполагаемой инъекции для лучшей герметизации послеоперационной раны. После прокола склеры иглу инсулинового шприца продвигали к центру глазного яблока на всю ее длину, после чего медленно вводили 0,05 мл (1,25 мг) бевацизумаба. При удалении иглы из глазного яблока место инъекции прижимали в течение 10 с стерильным ватным тупфером на пластиковой основе, орошенным анестетиком (1%-ым раствором тетракаина) для предупреждения рефлюкса лекарственного вещества из стекловидного тела. Сразу после инъекции проверяли наличие у пациента предметного зрения (счет пальцев хирурга у лица пациента) для исключения нарушения кровообращения центральной артерии сетчатки, после чего субконъюнктивально вводили 0,3 мл 4%-ого раствора гентамицина с целью профилактики инфекционных осложнений, затем накладывали стерильную асептическую повязку. Пациенту назначали инстилляцию антибиотика широкого спектра действия каждые 2 часа в первые сутки после инъекции и 4 раза в день в течение последующих 7 суток.

Результаты и обсуждение

Для оценки эффективности лечения нами детально изучались изменения центральной толщины сетчатки (ЦТС) и остроты зрения (ОЗ) в начальной и конечной точках исследования. Период наблюдения в основной группе составил 9,1±5,2 (M±SD), в контрольной – 10,1±4,6 месяцев. ЦТС перед лечением в основной группе пациентов составила 463±140 мкм (M±SD), к концу исследования она статистически значи-

мо уменьшилась до 332±114 мкм (p<0,01). В контрольной группе в начале исследования ЦТС оказалась меньше, чем у основной группы и составила 356±125 мкм, к концу наблюдения она статистически значимо увеличилась до 396±180 мкм (p<0,05). Однако с учетом разницы толщины сетчатки в обеих группах перед началом исследования, а также размах данных внутри каждой группы для проведения более точного анализа нами произведен перерасчет динамики ЦТС в проценты от максимально возможных изменений (Δ ЦТС, %) на фоне лечения по следующей формуле:

$$\Delta \text{ ЦТС} = \frac{\Delta \text{ актуальная}}{\Delta \text{ максимально возможная}} = \frac{(\text{ЦТС}_0 - \text{ЦТС}_k)}{(\text{ЦТС}_0 - 212)} \times 100,$$

где ЦТС₀ – толщина сетчатки в 1 мм зоне перед началом лечения;

ЦТС_к – толщина сетчатки в 1 мм зоне в конце исследования;

212 – ЦТС у здоровых людей по данным ОКТ (Stratus OCT3), мкм.

Результаты динамики ЦТС по группам в деталях представлены в таблице 2.

Количество пациентов с положительным результатом (уменьшение ЦТС) на 41,9 % больше в основной группе лечения по сравнению с контрольной (p<0,01). Однако внутригрупповое разделение положительного исхода на уменьшение ЦТС до 50% и более показало отсутствие статистически значимой разницы между ними. Количество пациентов с отрицательным исходом (увеличение ЦТС несмотря на проведенное лечение) составило в основной группе 11 (18,03%) случаев, в контрольной достигло 58 (58,6%), разница в 40,3% между группами оказалась статистически значимой (p<0,01).

В основной группе пациентов в течение шести месяцев наблюдения исследование толщины сетчатки мы проводили ежемесячно и через 2 недели после первой инъекции для определения необходимости в повторных интравитреальных инъекциях бевацизумаба. За пери-

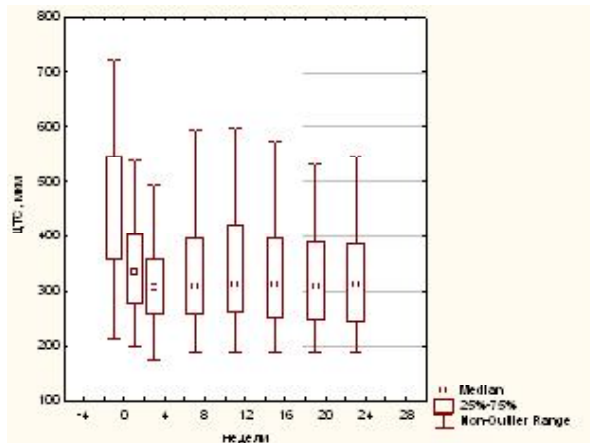


Рис. Динамика центральной толщины сетчатки (ЦТС) в основной группе А

од наблюдения в 52,4% случаев была выполнена одна инъекция препарата в стекловидное тело, в 21,3% – две, в 23% – три и в 3,3% случаев четыре. Среднее число инъекций за период наблюдения составило 1,8±0,9. Проведенная схема лечения и наблюдения в основной группе пациентов позволила не только уменьшить отек сетчатки, но и поддержать полученный результат. Динамика центральной толщины сетчатки в основной группе за первые шесть месяцев наблюдения отражена на рисунке.

Не менее значимым признаком эффективности лечения оказалось изменение остроты зрения у пациентов (Δ ОЗ). В основной группе А за период наблюдения острота зрения повысилась с 0,2±0,17 до 0,3±0,23 (p<0,01), а в контрольной снизилась с 0,4±0,25 до 0,33±0,2 (p<0,01). Данный факт можно объяснить тем, что энергия лазерного источника может вызвать повреждение фоторецепторных клеток с последующим снижением зрения. Мы проанализировали частоту изменения зрительных функций по группам. Δ ОЗ отобразено в таблице 3.

Анализ показал, что ухудшение остроты зрения в основной группе произошло в 4 случаях (6,5%), в то время как в контрольной группе цифра достигла 65 (65,7%). Процент пациентов

Таблица 2

Динамика ЦТС в начальной и конечной точках исследования по группам			
Динамика ЦТС	Группа А	Группа К	p
Не изменилась, N (%)	1 (1,64%)	3 (3%)	> 0,05
Увеличилась, N (%)	11 (18,03%)	58 (58,6%)	< 0,01
Уменьшилась, N (%):	48 (80,33%)	38 (38,4%)	< 0,01
менее 50%, N (%)	16 (32,7%)	15 (39,5%)	> 0,05
более 50%, N (%)	33 (67,3%)	23 (60,5%)	> 0,05

Таблица 3

Изменение остроты зрения в начальной и конечной точках исследования по группам

Динамика остроты зрения	Группа А	Группа К	р
Не изменилась, N (%)	20 (32,8%)	22 (22,2%)	> 0,05
Ухудшилась, N (%)	4 (6,5%)	65 (65,7%)	< 0,01
Улучшилась, N (%):			
на < 0,1	37 (60,7%)	12 (12,1%)	< 0,01
на 0,1-0,2	9 (24,3%)	3 (25%)	> 0,05
на > 0,2	17 (45,9%)	7 (58,3%)	> 0,05
	11 (29,7%)	2 (16,7%)	> 0,05

с неизменной ОЗ составил 32,8 и 22,2 в группах А и К соответственно ($p=0,2$), то есть статистически значимо не отличался. Количество пациентов с улучшением зрения оказалось на 48,6% больше в группе А ($p<0,01$), а распределение внутри группы с положительным исходом (с улучшением ОЗ) по силе выраженности признака оказалось равномерных в основной и контрольной группе (см. таблицу 3).

В настоящее время ингибиторы VEGF в мировой практике применяют не только при лечении отека сетчатки разного генеза, но и в случаях развития патологической неоваскуляризации сосудистой оболочки и сетчатки глаза при влажной форме макулодистрофии, ретинопатии недоношенных, тромбозе центральной вены сетчатки и ее ветвей, неоваскулярной глаукоме [11, 12, 13]. В нашем исследовании в 18 случаях рефрактерный макулярный отек у пациентов сочетался с неоваскуляризацией сетчатки, устойчивой к проведению панретинальной лазерной фотокоагуляции в сочетании с фокальной ЛК в заднем полюсе. Перед введением бевацизумаба для дальнейшей объективной оценки состояния сетчатки мы проводили фоторегистрацию глазного дна на фотокамере Visucam. У 2 пациентов (11,1%) имела место неоваскуляризация диска зрительного нерва (ДЗН), в 4 случаях (22,2%) – эпиретинальная, в 12 случаях (66,7%) носила смешанный характер. Частичная регрессия сосудов сетчатки наступила в 5 случаях (27,8%), полная – в 13 случаях (72,2%), однако во всех случаях мы наблюдали рецидив неоваскуляризации в разные сроки, в среднем который составил $4,9 \pm 1,6$ (M \pm SD). При попытке объяснить причину рецидива мы обнаружили, что в 63% случаев пациенты имели повышенный уровень гликированного гемоглобина ($>7,0\%$), то есть отсутствовала компенсация СД. Данная связь оказалась статистически значимой ($p<0,05$).

При проведении исследования регистриро-

вали уровень внутриглазного давления пациентов. Нами не было отмечено ни одного случая его повышения выше среднестатистической нормы. Кроме того, для изучения безопасности применения бевацизумаба, пациенты осматривались на следующие сутки и через 2 недели после инъекции для исключения признаков воспаления в переднем и заднем отрезках глаза. Мы не зафиксировали ни одного случая острого увеита и эндофтальмита. Для изучения безопасности влияния препарата на хрусталик мы тщательно осматривали его в условиях мидриаза на щелевой лампе при каждом визите пациента. Нами был зарегистрирован единственный случай ятрогенного повреждения хрусталика инъекционной иглой у пациента с высокой гиперметропией.

Выводы

1. Интравитреальное введение бевацизумаба является эффективным и безопасным методом лечения пациентов с рефрактерным диабетическим макулярным отеком.
2. Разработанный способ лечения позволяет в короткие сроки уменьшить отек сетчатки в 78,9% случаев (38,4% в контрольной группе), не только предупредить снижение зрительных функций, но и повысить остроту зрения у 60,7% (12,1% в контрольной группе) пациентов.
3. Для получения стойкого эффекта в 48% случаев потребовалось неоднократное введение бевацизумаба.
4. Интравитреальное введение бевацизумаба способствует регрессии неоваскулярных сосудов сетчатки, однако сроки рецидива патологической неоваскуляризации зависят от компенсации основного заболевания у пациентов.

ЛИТЕРАТУРА

1. Otani, T. Patterns of diabetic macular oedema with op-

- tical coherence tomograph / T. Otani, S. Kishi, Y. Maruyama // Am. J. Ophthalmol. – 1999. – Vol. 127. – P. 688-693.
2. Photoreceptor function in eyes with macular oedema / C. W. T. A. Lardenoye [et al.] // Invest. Ophthalmol. Vis. Sci. – 2000. – Vol. 41. – P. 4048-4053.
3. Use of scanning laser ophthalmoscope microperimetry in clinically significant macular oedema in type 2 diabetes mellitus / F. Mori [et al.] // Jpn. J. Ophthalmol. – 2002. – Vol. 46. – P. 650-655.
4. Optical coherence tomography for evaluating diabetic macular oedema before and after vitrectomy / P. Massin [et al.] // Am. J. Ophthalmol. – 2003. – Vol. 135. – P. 169-177.
5. Diabetic macular oedema: risk factors and concomitants / J. M. Lopes de Faria [et al.] // Acta Ophthalmol. Scand. – 1999. – Vol. 77. – P. 170-175.
6. The Wisconsin Epidemiologic Study of Diabetic Retinopathy XV / R. Klein [et al.] // Ophthalmology. – 1995. – Vol. 102. – P. 7-16.
7. Photocoagulation for diabetic macular edema. Early Treatment Diabetic Retinopathy Study report number 1 / Early Treatment Diabetic Retinopathy Study Research Group // Arch. Ophthalmol. – 1985. – Vol. 103. – P. 1796-1806.
8. Lee, C. M. Modified grid laser photocoagulation for diffuse diabetic macular edema. Long term visual results / C. M. Lee, R. J. Olk // Ophthalmology. – 1991. – Vol. 98. – P. 1594-1602.
9. Pathologic features of vascular endothelial growth factor-induced retinopathy in nonhuman primate / M. J. Tolentino [et al.] // Am. J. Ophthalmol. – 2002. – Vol. 133. – P. 373-385.
10. Angiotensin II and vascular endothelial growth factor in the vitreous fluid of patients with diabetic macular edema and other retinal disorders / H. Funatsu [et al.] // Am. J. Ophthalmol. – 2002. – Vol. 133. – P. 537-543.
11. Avery, R. L. Regression of retinal and iris neovascularization after intravitreal bevacizumab (Avastin) treatment / R. L. Avery // Retina. – 2006. – Vol. 26. – P. 352-354.
12. Intravitreal bevacizumab (Avastin) for neovascular age-related macular degeneration / R. L. Avery [et al.] // Ophthalmology. – 2006. – Vol. 113. – P. 363-372.
13. Intravitreal bevacizumab (Avastin) treatment of macular edema in central retinal vein occlusion: a short-term study / D. Iturralde [et al.] // Retina. – 2006. – Vol. 26. – P. 279-284.

Адрес для корреспонденции

220013, Республика Беларусь,
г. Минск, ул. П. Бровки, д. 3, кор. 3,
Белорусская медицинская академия
последипломного образования,
кафедра офтальмологии,
тел. раб.: +375 173 40-02-51,
e-mail: ophth.malinovskaya@mail.ru,
Малиновская И.И.

Поступила 4.07.2011 г.