

Д.Ф. МЫШЛЁНОК

РОЛЬ ГИБРИДНЫХ ТЕХНОЛОГИЙ В ЛЕЧЕНИИ ПАЦИЕНТОВ С МНОГОЭТАЖНЫМ АТЕРОСКЛЕРОТИЧЕСКИМ ПОРАЖЕНИЕМ АРТЕРИЙ НИЖНИХ КОНЕЧНОСТЕЙ

УО «Витебский государственный медицинский университет»,

Республика Беларусь

Цель. Изучить ближайшие и отдаленные результаты хирургического лечения пациентов с многоэтажным атеросклеротическим поражением аорто-бедренно-подколенного сегмента.

Материал и методы. Проанализированы результаты лечения 111 пациентов, которые оперированы на базе Витебской областной клинической больницы с 2006 по 2011 годы. В 36 (32,4%) случаях выполнена гибридная многоэтажная реконструкция (эндоваскулярное вмешательство на аорто-подвздошном сегменте и открытая операция на бедренно-подколенном сегменте). У 75 (67,6%) пациентов использовано шунтирование с изолированным запуском кровотока в глубокую артерию бедра.

Результаты. На фоне меньшего травматизма и тяжести осложнений гибридные операции показали хорошие ближайшие и отдаленные результаты лечения. Выявлена низкая приверженность пациентов к поддерживающей терапии и неудовлетворительный контроль на амбулаторном этапе.

Заключение. Гибридные операции могут быть эффективным и безопасным методом лечения, который позволяет снизить травматизм, способствует ранней активизации пациентов с достижением хороших результатов лечения. На амбулаторном этапе отсутствует должный ангиохирургический контроль и приверженность пациентов к лечению.

Ключевые слова: атеросклероз, многоэтажное поражение артерий нижних конечностей, гибридные операции, эндоваскулярное лечение.

Objectives. To study the immediate and distant results of surgical treatment of patients with multistage atherosclerotic lesions of aorto-femoral-popliteal segment.

Methods. The treatment results of 111 patients operated on from 2006 till 2011 in Vitebsk regional clinical hospital were analyzed. Hybrid multistage reconstruction (endovascular intervention on the aorto-iliac segment and open surgery on the femoral-popliteal segment) was performed in 36 (32,4%) cases. Aortobifemoral reconstructions with deep femoral artery revascularization were performed in 75 cases (67,6%).

Results. Hybrid surgeries showed good immediate and distant results on less traumatism and less complications severity background. Low patients' adherence to the supporting therapy was revealed as well as unsatisfactory control at the ambulatory stage.

Conclusions. Hybrid surgeries may be an effective and safe treatment method that permits to reduce traumatism; it promotes early activation of patients with obtaining good outcomes of treatment. At the ambulatory stage there is no proper angiosurgical monitoring as well as adherence of patients to treatment.

Keywords: atherosclerosis, multistage lower limb lesion, hybrid surgeries, endovascular treatment

Введение

Выбор хирургической тактики при атеросклеротическом поражении артерий нижних конечностей в нескольких анатомических зонах всегда представляет дилемму между стремлением максимально восстановить кровотоки в пораженной нижней конечности, расширением объема операции и возрастанием операционной травмы. При этом сам факт поражения дистального артериального сегмента расценивается как неблагоприятный фактор, снижающий вероятность успешного выполнения реконструкции и общую продолжительность жизни [1]. Генерализованное поражение артерий нижних конечностей особенно характерно для критической ишемии. Как правило, это возрастные пациенты с наличием многочисленных факторов риска. При наличии трофических нарушений изолированный запуск кровотока в глубокую бедренную артерию без восстановления центрального кровотока в артериях голени в ряде случаев не позволяет добиться компенсации ишемии, что ставит вопрос о первичном выполнении многоэтажной реконструкции [2].

Для адекватного восстановления кровотока обычно требуется выполнение двухэтажной реконструкции, но при этом из-за тяжести со-

лизованное поражение артерий нижних конечностей особенно характерно для критической ишемии. Как правило, это возрастные пациенты с наличием многочисленных факторов риска. При наличии трофических нарушений изолированный запуск кровотока в глубокую бедренную артерию без восстановления центрального кровотока в артериях голени в ряде случаев не позволяет добиться компенсации ишемии, что ставит вопрос о первичном выполнении многоэтажной реконструкции [2].

Для адекватного восстановления кровотока обычно требуется выполнение двухэтажной реконструкции, но при этом из-за тяжести со-

стояния пациента объем оперативного вмешательства часто приходится ограничивать. Несмотря на то, что в долгосрочной перспективе использование шунтов для аорто-подвздошного сегмента представляется более рациональным, оперативное вмешательство в сравнении с эндоваскулярной реконструкцией сопровождается более высокими показателями риска летальности и заболеваемости, сроками нетрудоспособности [3]. Сочетанное применение эндоваскулярного и традиционного хирургического лечения при многоэтажном атеросклеротическом поражении артерий нижних конечностей представляется выполнимым, достаточно безопасным и приемлемым методом лечения [4, 5, 6]. Получены обнадеживающие результаты по частоте достижения операционного и клинического успеха, гемодинамических показателей восстановленного кровотока с сохранением хороших результатов при сроке наблюдения до 6 месяцев [4, 7]. В то же время многоэтажное поражение сосудов нижних конечностей чаще всего представляет трудности для изолированного эндоваскулярного лечения. В клинической практике неизбежны встречи субоптимальной анатомии сосудов либо технические трудности при проведении эндоваскулярных процедур.

Литературные данные о выборе тактики, необходимости одномоментного вмешательства, результатах реконструктивных операций при многоэтажном поражении артерий нижних конечностей достаточно противоречивы [8, 9]. Остается актуальной проблема повышения эффективности хирургического лечения данной группы пациентов [9, 10, 11].

Целью исследования явилось изучение ближайших и отдаленных результатов хирургического лечения пациентов с многоэтажным атеросклеротическим поражением аорто-бедренно-подколенного сегмента.

Материал и методы

В исследование включено 111 пациентов с хроническими облитерирующими заболеваниями артерий нижних конечностей, которые имели сочетанное атеросклеротическое поражение аорто-подвздошного и бедренно-подколенного сегментов (многоэтажное поражение артерий нижних конечностей). Все пациенты проходили обследование и лечение в отделении кардиохирургии на базе Витебской областной клинической больницы в период с 2004 по 2011 годы.

У пациентов имелись показания к хирургическому лечению и потенциальная возможность выполнения реконструкции на обоих сегментах. Выбор эндоваскулярных методов лечения или выполнение открытой операции основывался на клинических рекомендациях международного консенсуса TASC. Во всех случаях получены отрицательные результаты онкологического скрининга.

В исследование не вошли пациенты, имеющие:

– обширные трофические нарушения стопы и голени, в связи с чем успех сосудистой реконструкции определял лишь уровень ампутации на момент первичной госпитализации в отделение (стопа, голень);

– декомпенсированную артериальную гипертензию, которая определялась как систолическое артериальное давление ≥ 180 мм рт. ст. или диастолическое артериальное давление ≥ 110 мм рт. ст., несмотря на адекватно проводимую антигипертензивную терапию;

– сахарный диабет I типа;

– возраст более 75 лет.

По способу хирургического лечения пациенты разделены на две группы:

– основная (36 пациентов), в которой применялись гибридные операции (рентгенэндоваскулярные процедуры (ангиопластика аорто-подвздошного сегмента, при необходимости дополнявшаяся стентированием) в сочетании с открытой сосудистой хирургией бедренно-подколенного сегмента);

– контрольная (75 пациентов), где использовалась открытая изолированная коррекция аорто-подвздошного сегмента с запуском центрального кровотока только в глубокую артерию бедра.

Всем пациентам выполнялось стандартное клиническое и лабораторное обследование, оценка общего соматического и локального статуса.

Из специальных методов исследования сосудистого русла нижних конечностей использовалась ультразвуковая доплерография, дуплексное сканирование артерий и рентгенконтрастная ангиография.

При наличии клинических признаков сочетанного поражения артериальных бассейнов иной локализации, положительных данных скрининга, для уточнения значимости поражения и определения дальнейшей тактики ведения проводилось дополнительное исследование интере-

сующего региона при помощи компьютерной, магнитно-резонансной томографии или ангиографии.

В случае поражения почечных артерий для оценки сохранности азотовыделительной функции почек дополнительно использовалась проба Реберга или изотопная ренография. Рутинно пациентам выполнялось ультразвуковое исследование органов брюшной полости и забрюшинного пространства, Эхо-кардиография.

Подавляющая доля пациентов представлена мужчинами (в основной группе – 97,2%, контрольной – 98,7%). Медиана возраста в выборках составила 57 и 60 лет. Распределение пациентов по возрасту представлено в таблице 1.

Из сопутствующей патологии наиболее часто встречалась артериальная гипертензия (53,2%), ХОБЛ (24,3%), последствия острого нарушения мозгового кровообращения (17,1%), стабильная стенокардия напряжения (9,0%), постинфарктный кардиосклероз (8,1%). Доля пациентов, имеющих сахарный диабет II типа, составила 3,6%. Критическая ишемия нижних конечностей, которая общепризнанно является неблагоприятным предиктором долгосрочной проходимости реконструкции и выживаемости, присутствовала у 40,5%. Как правило, наблюдали комбинацию сразу нескольких заболеваний у одного пациента.

Для определения степени хронической ишемии нижних конечностей использовалась классификация Fontaine-Покровского, которая широко распространена в странах СНГ. Доля II б степени хронической ишемии составила 59,5%, III степени – 18,9%, IV степени – 21,6%.

Сравниваемые группы были сопоставимы по полу, возрасту, степени ишемии, характеру сопутствующей патологии.

Между эндоваскулярными и сосудистыми хирургами имело место тесное сотрудничество в вопросах обсуждения картины поражения артериального русла, выбора тактики хирургического лечения и определения последовательнос-

ти проведения реконструктивных вмешательств.

В случае гибридных операций первый этап включал проведение интервенционного вмешательства с восстановлением адекватных путей притока. Определение такой очередности основывалось на возможности перехода к открытой реконструкции в случае технической неудачи эндоваскулярного вмешательства на аорто-подвздошном сегменте.

В качестве медикаментозной поддержки за 6 часов до операции назначался клопидогрель в дозе 300 мг (или 600 мг за 2 часа) и аспирин 325 мг однократно, после чего рекомендовался прием клопидогреля 75 мг/сутки (минимальный срок приема – 3 месяца) и аспирина 75-150 мг/сутки (пожизненно). Интраоперационно использовался нефракционированный гепарин из расчета 100 Ед/кг массы тела пациента.

Варианты выполненных эндоваскулярных процедур в основной группе представлены в таблице 2. В 58,3% случаев ангиопластика подвздошных артерий была дополнена процедурой стентирования. Все стенты не имели лекарственного покрытия.

Вторым этапом в основной группе проводилась коррекция окклюзионно-стенотического процесса бедренно-подколенного сегмента с применением классических методов сосудистой хирургии. Операции выполнялись или непосредственно после окончания интервенционной процедуры, или на следующий день. Для анестезиологического пособия использовались спинномозговая и эпидуральная анестезии. Исключение составлял случай одновременного выполнения каротидной эверсионной эндартерэктомии с использованием эндотрахеального наркоза. Операция выполнялась двумя бригадами хирургов, поэтому длительность вмешательства определялась объемом реконструкции бедренно-подколенного сегмента. В подавляющем большинстве случаев в качестве шунта использовалась большая подкожная вена (69,4%). Из-за отсутствия пригодного аутологичного венозно-

Таблица 1

Распределение пациентов с хронической ишемией нижних конечностей по возрасту в основной и контрольной группах

Возраст	I группа (основная)		II группа (контрольная)	
	Абс.	%	Абс.	%
40-50 лет	1	2,8	17	22,7
51-65 лет	23	63,9	48	64
66-75 лет	12	33,3	10	13,3

Таблица 2

Характеристика выполненных эндоваскулярных процедур

Вмешательство	Количество	%
Ангиопластика ОПА	3	8,3
Ангиопластика НПА	9	25,0
Ангиопластика ОПА и НПА	3	8,3
Стентирование ОПА	3	8,3
Стентирование НПА	8	22,3
Стентирование ОПА и НПА	5	13,9
стентирование и ангиопластика ОПА и НПА	3	8,3
Стентирование ОПА, ангиопластика НПА, стентирование обеих почечных артерий	1	2,8
Стентирование НПА и ОПА, контралатеральная ангиопластика НПА	1	2,8

Примечания: ОПА – общая подвздошная артерия; НПА – наружная подвздошная артерия.

го материала (малый диаметр вены, рассыпной тип строения, варикозное изменение, признаки воспаления и склероза стенки) применялись искусственные графты из политетрафторэтилена (ПТФЕ). В случае тотального поражения ОБА и короткой проксимальной окклюзии ПБА мы использовали эверсионную эндартерэктомию с восстановлением проходимости бедренных артерий при помощи наложения анастомозов по типу «конец-в-конец» (таблица 3).

В контрольной группе пациентам выполнялось классическое шунтирование аорто-подвздошного сегмента с наличием периферического русла в виде глубокой артерии бедра. Доля аорто-бедренного шунтирования составила 9,3%, подвздошно-бедренного шунтирования – 30,7%, аорто-бедренного бифуркационного шунтирования – 60%. В большинстве случаев (98,7%) применялся забрюшинный доступ к аорто-подвздошному сегменту, что позволяло уменьшить операционную травму, начать раннее питание и активизацию пациентов. Для анестезиологического пособия эндотрахеальный наркоз выбран у 61 (81,3%), эпидуральная анестезия у 11 (14,7%), комбинация этих методов у 3 (4,0%) пациентов.

В обеих группах после проведенных вмешательств с целью предотвращения тромбоза сосудистых реконструкций сроком на пять-семь дней назначались низкомолекулярные гепарины в лечебных дозировках. При выписке всем пациентам был рекомендован настоящий отказ от курения, физические упражнения с расширением дистанции ходьбы, постоянный прием дезагрегантов, проведение курсов вазоактивной терапии с коррекцией факторов риска развития сердечно-сосудистых событий (артериальной гипертензии, гиперхолестеринемии, нормализация веса).

Для статистической обработки информации использовался критерий χ^2 , непараметрический критерий Уилкоксона. Оценка проходимости сосудистых реконструкций оценивалась моментным методом Каплана-Мейера. Цифровые расчеты проводились с использованием стандартных пакетов прикладных программ («Statistica for Windows-6»).

Результаты и обсуждение

В ближайшем послеоперационном периоде летальных исходов, ампутаций не зарегистри-

Таблица 3

Характеристика выполненных открытых операций на бедренно-подколенном сегменте

Операция	Количество	%
БПШ (протезирование) веной выше щели коленного сустава	23	63,8
БПШ (протезирование) аллографтом выше щели коленного сустава	5	13,9
БПШ веной ниже щели коленного сустава	2	5,6
Эверсионная эндартерэктомия из ОБА и ПБА	6	16,7

Примечания: БПШ – бедренно-подколенное шунтирование; ОБА – общая бедренная артерия; ПБА – поверхностная бедренная артерия.

ровано. Среднее время открытого этапа в основной и контрольных группах составило 100 и 180 минут. Характерно более тяжелое течение послеоперационного периода в группе одноэтажного шунтирования по эпизодам значимой операционной кровопотери с необходимостью проведения гемотрансфузии, большей потребностью пребывания в палате интенсивной терапии, что связано с травматизмом хирургического доступа к аорто-подвздошному сегменту. В группе гибридных операций отсутствовала проблема послеоперационного пареза кишечника (таблица 4).

Частота развития осложнений в ближайшем послеоперационном периоде в группах статис-

тически не различалась ($p>0,05$). Однако в контрольной группе осложнения характеризовались большей тяжестью и угрозой для жизни пациентов (таблица 5).

Отмечалась отчетливая положительная динамика изменения функционального класса ишемии в обеих группах, причем преимущественно за счет перевода пациентов в I и II функциональный класс ($p<0,005$) (таблица 6).

Изучены отдаленные результаты хирургического лечения пациентов в группе гибридных вмешательств ($n=19$) и одноэтажных реконструкций ($n=19$).

Максимальный срок наблюдения составил три года. За контрольное время в группах умер-

Таблица 4

Травматичность реконструктивных вмешательств

Признак	Гибридные операции (основная группа)	Шунтирование (контрольная группа)
Потребность пребывания в РАО, (случай)	3 (8,3%)	42 (56,0%)
Потребность в препаратах крови	1	6
Среднее время пребывания в стационаре после операции, дни (медиана)	12	12
Послеоперационный парез кишечника	–	3

Таблица 5

Общая характеристика ближайших послеоперационных осложнений

Признак	Гибридные операции (основная группа)	Шунтирование (контрольная группа)
Кровотечение из зоны анастомозов	2	2
Обширные гематомы	–	1
Лимфорей	1	1
Краевые некрозы операционной раны	1	3
Тромбоз шунта	–	5
Ампутация н/к	–	–
Инфицирование протеза	–	1
ОНМК	–	1
Лигатурный свищ	1	–
Повреждение нерва (пункционное)	1	–

Таблица 6

Динамика изменения функционального класса ишемии по R. Fantaine – Покровскому у пациентов с множественным поражением аорто-бедренно-подколенного сегмента

Функциональный класс ишемии	Гибридная реконструкция (n=36)				Изолированная реконструкция аорто-подвздошного сегмента (n=75)			
	до операции		после		до операции		после	
	Абс.	%	Абс.	%	Абс.	%	Абс.	%
I	–	–	23	63,9	–	–	32	42,7
IIa	–	–	7	19,4	–	–	23	30,7
IIб	22	61,1	5	13,9	44	58,7	18	24
III	5	13,9	–	–	16	21,3	2	2,7
IV	9	25	1	2,8	15	20	–	–

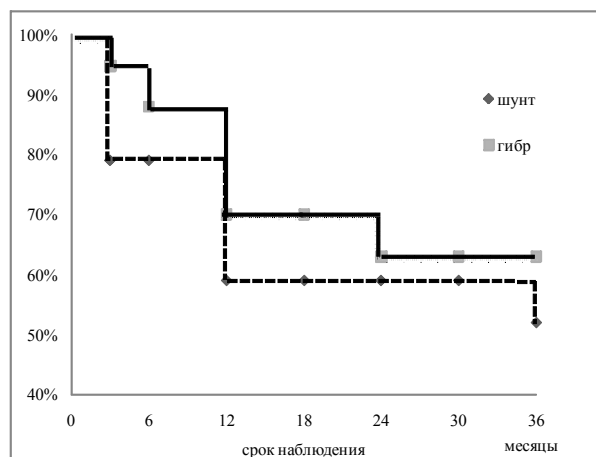


Рис. Первичная проходимость сосудистых реконструкций

ло по одному пациенту. Общее количество тромбозов реконструкций составило 31,6% в основной группе (два – изолированный тромбоз шунтов; три – тотальный тромбоз всей зоны вмешательства, один – изолированный тромбоз стента с сохранной проходимостью шунта) и 36,8% – в контрольной. Кривая проходимости реконструкций представлена на рисунке.

Высокая ампутация в отдаленном периоде выполнена по одному пациенту как в группе шунтирования (5,3%), так и в группе гибридных вмешательств. Пользу от проведенной операции отметили 89,5% пациентов в основной группе и 78,9% в контрольной.

Следует подчеркнуть, что мы выявили низкую приверженность пациентов к проведению вторичной профилактики заболевания. Отказ от курения после операции наблюдался только в 52,6% и 47,3% соответственно основной и контрольной группах. Большинство пациентов не придерживались адекватной медикаментозной терапии. Суммарная частота использования аспирина (иногда эпизодически) составила 31,0%, курсовое использование пентоксифиллина – 44,8%. Применение статинов более года отмечена менее, чем у 7% опрошенных.

Только у одного пациента на амбулаторном этапе проводился специализированный скрининг прогрессирования заболевания еще до появления тяжелых клинических симптомов ишемии. Это исключает своевременное выявление стенозов и возможность проведения хирургической коррекции до момента тромбоза реконструкций.

Заключение

Для пациентов с многоэтажным атеросклеротическим поражением артерий нижних конеч-

ностей характерно наличие тяжелой сопутствующей соматической патологии, что увеличивает степень операционного риска и требует дифференцированного подхода в определении этапности и выборе типа реконструкции. Можно ожидать, что сочетанное использование эндоваскулярных и открытых хирургических методов лечения является эффективным и безопасным методом лечения. Гибридные вмешательства позволяют уменьшить травматизм операции, способствуют ранней активизации пациентов и позволяют достигать хороших результатов в сохранении нижних конечностей и снижении функционального класса ишемии.

ЛИТЕРАТУРА

1. The management of severe aortoiliac occlusive disease: endovascular therapy rivals open reconstruction / Vs. Kashyap [et al.] // *J. Vasc. Surg.* – 2008. – Vol. 48, N 3. – P. 1451-1457.
2. Treatment of chronic lower limb ischaemia / St. M. Thomas [et al.] // *Vascular and Endovascular surgery* / Ed. D. B. Jonathan. – Elsevier, 2006. – 3-rd ed. – P. 35-69.
3. Aortic reconstruction with femoral-popliteal vein: graft stenosis incidence, risk and reintervention / Aw. Beck [et al.] // *J. Vasc. Surg.* – 2008. – Vol. 47, N 5. – P. 36-43.
4. Combined percutaneous endovascular iliac angioplasty and infrainguinal surgical revascularization for chronic lower extremity ischemia: preliminary result / A. Mousa [et al.] // *Vascular.* – 2010. – Vol. 18. – P. 71-76.
5. Hybrid surgical and endovascular therapy in multifocal peripheral TASC D lesions: up to three-year follow-up / T. Nishibe [et al.] // *Cardiovasc. Surg.* – 2009. – Vol. 50, N 2. – P. 493-499.
6. Hybrid therapy in patients with complex peripheral multifocal steno-obstructive vascular disease: two-year results / Ar. Cotroneo [et al.] // *Cardiovasc. Intervent. Radiol.* – 2007. – Vol. 30, N 7. – P. 355-361.
7. Bypass surgery or percutaneous transluminal angioplasty to treat critical lower limb ischaemia due to infrainguinal arterial occlusive disease? / Ah. Chong [et al.] // *Med. J.* – 2009. – Vol. 15, N 10. – P. 249-254.
8. Factors determining late patency of aortobifemoral bypass graft / L. Davidovich [et al.] // *J. Celok. Lek.* – 1997. – Vol. 125, N 1. – P. 24-35.
9. Clinical success using patient-oriented outcome measures after lower extremity bypass and endovascular intervention for ischemic tissue loss / S. Taylor [et al.] // *J. Vasc. Surg.* – 2009. – Vol. 50, N 3. – P. 534-541.
10. Harris, P. Aortofemoral bypass and the role of concomitant femorodistal reconstruction / P. Harris, D. Bigley, L. Sweeney // *Br. J. Surg.* – 1985. – Vol. 72, N 3. – P. 17-20.

11. Perioperative outcomes and amputation-free survival after lower extremity bypass surgery in California hospitals, 1996-1999, with follow-up through 2004 / J. Feinglass [et al.] // J. Vasc. Surg. – 2009. – Vol. 50, N 4. – P. 776-783.

Адрес для корреспонденции

210023, Республика Беларусь,
г. Витебск, пр-т. Фрунзе, 27,
Витебский государственный
медицинский университет,
кафедра хирургии ФПК и ПК,
тел. моб.: + 375 29214-89-54,
e-mail: dima.mishlenok@gmail.com,
Мышлёнок Д.Ф.

Поступила 15.07.2011 г.

УВАЖАЕМЫЕ КОЛЛЕГИ!

**27-28 марта 2012 г. будет проводиться
НАУЧНО-ПРАКТИЧЕСКАЯ КОНФЕРЕНЦИЯ
«ФУНДАМЕНТАЛЬНАЯ И ПРАКТИЧЕСКАЯ УРОЛОГИЯ»**

Основные темы докладов:

- Современная урология. Проблемы и пути решения
- Мочекаменная болезнь
- Урогинекология оперативная и консервативная
- Эндокринологические аспекты в урологии
- Новые технологии в оперативной урологии и генитальной хирургии
- Инфекционно-воспалительные заболевания мочевых путей и половых органов
- Тактика ведения беременных с урологическими заболеваниями
- Нейроурология
- Физические методы воздействия в лечении урологических заболеваний. Санаторно-курортное лечение
- Онкоурология
- Андрологические проблемы
- Экспериментальная урология
- Фундаментальные исследования в урологии

Адрес: г. Москва, ул. Новый Арбат, д. 36/9, малый конференц-зал.

Время проведения: 27-28 марта 2012 г. с 9.00 до 18.00 (Вход по пригласительным билетам).

Координатор проекта: Ковалева Кира Юрьевна (kira@infomedfarmdialog.ru)

125047, Москва, ул. Фадеева, 7, кор.2

Тел./факс: (495) 797-62-92 (многоканальный), тел.: (499) 250-25-06, 251-41-50

E-mail: info@infomedfarmdialog.ru, www.infomedfarmdialog.ru

119034, Москва, ул. Пречистенка, 28

Тел.: (495) 787-88-27, 637-45-42

E-mail: info@infomedfarmdialog.ru, www.infomedfarmdialog.ru

<http://www.infomedfarmdialog.ru/files/urology/2012/info.htm>