

Ю.М. ГАИН<sup>1</sup>, О.С. АЛЕКСАНДРОВА<sup>1</sup>, В.Н. ГАПАНОВИЧ<sup>2</sup>

## **СОВРЕМЕННЫЕ МЕТОДЫ МЕСТНОГО ГЕМОСТАЗА ПРИ ПОВРЕЖДЕНИЯХ ПАРЕНХИМАТОЗНЫХ ОРГАНОВ ЖИВОТА**

ГУО «Белорусская медицинская академия последипломного образования»<sup>1</sup>,  
Белорусский государственный концерн по производству и реализации фармацевтической и  
микробиологической продукции «Белбиофарм»<sup>2</sup>,  
Республика Беларусь

Представлено современное состояние вопроса, касающегося способов местного гемостаза при травмах паренхиматозных органов живота. Описаны физические, механические, химические и биологические способы остановки кровотечения из паренхиматозных органов живота при закрытой и открытой травме. Представлены позитивные и негативные стороны использования различных способов гемостаза при разноплановых повреждениях паренхиматозных органов живота. Определены роль и место современных препаратов местного гемостатического действия в комплексе лечебных мероприятий при открытой и закрытой травме живота.

*Ключевые слова: травма, кровотечение, паренхиматозные органы, местный гемостаз*

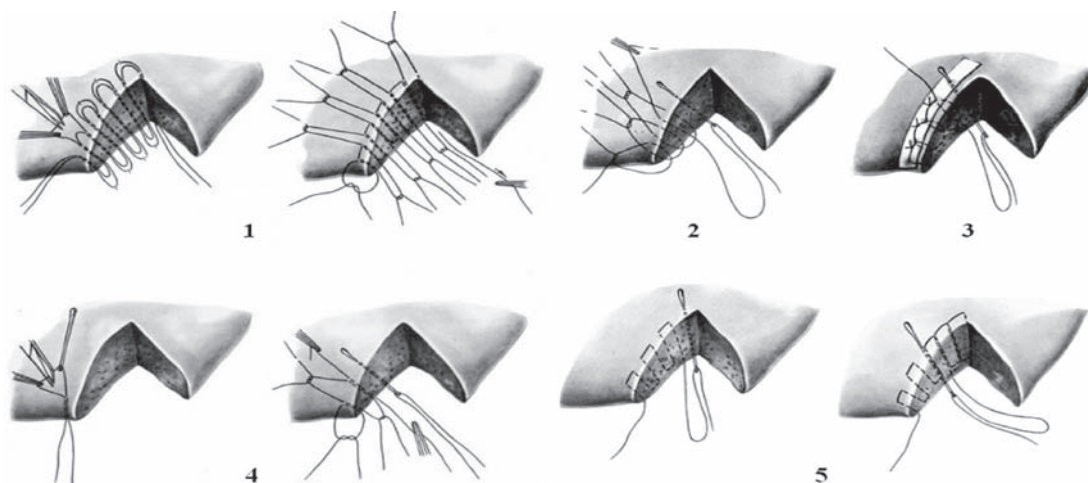
The present-day state concerning the ways of the local hemostasis at traumas of the abdominal parenchymatous organs is presented in the review. Physical, mechanical, chemical and biological ways to stop the bleeding of the abdominal parenchymatous organs in case of closed and open traumas are described. Positive and negative sides of using various ways of the hemostasis in case of versatile damages of the abdominal parenchymatous organs are presented. The role and place of modern preparations of the local haemostatic action in the complex of medical actions in case of open and closed abdominal traumas are determined.

*Keywords: trauma, bleeding, parenchymatous organs, local hemostasis*

В начале двадцать первого столетия проблема травм человека занимает особое место в медицинской науке и практике. Обусловлено это не только всё увеличивающейся частотой локальных военных конфликтов, «ограниченных войн», ростом преступности и терроризма. Техногенный фактор в настоящее время определяет всю нашу жизнь, интимно вторгаясь во все её стороны. Неуклонный рост автомобилестроения, глобальное усовершенствование средств передвижения, механизация производства, постоянное внедрение средств автоматизации не могут не сказаться на частоте повреждений. Травмы занимают третье место в нашей стране (после сердечно-сосудистой патологии и онкологических заболеваний) в структуре смертно-

сти населения, а в возрасте 20–40 лет – первое место. Они определяют важную составляющую Государственной программы демографической безопасности Республики Беларусь на 2007–2012 годы. Ежедневно на дорогах мира только от автомобильных травм погибает 1000–1200 человек, 1 миллион в год становятся инвалидами. По данным ВОЗ, от травм ежегодно гибнет 300 тысяч людей трудоспособного возраста, а 7–8 миллионов получают повреждения различной тяжести [1, 2]. Это определяет высокую социальную значимость данной проблемы для медицины и общества в целом.

Среди всех травм повреждения живота занимают не столь большой удельный вес (1–5% от всех повреждений мирного времени). Однако особая тяжесть этих



**Рис. 1.** Наиболее часто используемые в клинической практике гемостатические швы печени: 1 – шов М.М. Кузнецова и Ю.Р. Пенского; 2 – цепочный шов В.А. Опеля; 3 – «матрачный» шов печени с прокладкой К.С. Бека; 4 – гемостатический шов А. Джордано; 5 – строчный шов Н.А. Рубановой. Приведено по В.Н. Войленко, А.И. Медеяну и В.М. Омельченко («Атлас операций на брюшной стенке и органах брюшной полости», 1965)

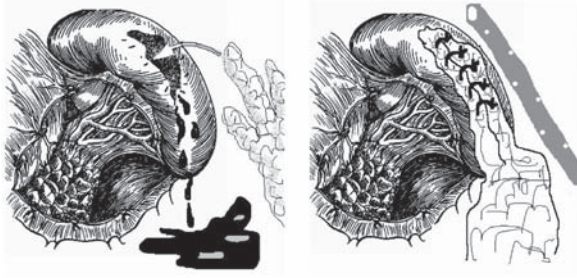травм, которые в большинстве случаев осложняются перитонитом, массивным внутренним кровотечением и геморрагическим шоком, делают эту проблему одной из самых сложных в практической хирургии. Диагностика таких травм сложна, а лечение требует активного содружественного участия врачей самых различных специальностей [1, 2, 3, 4, 5, 6].

Важнейшими задачами современной хирургии являются: обеспечение надёжного гемостаза при оперативных вмешательствах и минимальной кровопотери при травме внутренних органов, а также разработка и внедрение в практическое здравоохранение эффективных кровосберегающих технологий. При травмах живота наиболее часто повреждаются паренхиматозные органы (печень, селезёнка, почки, поджелудочная железа), что приводит к значительной кровопотере и способствует увеличению летальности. Травмы паренхиматозных органов живота во многих случаях носят множественный характер, сочетаются с повреждением органов и систем других анатомических областей, сопровождаются травматическим и геморрагическим шоком, что приводит к нарушению

в системе гемостаза вплоть до развития синдрома диссеминированного внутрисосудистого свертывания (ДВС) и тяжёлых гипокоагуляционных состояний. Именно поэтому к методам и качеству гемостаза при повреждениях паренхиматозных органов живота предъявляются особые требования [1, 2, 3].

Традиционно все способы окончательного местного гемостаза на паренхиматозных органах живота можно разделить на 4 группы: механические, физические, химические и биологические [2, 3, 6, 7].

Ушивание раны является наиболее распространённым способом механического гемостаза при повреждениях печени. Со времен М.М. Кузнецова и Ю.Р. Пенского (1920) предложено множество модификаций гемостатических швов, которые более или менее успешно применяются в клинической практике (рис. 1). Общепризнанными недостатками швов является длительность их наложения, что увеличивает интраоперационную кровопотерю, достаточно сложная техника исполнения большинства из них (эти два недостатка особенно ощутимы при лапароскопических операциях), ишемия околошовных участков паренхимы



**Рис. 2.** Оптимизированная авторами статьи методика ушивания раны селезёнки с использованием трёх прядей большого сальника (средняя прядь – для тампонады полости раны, наружные пряди – для использования их в качестве прокладок под лигатуры)

органа и, как следствие, угроза абсцедирования, вторичного кровотечения и желчеистечения. Частота осложнений после ушивания печёночных ран, связанных с желчеистечением и желчными затёками, по данным разных авторов, колеблется в пределах 1,6–7,9% [6, 8, 9, 10]. Например, в травматологическом центре Флориды в 1986–1992 гг. ушивание печени по поводу травмы было выполнено у 175 пациентов, у 11 из них (6%) возникли желчные осложнения (биломы, желчные затёки и свищи) [10]. Это потребовало дополнительных дорогостоящих обследований, консервативного и хирургического лечения. Авторами подчёркивается, что наибольший риск возникновения таких осложнений имеется у пациентов, которым производилось ушивание глубоких разрывов печени (3–4 степень по шкале AIS) [10].

Для повышения надёжности печёночного шва широко применяется оментопексия [6, 8, 11]. Однако данный метод может привести к воспалительным реакциям вокруг фиксирующих швов и значительным рубцовым изменениям сальника [11], также возможен его некроз с формированием внутripечёночных абсцессов [6].

Что же касается ушивания селезёнки, то, ввиду морфологических особенностей строения паренхимы и капсулы данного

органа, эта манипуляция сопряжена со значительными техническими сложностями и поэтому не получила широкого распространения в клинической практике [7, 11]. Разработаны приёмы, позволяющие оптимизировать процесс спленорафии (рис. 2). В целом, на современном этапе в арсенале хирургов имеется достаточно средств и методов для бесшовного гемостаза паренхиматозных органов.

К группе механических бесшовных методов гемостаза относится баллонно-компрессионный способ. Данный метод лечения повреждений паренхиматозных органов живота впервые был описан К. Morimoto et al. (1987), усовершенствован R.S. Pogetti et al. (1992), J.Y. Siligman et al. (1997) и М.Ф. Черкасовым и др. (2005) [12, 13, 14]. Суть метода заключается в том, что полую гибкую трубку с баллоном вводят в брюшную полость, раздувают баллон воздухом под давлением 40–60 мм рт. ст., сдавливая при этом повреждённый орган (печень, селезёнку) и оставляют на 12–48 часов [12, 14]. Период компрессии зависит от степени травматизации органа. Предварительно на рану можно наложить гемостатическую губку, которая будет удерживаться баллоном [12]. Применение данного метода рекомендуют как при закрытых [12, 13, 14], так и при открытых [14] повреждениях печени, особенно если повреждение локализуется в области ворот органа, хвостатой доли, а также при огнестрельных ранениях, которые проходят через обе доли печени или через правую долю [14]. Установку баллона можно произвести как во время открытых, так во время лапароскопических операций. Его применения позволяет выполнить бесшовный гемостаз, контролируя при этом давление на рану, степень гемостаза и функциональную активность органа.

Одним из новых способов местного механического гемостаза является окуты-

вание повреждённого паренхиматозного органа сеткой из рассасывающихся материалов (кетгута, викрила и др.) и затягивание последней вплоть до достижения гемостаза. В основе данного метода лежит принцип стягивания сетки до полного соприкосновения и лёгкой компрессии краёв раны. Это обеспечивает герметизм и хорошие физиологические условия для заживления раны. Данные сетки можно применять при повреждениях печени, селезёнки и почек [5, 15, 16, 17]. Экспериментально и клинически доказано, что функции органов после данного вида вмешательства (желчевыделение, мочеобразование, показатели иммунитета) быстро нормализуются, а при их морфологическом исследовании установлено отсутствие значимой воспалительной реакции и выраженных рубцовых изменений тканей [5, 18]. Использование рассасывающейся сетки показано при обширных повреждениях паренхиматозных органов у пациентов с нестабильной гемодинамикой, поскольку для её наложения не требуется много времени, и это более физиологично и эффективно, чем широко распространённое в такой ситуации тампонирование ран марлевыми тампонами [17, 18, 19]. Затем при нормализации состояния пациента в случае необходимости можно выполнить резекцию печени или другие оперативные вмешательства с обеспечением постоянного гемостаза и нормального функционирования повреждённого органа (тактика «damage control») [18, 19]. К недостаткам рассматриваемого метода относится возможность развития выраженного спаечного процесса в зоне наложения сетки, воспалительной реакции тканей в ответ на введение чужеродного материала, а также опасность сдавления крупных кровеносных сосудов и специфических протоков в области ворот органов при фиксации сетки [18].

Одним из перспективных направлений

гемостаза при повреждениях селезёнки является эмболизация или лигирование основного ствола селезёночной артерии. Этот приём позволяет остановить кровотечение, сохранив при этом орган [4, 20, 21, 22, 23]. Эксперименты на собаках доказали существование возможности коллатерального кровоснабжения селезёнки и хвоста поджелудочной железы через систему общей печёночной и верхней брыжечной артерии [20]. Гистологические и гистохимические исследования селезёнки через 6 месяцев после перевязки, показали, что кровоснабжение и интенсивность метаболизма в селезёнке к этому сроку полностью восстанавливаются [20]. Экспериментальным путём выявлен также наиболее приемлемый уровень перевязки артерии – её проксимальный и средний отдел [4, 20].

Большое практическое значение имеет тот факт, что паренхиматозное кровотечение после перевязки селезёночной артерии не всегда останавливается полностью, но значительно уменьшается, что даёт возможность успешно применить другие методы гемостаза. Данный метод успешно применён в клинической практике как при открытых, так и при эндохирургических вмешательствах [4, 20].

Эмболизация селезёночной артерии является альтернативой оперативному лечению [21, 22, 23]. Приводятся данные об успешном клиническом применении эмболизации у 53 пациентов с повреждениями селезёнки. При этом все поступающие пострадавшие, у которых было выявлено повреждение данного органа, были разделены на две группы – группа А включала пациентов, которым проводилась эмболизация, а группа В – пациентов, которым выполнялась открытая операция. В обе группы входили пострадавшие с различными вариантами повреждения селезёнки (в том числе, и с большими подкапсульными ге-

матомы и/или со значительным объёмом гемоперитонеума). В итоге среди пациентов с большим гемоперитонеумом, которым выполнялась эмболизация консервативное ведение было успешно в 80% случаев, что значительно выше аналогичного показателя в группе В (при  $p < 0,05$ ) [22]. На основании своего опыта авторы [22, 23] рекомендуют применять селективную эмболизацию селезёночной артерии у гемодинамически стабильных пациентов не старше 55 лет с индексом травмы по шкале ISS  $\leq 16$ , у которых при компьютерной томографии (КТ) выявлено повреждение селезёнки 1–3 степени по шкале AIS с большим гемоперитонеумом (кровь при КТ выявлена в верхнем этаже брюшной полости и в малом тазу) или подкапсульная гематома больших размеров. Важным условием является также отсутствие повреждений других органов брюшной полости.

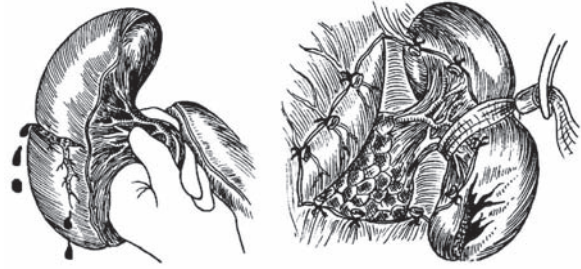Среди физических методов гемостаза наиболее часто в клинической практике используется моно- и биполярная электрокоагуляция. Преимуществами электрокоагуляции является низкая стоимость метода, надёжность остановки кровотечения из сосудов менее 2 мм в диаметре, обширный хирургический опыт использования. Существенным отрицательным моментом её применения является глубокий (до 6,5 мм) некротический (коагуляционный) струп, образующийся в зоне воздействия тока, который в последующем может стать субстратом для инфицирования и возможным источником вторичного кровотечения [24]. Также к недостаткам электрокоагуляции относят искрение, прилипание коагулируемых тканей к инструменту и образование на нем «нагара», опасность термических ожогов тканей пациента. При эндохирургических вмешательствах дымообразование ухудшает визуализацию тканей, также могут возникнуть термические повреждения органов вследствие прямого и «ёмкос-

тного» пробоя электроэнергии, феномена «туннелизации» тока с ожогами соседних структур [24, 25].

Лазерное излучение лишено многих из перечисленных недостатков. Принцип лазерного воздействия заключается в том, что квантовая энергия вызывает нагрев клеток и, следовательно, выпаривание и высушивание биологических тканей. Термический эффект зависит от длины волны, мощности, уровня подачи энергии и времени экспозиции. В абдоминальной хирургии используются  $\text{CO}_2$ -лазеры, а также гольмиевые и неодимовые квантовые генераторы (последние наиболее успешно применяются для остановки кровотечений из паренхиматозных органов) [24, 25, 26, 27, 28]. По мнению ряда авторов [6, 14, 29], использование неодимового лазера для коагуляции ран печени позволяет добиться хорошего гемо- и холестаза. Существенным достоинством лазерного излучения является также его бактерицидный эффект [26, 27]. Недостатком лазерной обработки печени является длительность данного процесса по времени [26, 30]. Отдельными хирургами сообщается об успешном использовании  $\text{CO}_2$ - и АИГ-неодимового лазера при выполнении органосохраняющих операций по поводу травмы селезёнки [7, 31]. При этом успешный гемостаз чаще всего достигался у пациентов с разрывом капсулы и повреждениями, расположенными в области полюсов органа. Авторы отмечают, что для наиболее эффективной лазерной обработки необходимо «сухое» операционное поле. Этого можно добиться путём сдавливания паренхимы селезёнки (дистальнее или по ходу раны) или временного пережатия сосудистой ножки (рис. 3). Сообщается о хороших результатах применения лазерного скальпеля при резекциях селезёнки [7]. Вместе с тем, к недостаткам использования лазерного излучения для хирургического гемостаза на паренхиматоз-

ных органах живота относят глубокую зону термического некроза органа в зоне воздействия лазерного луча при использовании большинства доступных лазерных установок, а также высокую стоимость приобретения и эксплуатации оборудования, необходимость специальной подготовки и защиты медицинского персонала [31, 32].

Одним из перспективных способов физического гемостаза при травмах паренхиматозных органов является применение импульсной плазменной струи. Ионизированный газ (плазма) образуется при пропускании инертного газа (аргона или гелия) через электрический заряд между двумя электродами. Видимая часть плазменной струи обладает высокой температурой и за счёт этого вызывает пиролиз и коагуляционное сморщивание биологических тканей. При этом имеется возможность коагулировать сосуды печени диаметром до 7,5 мм. Несомненными достоинствами плазменного потока являются хороший гемостаз и холестаз, сравнительно небольшое дымообразование, возможность работать на «влажном» операционном поле, бактерицидность, а также простота эксплуатации оборудования и отсутствие необходимости в защите персонала [5, 33, 34]. Недостатком способа является повышенная травматизация биоткани при её нагреве плазменной струей [20, 35]. Для устранения этого недостатка предложено использовать плазменный скальпель в импульсном режиме [34]. Помимо этого, для уменьшения времени остановки кровотечения ряд авторов предлагает предварительно орошать обрабатываемую поверхность органа растворами человеческого альбумина [35, 36]. Так, в эксперименте на свиньях было показано, что предварительное орошение поверхности печени 38% раствором альбумина с последующей обработкой лучом аргонового скальпеля позволяет снизить время полного гемостаза с 154 до



**Рис. 3. Приёмы, позволяющие повысить эффективность фотокоагуляции ран селезёнки с использованием лазерного излучения или плазменного потока**

90 секунд ( $p=0,001$ ) [35].

Световая контактная коагуляция (фотокоагуляция), по мнению многих авторов, является эффективным способом гемостаза при повреждениях печени, селезёнки и почек [17, 19, 37, 38]. Глубина её действия в тканях составляет 5 мм, гемостаз осуществляется за счёт комбинации механического (давление манипулятора на ткань) и теплового (инфракрасное излучение) факторов. Больше всего данный метод эффективен при поверхностных повреждениях печени и селезёнки. Самым большим преимуществом фотокоагуляции является то, что она позволяет осуществить остановку кровотечения под слоем крови, чего нельзя достичь другими методами [38]. При этом образуется мягкий эластичный струп, хорошо фиксированный к окружающим тканям. Также преимуществами данного способа являются безопасность для пациентов и простота в эксплуатации. Гемостаз при этом достигается как при открытых, так и при эндохирургических вмешательствах. Недостаток метода состоит в том, что коагулируемая ткань плотно спаивается с поверхностью коагулятора. Эту проблему пытаются решить при помощи использования специальных покрытий манипулятора.

В настоящее время изучаются возможности использования радиочастотной тканевой абляции для лечения повреждений печени [39, 40]. Проведено исследование

на домашних свиньях, в ходе которого 20 животным наносили повреждения, соответствующие 3–4 степени тяжести по шкале AIS (по аналогии с травмой у человека). После этого у 10 животных участки печени вокруг ран подвергали радиочастотной абляции до достижения полного гемостаза (основная группа), а 10 животных оставили без лечения (контрольная группа). Все животные основной группы выжили (смертность в группе контроля составила 100%). На вскрытии в основной группе крови и желчи в брюшной полости ни в одном случае выявлено не было. Авторы рассматривают этот метод как перспективный для лечения тяжёлых повреждений печени у человека [39].

Особое место в структуре кровоостанавливающих мероприятий занимают химические и биологические методы местного гемостаза. Они предполагают использование различных фармакологических средств, воздействующие на основные механизмы сосудисто-тромбоцитарного и плазменного гемостаза. В хирургии паренхиматозных органов с этой целью наиболее часто используются компоненты крови, разнообразные гемостатические губки на основе коллагена и желатина, фибриновый клей, цианакрилатные клеи и лаки, а также комбинированный препарат «Тахокомб».

В большинстве случаев оправдано использование в клинической практике гемостатических средств местного действия на основе компонентов крови человека – сухой плазмы, тромбина, гемостатической губки и т.д. [11, 41]. Однако их применение не всегда даёт терапевтический эффект необходимой силы, а в некоторых случаях чревато возникновением вторичного кровотечения. Одной из причин этого является то, что известные препараты для местного применения в большинстве своём обладают слабовыраженным и непродолжи-

тельным целевым действием. Кроме того, порошкообразные и аппликационные препараты из донорской плазмы малоперспективны при паренхиматозных кровотечениях по ряду причин: ограниченности проявления гемостатического действия, смыывания током крови с раневой поверхности, отсутствия надёжной отечественной технологии вирусной инактивации дериватов из биологических жидкостей, что не даёт полной гарантии предотвращения заражения вирусным гепатитом и СПИДом [11, 41]. Гемостатические губки на основе желатина («Желфарм», «Сорбацель», «Спонгостан», «Жельфоум» и др.) обладают недостаточной гемостатической активностью, кроме того, они могут вызвать воспалительную реакцию в брюшной полости и обширный спаечный процесс [11].

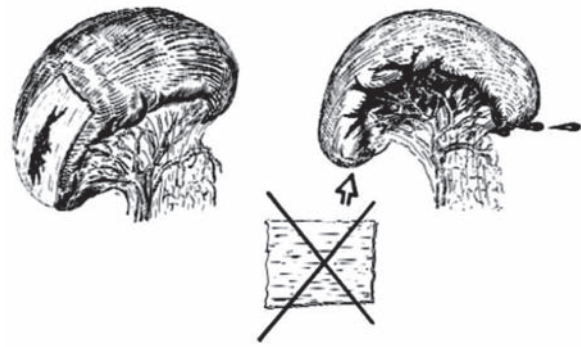
В качестве местного гемостатического средства коллаген используется в виде порошка («Авитен»), раствора («Коллост»), волокнистой массы («Колластипт»), фибрин-коллагеновой пасты или губки («Колластат», «Тахотоп», «Комбутек-2», «Дигиспон», «Коллаг-ресорб», «ТиссуФлайс»). Коллагеновые губки достаточно популярны у хирургов, так как обладают неплохими гемостатическими свойствами, однако они медленно (до 3 месяцев) рассасываются, иногда инкапсулируются, обладают анафилактическими свойствами [11]. Помимо всего прочего, коллагеновые губки хрупкие и непластичные. Иногда их сложно фиксировать к кровоточащей поверхности органа.

Гемостатическим препаратом с хорошими адгезивными свойствами является фибриновый клей («Тиссукол Кит», «Берипласт» и другие промышленно выпускаемые формы). Основные компоненты клея – фибриноген, фактор свертывания XIII и тромбин выделяются из донорской плазмы. При нанесении на раневую поверхность фибриновый клей полимеризуется с

образованием эластичной фибриновой плёнки белого цвета. Этот процесс повторяет основные стадии физиологического процесса свёртывания крови и позволяет останавливать диффузные кровотечения, склеивать и фиксировать ткани, а также ускорять заживление ран. Фибриновый клей широко применяется в зарубежных странах для остановки кровотечений из паренхиматозных органов [17, 18, 29, 42, 43, 44]. Его использование позволяет выполнять органосохраняющие операции на селезёнке, в том числе, с использованием лапароскопических технологий [17, 43, 44]. Вместе с тем, существует реальная опасность развития спаечного процесса в зоне его аппликации [45].

Цианакрилатные клеи и лаки ранее широко использовались для остановки паренхиматозных кровотечений. И в настоящее время имеются сообщения об их успешном применении [46]. Однако цианакрилатные клеи плохо держатся на влажной поверхности, токсичны, медленно рассасываются и вызывают специфическое воспаление тканей [11, 41].

Представителем комбинированных препаратов местного гемостатического действия является «Тахокомб» – коллагеновая пластина с лиофилизированными компонентами фибринового клея, состоящего из фибриногена, тромбина, апротинина и рибофлавина. «Тахокомб» изначально создавался для остановки паренхиматозных кровотечений при операциях на печени, поджелудочной железе и селезёнке. Большинство авторов отмечают его высокую гемостатическую активность, в том числе и в условиях гипокоагуляции [20, 45, 47]. Использование данного препарата позволяет значительно уменьшить время достижения окончательного гемостаза (рис. 4). Тем не менее, «Тахокомб» не обеспечивает герметизма желчных протоков, поэтому, если они повреждаются при травме



**Рис. 4. Проведение гемостаза с помощью пластины «Тахокомб» при поверхностном изолированном разрыве селезёнки. Использование препарата не эффективно в случаях множественных глубоких разрывов паренхимы, при повреждении зоны ворот селезёнки [48]**

печени, необходимо дополнительно использовать другие методы гемостаза [45]. Также недостатком данного средства является его высокая стоимость и присутствие компонентов крови в составе препарата.

К обширной группе веществ, используемых для местной остановки кровотечения, относятся неорганические соли некоторых металлов: трёххлористое железо, трёххлористый алюминий, квасцы и др. Они обеспечивают образование кровяного сгустка либо за счёт ускорения естественного процесса свёртывания крови, либо за счёт прижигающего коагулирующего действия [49]. На отечественном рынке из этой группы доступны препараты «Вискостат» (США), «Расцестиптин» (Франция), «Капрофер» (Армения) и др. Наиболее известным и апробированным представителем данной группы является препарат «Капрофер». В его состав входит трёххлористое железо и аминокaproновая кислота. «Капрофер» успешно использовался в стоматологии, ЛОР-практике, в торакальной и военно-полевой хирургии [50]. Его несомненными достоинствами являются выраженные адгезивные и мягкие коагулирующие свойства, антимикробное и противовоспалительное действие.



Недостатком всех известных типов данных фармакологических средств является высокая концентрация ионов железа и алюминия, что может приводить к неблагоприятным эффектам последствия. Некоторые авторы говорят о возможности их применения в абдоминальной хирургии при операциях на печени и селезёнке [5, 33]. Так, ввиду опасности развития выраженного спаечного процесса препарат «Капрофер» при повреждениях органов брюшной полости практически не используется (или используется в сочетании со специальными защитными мероприятиями). Кроме того, импортные препараты данной группы очень дороги. Стоимость импортных препаратов («Вискостат», «Расцестиптин», «Капрофер» и др.) чрезвычайно велика, составляя от 3 до 15 долларов США за 1 флакон раствора ёмкостью 15–30 мл. Выпускаемый в Армении препарат «Капрофер» в нашу страну официально не поставляется. Совместными усилиями учёных концерна «Белбиофарм» и ГУО «Белорусская медицинская академия последипломного образования» разрабатываются новые лекарственные формы местных гемостатических средств на основе неорганических солей с высоким гемостатическим и коагуляционным потенциалом и минимальными побочными проявлениями на ткани и организм больного, использование которых в клинической практике позволит повысить эффективность гемостатических мероприятий при операциях на паренхиматозных органах живота. Принципы, закладываемые в технологию создания новых гемостатических средств на основе неорганических солей, позволят получать материалы (включая изделия медицинского назначения), которые окажутся эффективными для достижения гемостаза при хирургических вмешательствах на паренхиматозных органах, при гастродуоденальных кровотечениях и в целом ряде других

ситуаций мирного и военного времени.

В соответствии с международными принципами фармакологические средства для местного гемостаза при операциях на паренхиматозных органах брюшной полости и при их травматическом повреждении должны соответствовать следующим требованиям:

- быстрое развитие гемостатического эффекта и достаточная плотность образовавшегося сгустка;
- антибактериальные свойства;
- отсутствие компонентов крови в составе препарата;
- отсутствие побочных эффектов в частности таких, как развитие спаечного процесса;
- простота использования;
- доступность для широкого применения.

В настоящее время гемостатическое средство, удовлетворяющее всем перечисленным выше требованиям для использования в широкой клинической практике и на рынке лекарственных средств, отсутствует, что открывает возможности для новых исследований в этой области.

### Заключение

Разработка способов остановки кровотечения при травме живота представляет одну из ведущих проблем в хирургии повреждений. Это объясняется важностью функций наиболее часто травмируемых органов (печени, селезёнки, поджелудочной железы, почек), анатомическим их строением и обильным кровоснабжением. Надежный гемостаз является важнейшим условием благоприятного исхода лечения. Именно поэтому внедрение современных методов хирургического лечения сочетанной травмы (в том числе, и эффективных способов гемостаза) становится одним из основных мероприятий программы «Ук-

репление здоровья и увеличение продолжительности жизни населения», разработанной в рамках Национальной программы демографической безопасности Республики Беларусь. Исход лечения зависит от объема, степени распространения повреждений, а также от объема хирургического вмешательства, качества и своевременности оказания специализированной помощи пострадавшим.

Из всего выше изложенного следует, что совершенствование методов местного гемостаза при травме живота представляет важную задачу современной хирургии. Помимо быстрой остановки кровотечения, эти методы должны обеспечить условия для быстрой регенерации и восстановления функциональной способности органов, предупреждения развития послеоперационных осложнений. Любое улучшение результатов оперативного лечения пациентов с травмой живота, уменьшение числа послеоперационных осложнений, в том числе связанных с рецидивом кровотечения, будет способствовать снижению летальности от травм. Поэтому исследования, проводимые в этом направлении, включая использование местных гемостатических средств и новых кровосберегающих технологий, являются высоко актуальными и современными.

### ЛИТЕРАТУРА

1. Лебедев, Н. В. Лечебно-диагностическая тактика при повреждениях живота у пострадавших сочетанной травмой: автореф. дис. ... д-ра мед. наук: 14.00.27 / Н. В. Лебедев. – М., 2003. – 40 с.
2. Mooney, D. P. Multiple trauma: liver and spleen injury. 19 / D. P. Mooney // Curr. Opin. Pediat. – 2002. – Vol. 14, N 4. – P. 482-485.
3. Багдасарова, Е. А. Тактика лечения повреждений живота при сочетанной травме: дис. ... д-ра мед. наук: 14.00.27 / Е. А. Багдасарова. – М.: ГОУ ВПО Москов. мед. акад. им. И.М. Сеченова, 2008. – 292 с.
4. Выбор метода хирургического лечения разрыва селезенки при сочетанной и изолированной травме

- живота с позиции эндохирургии / А. Н. Алимов [и др.] // Хирургия. – 2006. – № 3. – С. 43-49.
5. Литвин, А. А. Сравнительная характеристика способов местного гемостаза в хирургии повреждений печени и селезенки / А. А. Литвин, Г. Н. Цыбуляк // Анналы хирургии. – 1999. – № 5. – С. 71-77.
6. Чирков, Р. Н. Диагностика и хирургическое лечение повреждений печени / Р. Н. Чирков, В. Я. Васюков, Ю. А. Шабанов // Хирургия. – 2006. – № 4. – С. 42-45.
7. Шапкин, Ю. Г. Выбор хирургической тактики при закрытой травме селезенки / Ю. Г. Шапкин, В. В. Масляков // Анналы хирургии. – 2006. – № 6. – С. 34-37.
8. Проблемы диагностики и лечения изолированной и сочетанной травмы печени / А. Е. Борисов [и др.] // Эксперимент. и клин. гастроэнтерология. – 2007. – № 4. – С. 100-103.
9. Assessment of nonoperative management of blunt spleen and liver trauma / P. S. Om [et al.] // Am. Surg. – 2005. – Vol. 71. – P. 379-386.
10. Howdieshell, Th. R. Biloma and biliary fistula following hepatorrhaphy for liver trauma: Incidence, natural history and management / Th. R. Howdieshell, J. Purvis // American Surgeon. – 1995. – Vol. 6. – Is. 2. – P. 100-102.
11. Морфологический анализ различных методов гемостаза различных паренхиматозных органов / Л. Л. Колесников [и др.] // Морфология. – 2006. – № 4. – С. 66-70.
12. Баллонно-компрессионный метод гемостаза при повреждении паренхиматозных органов / М. Ф. Черкасов [и др.] // Хирургия. – 2005. – № 3. – С. 49-51.
13. Pogetti, R. S. Balloon tamponade for bipolar transfixing hepatic gunshot wounds / R. S. Pogetti, E. E. Moore, F. A. Moore // J. Trauma. – 1992. – N 33. – P. 694-696.
14. Seligman, J. Y. Balloon tamponade: An alternative in the treatment of Liver Trauma / J. Y. Seligman, M. Egan // Am. Surg. – 1997. – Vol. 63. – Is. 11. – P. 58-60.
15. Экспериментальное обоснование органосохраняющего принципа гемостаза кетгутной сеткой / А. И. Марченко [и др.] // Хирургия. – 2007. – № 6. – С. 62-68.
16. Oestern, P. Versorgung polytraumatisierter im international vergleich / P. Oestern // Unfallchirurg. – 1999. – Bd. 102, N 2. – P. 80-91.
17. Scheele, J. Chirurgische methoden der milzerhaltung / J. Scheele, D. Bockler, R. Stangl // Gastroenterol. – 1993. – N 9. – Suppl. 2. – P. 98-106.
18. Ertel, W. Das stumpfe und penetrierende abdominaltrauma / W. Ertel, O. Trentz // Der Unfallchirurg. – 1996. – N 4. – P. 28-31.
19. Holger, D. Therapie und Prognose der Leberverletzung beim polytraumatisierten Patienten:

- dis. ... zur Erlangung des Grades eines Doktors der Medizin / D. Holger. – 2001. – 87 p.
20. Миниинвазивные, сохраняющие и замещающие селезенку оперативные пособия: возможности, результаты, перспективы / В. М. Тимербулатов [и др.] // *Анналы хирургии*. – 2007. – № 1. – С. 39-43.
21. Computed tomography grading systems poorly predict the need for intervention after spleen and liver injuries / M. C. Stephen [et al.] // *Am. Surg.* – 2009. – Vol. 75, N 2. – P. 133-139.
22. Early selective angioembolization improves success of nonoperative management of blunt splenic injury / W. U. Shih-Chi [et al.] // *Am. Surg.* – 2007. – Vol. 73. – P. 897-902.
23. Usefulness of transarterial embolization in patients with blunt splenic injury showing transient response / A. Hagiwara [et al.] // *Critical Care*. – 2003. – N 7. – Suppl. 2. – P. 103. – Abstr.
24. Козел, А. И. Сравнительная характеристика высокоинтенсивного лазерного излучения и высокочастотной электроэнергии в лапароскопической хирургии / А. П. Козел, С. А. Совцов, А. Н. Пряхин // *Лазерная медицина*. – 2006. – Т. 10. – Вып. 1. – С. 39-43.
25. К вопросу о понятии «осложнение эндохирургической операции» / Б. В. Крапивин [и др.] // *Эндоскопическая хирургия*. – 2001. – № 6. – С. 3-9.
26. Аксенов, В. И. АИГ-неодимовый лазер в абдоминальной хирургии / В. И. Аксенов // *Хирургия*. – 2006. – № 7. – С. 41-44.
27. Factors affecting the antibacterial effects of Nd:YAG laser in vivo / G. Meral [et al.] // *Lasers Surg. Med.* – 2003. – Vol. 32, N 3. – P. 197-202.
28. Wadia, Y. Liver repair and hemorrhage control by using laser soldering of liquid albumin in a porcine model / Y. Wadia, H. Xie, M. Kajitani // *Lasers in Surg. and Med.* – 2000. – Vol. 27, N 4. – P. 319-328.
29. Bechstein, W. Möglichkeiten der lokalen und systemischen Blutstillung bei chirurgischen Eingriffen / W. Bechstein, C. Strey // *Der Chirurg*. – 2007. – Vol. 78, N 2. – P. 95-100.
30. Sutureless laparoscopic heminephrectomy using laser tissue soldering / K. Ogan [et al.] // *Journal of endourology*. – 2003. – Vol. 17. – P. 295-300.
31. Использование контактного YAG:Nd-лазера со сменной длиной волны (1,32 и 1,44 мкм) при органосохраняющих операциях на селезенке / П. С. Зубеев [и др.] // *Нижегородский мед. журн.* – 2003. – № 3-4. – С. 25-28.
32. Wisman, D. R. Comparison of 10 nm and 1064 nm wavelengths for infestation laser photocoagulation in rabbit brain / D. R. Wisman, S. W. Scliwarr, A. S. Yohn // *Maguire laser in surgery and Medicine*. – 1997. – Vol. 21, N 2. – P. 50-57.
33. Девятов, А. С. Об остановке кровотечения при механических повреждениях паренхиматозных органов / А. С. Девятов, С. А. Калашников, Э. М. Прокофьев // *Вестник хирургии*. – 2001. – Т. 150, N 3-4. – С. 51-53.
34. Применение импульсной плазменной струи при травме печени / К. К. Козлов [и др.] // *Вестник хирургии*. – 2003. – Т. 162, № 2. – С. 42-45.
35. Argon ion beam hemostasis with albumin after liver resection / R. Wolf [et al.] // *Am. J. Surg.* – 2002. – Vol. 183. – Is. 5. – P. 584-587.
36. Use of concentrated human albumin with argon-beam coagulation in laparoscopic partial nephrectomy. / H. Xie [et al.] // *Am. J. Surg.* – 2007. – Vol. 21. – Is. 9. – P. 1117-1121.
37. Опыт применения цифрового фотокоагулятора в хирургии печени / Ю. В. Богдасаров [и др.] // *Анналы хирург. гепатологии*. – 2008. – Т. 13, № 3. – С. 29-30.
38. Welter, H. A. Kreitmair Der Lichtkoagulator LC250D: Vereinfachte Handhabung bei Netzgerdt und endoskopischen Sonden - erste klinische Erfahrungen / H. A. Welter // *Der Chirurg*. – 1999. – Vol.41, N 1. – S. 95-100.
39. Radio-frequency tissue ablation in liver trauma: an experimental study / V. Felekouras [et al.] // *Am. Surg.* – 2004. – Vol. 70. – P. 989-993.
40. Radio-frequency tissue ablation on the liver: effects of vascular occlusion on lesion diameter and biliary and portal damages in a pig model / A. E. Denys [et al.] // *Fur. Radiol.* – 2001. – P. 20102-20108.
41. Литвин, А. А. Местный гемостаз в хирургии повреждений печени и селезенки / А. А. Литвин, Г. Н. Цыбуляк // *Хирургия*. – 2000. – № 4. – С. 74-76.
42. Chirurgische Versorgung von Leberrupturen / F. Safi [et al.] // *Chirurg*. – 1999. – Bd. 70. – P. 253-258.
43. Modi, P. Fibrin sealant treatment of splenic injuries during oesophagectomy / P. Modi, J. Rahamim // *European journal of cardio-thoracic surgery: official journal of the European Association for Cardio-thoracic Surgery*. – 2005. – Vol. 28. – Is. 1. – P. 167-168.
44. Use of fibrin glue (Tissucol) as a hemostatic in laparoscopic conservative treatment of spleen trauma / S. Olmi [et al.] // *Surgical endoscopy*. – 2007. – Vol. 21. – Is. 11. – P. 2051-2054.
45. Бунатян, А. Г. Проблемы гемостаза и герметизма при резекциях печени с использованием фибрин-коллагеновой субстанции / А. Г. Бунатян // *Хирургия*. – 2003. – № 9. – С. 18-23.
46. Fotiadis, C. The use of isobutylcyanoacrylate as a tissue adhesive in abdominal surgery / C. Fotiadis, I. Leventis, S. Adamis // *Acta chirurgica Belgica*. – 2005. – Vol. 105. – Is. 4. – P. 392-396.
47. Журавлев, В. А. Гемостаз при больших и предельно больших резекциях печени / В. А. Журавлев, В. М. Русинов // *Анналы хирург. гепатологии*. –

2005. – Т. 10, № 3. – С. 129-136.

48. Горский, В. А. Проблемы гемостаза и герметичности хирургического шва. Техника аппликации препарата «Тахокомб» в хирургии брюшной полости / В. А. Горский, И. В. Леоненко, П. К. Воскресенский // Consilium medicum. – 2006. – Т. 8, № 7. – 13 с.

49. Чуманевич, О. А. Медико-биологические свойства гемостатического средства местного действия «Алюфер» при гастродуоденальных кровотечениях (экспериментально-клиническое исследование): дис. ... канд. мед. наук: 14.00.27 / О. А. Чуманевич. – Минск, 2007. – 136 с.

50. Применение капрофера у больных хирургического профиля / В. Н. Бордаков [и др.] // Эфферент-

ные и физико-химические методы терапии: материалы III Белорус. науч.-практ. конф.– Могилев, 1998. – С. 224-225.

#### **Адрес для корреспонденции**

220013, Республика Беларусь,  
г. Минск, ул. П. Бровки, 3, кор. 3,  
Белорусская медицинская академия  
последипломного образования,  
тел. раб.: +375 17 292-25-52,  
e-mail: gain@tut.by,  
Гаин Ю.М.

*Поступила 20.05.2009 г.*

---

---

### **УВАЖАЕМЫЕ КОЛЛЕГИ!**

В июне 2010 года в г. Ивано-Франковске состоится  
**IV СЪЕЗД ЭНДОСКОПИСТОВ УКРАИНЫ.**

#### **Научная программа:**

1. Актуальные вопросы диагностической и лечебной эндоскопии.
2. Малоинвазивные методы в хирургии.
3. Осложнения в эндоскопии.
4. Эндоскопическая терминология.

Материалы докладов будут опубликованы в журнале: «Украинский журнал малоинвазивной и эндоскопической хирургии».

**Адрес оргкомитета:** 02660, г. Киев, ул. Братиславская 3, Киевская городская клиническая больница скорой медицинской помощи.

**Контакты:** (044) 544-66-46, (044) 518-27-16.

**E-mail:** nikishaev@endoscopy.com.ua