

Д.Б. КАРЕВ, Б.А. КАРЕВ, С.И. БОЛТРУКЕВИЧ

ОДНОПОЛЮСНОЕ ЭНДОПРОТЕЗИРОВАНИЕ ТАЗОБЕДРЕННОГО СУСТАВА В ЛЕЧЕНИИ МЕДИАЛЬНЫХ ПЕРЕЛОМОВ У ПАЦИЕНТОВ СТАРШИХ ВОЗРАСТНЫХ ГРУПП

УО «Гродненский государственный медицинский университет»,

Республика Беларусь

Реабилитация пациентов старших возрастных групп с медиальными переломами бедренной кости является важной медико-социальной проблемой.

Материал исследования основан на наблюдении за 70 пациентами, средний возраст которых составил 75 лет. По поводу медиальных переломов бедренной кости им выполнено однополюсное эндопротезирование тазобедренного сустава. Использованы протезы конструкций: «Споторно», «Протек», «Остин-Мура» производства фирмы «Алтимед» и металлополимерный «Неман».

В статье отражены особенности предоперационного планирования и техника выполнения оперативного вмешательства. Оценка результатов проведена согласно шкале д'Абинье-Постела в сроки от одного года до пяти лет. Положительные исходы отмечены в 88,5% случаев. Первичное эндопротезирование тазобедренного сустава при медиальных переломах бедренной кости позволяет достичь оптимальных функциональных результатов.

Ключевые слова: перелом шейки бедренной кости, однополюсное эндопротезирование

Rehabilitation of elderly patients with the medial fractures of femoral bone is an important medico-social problem.

The material of the investigation is based on the observation of 70 patients; their average age comprised 75. On the occasion of the medial fractures of the femoral bone they underwent monopolar endoprosthesis of the coxofemoral joint. The prostheses of the following design were used: «Spotorno», «Protec», «Austin-Moore» («Altimed») and the metal-polymer «Neman» system.

In the article we described special features of the preoperative planning and the operative technique. The evaluation of the results is carried out according to the d'Abine-Postela scale in terms of one up to five year follow-up. Favorable outcomes are noted in 88,5% cases. Primarily endoprosthesis of the coxofemoral joint in case of medial fractures of the femoral bone permits to get optimal functional results.

Keywords: fracture of the neck of the femur, monopolar endoprosthesis

Введение

Медиальные переломы бедренной кости составляют 8,5% в структуре травм опорно-двигательного аппарата. Реабилитация пациентов с данной патологией остаётся одной из актуальных проблем современной травматологии. Связано это с рядом факторов. Прежде всего, отмечается глобальное возрастание в численности людской популяции удельного веса лиц пожилого и старческого возраста, для которых переломы данной локализации наи-

более характерны (75–78%). Этим объясняется чёткая тенденция к увеличению частоты переломов данной локализации [1]. По прогнозам, в Финляндии к 2010 году увеличение должно составить 38%, в Германии к 2015 году – трехкратное [2, 3].

У лиц пожилого возраста 90% переломов обсуждаемой локализации происходит на фоне остеопороза, который рассматривается как глобальная медико-социальная проблема. По данным ВОЗ, именно медиальные переломы ставят остеопороз на 4-ое место среди всех причин инвалидности

и смертности [4, 5, 6, 7].

Переломы проксимального отдела бедренной кости считаются наиболее экономически затратными в связи с необходимостью проведения длительного стационарного лечения, а в последующем – продолжительной реабилитации, т.к. консолидация переломов и восстановление функции происходят довольно медленно даже при достижении положительных результатов. По данным различных авторов, больные с этими переломами занимают до 68% конечного фонда ортопедо-травматологических учреждений, средняя продолжительность их пребывания в стационаре достигает 30–35 дней. В Европе и странах Северной Америки стоимость лечения и реабилитации одного пациента составляет от 28 до 40 тыс. долларов [8, 9, 10].

Так как переломы проксимального отдела бедренной кости – преимущественно патология пожилого и старческого возраста, лечение их сопряжено с высоким риском, обусловленным наличием общесоматической и нервно-психической патологии (до 80–85%). Несмотря на использование современных методов лечения, только 1/4 обсуждаемых переломов заканчивается полным выздоровлением с хорошим функциональным исходом, а в 22% результат лечения – неудовлетворительный [5, 11, 12, 13, 14]. Общеизвестна целесообразность оперативного лечения пациентов с данной патологией.

Биомеханические особенности тазобедренного сустава, затрудняющие возможности стабильной и длительной фиксации фрагментов, нарушение кровоснабжения головки бедренной кости вследствие перелома на фоне имеющегося остеопороза, сложности послеоперационного ведения, многочисленные осложнения, заставляют многих авторов весьма сдержанно относиться к органосохраняющим вмешательствам у пациентов старших возрастных

групп, тем более, что ни один из современных методов остеосинтеза не позволяет осуществить раннюю нагрузку. Как альтернатива, эндопротезирование тазобедренного сустава у данного контингента позволяет достичь не только функционального восстановления, но и в какой-то степени спасения жизни [15, 16].

Цель исследования: оценка эффективности однополюсного эндопротезирования тазобедренного сустава в лечении пациентов с медиальными переломами бедренной кости старших возрастных групп.

Материал и методы

Проведён анализ результатов лечения у 70 пациентов, находившихся в клинике травматологии, ортопедии и ВПХ Гродненского государственного медицинского университета.

Основными показаниями к выполнению оперативного вмешательства явились:

1. Субкапитальные переломы – 36 пациентов.
2. Чресшеечные (чаще оскольчатые или неврправимые закрытым путём) – 20 пациентов.
3. Ложные суставы шейки бедренной кости с аваскулярным некрозом головки, рассасыванием шейки – 14 пациентов.

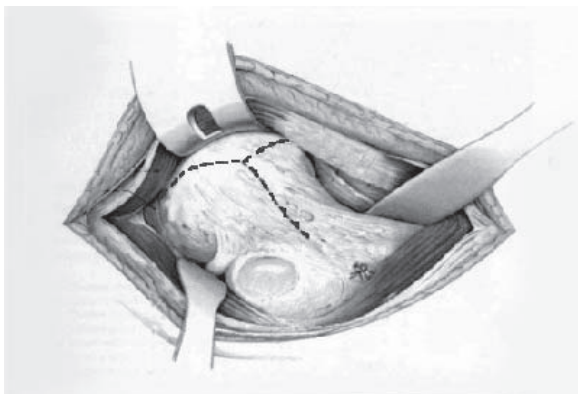
У 62 (88,2%) пациентов отмечена 3–4 степень смещения по классификации Гарден, у 43 (61,2 %) пациентов переломы отнесены к 3-й группе по классификации Павелс. Средний возраст пациентов составил 75 лет. Мужчин было – 14, женщин – 56.

Основным критерием в выборе данного способа оперативного вмешательства выступал не возраст пациентов, а скорее малоподвижный образ жизни на фоне имеющейся сопутствующей патологии общесоматического и психического характера. Учитывая особенности контингента, а так-

же значительную зависимость исходов операции от полноценной предоперационной подготовки, объём обследования и предоперационные терапевтические мероприятия намечали совместно с терапевтом, анестезиологом, при необходимости привлекали невропатолога, эндокринолога. Основными направлениями предоперационной подготовки являлись следующие мероприятия:

- профилактика или ликвидация обострений соматических заболеваний;
- максимально возможное восстановление двигательной активности (минимальная по объёму иммобилизация конечности, лечебная физкультура и дыхательная гимнастика);
- профилактика пролежней с помощью общепринятых способов гигиенического ухода, а также, по возможности, смена положения пациента и повреждённой конечности;
- обезболивание в периоде острой травмы, позволяющее максимально активизировать больного, повысить его психический и общесоматический тонус;
- психотерапия, способствующая подавлению чувства страха, тревоги, внушению уверенности в благополучном исходе операции, с этой целью у 64 пациентов назначались седативные средства;
- восполнение объёма циркулирующей

Рис. Схема рассечения капсулы тазобедренного сустава



крови, ликвидация гемоконцентрации;

- коррекция коагуляционных качеств крови (инфузии средств, улучшающих микроциркуляцию, введение дезагрегантов, антикоагулянтов и др.).

С целью профилактики гнойно-септических послеоперационных осложнений за 30–40 минут до начала операции всем пациентам внутривенно вводили антибиотики цефалоспоринового ряда четвёртого поколения.

Решение вопроса о готовности больного к оперативному вмешательству осуществляли коллегиально (в состав консилиума привлекали ведущих анестезиологов, терапевтов и других специалистов).

Предоперационное планирование осуществляли на основании стандартных рентгенограмм тазобедренных суставов в двух проекциях, с использованием имеющихся в наличии типов и размеров эндопротезов головки бедренной кости. Расчет размеров эндопротезов производили в соответствии с параметрами, полученными на основании рентгенограмм в прямой проекции на расстоянии 115 см.

Использованы следующие виды эндопротезов: у 18 – «Споторно», у 10 – «Протек», у 30 – «Остин-Мура» в исполнении фирмы «Алтимед» и у 12 – металлополимерный «Неман».

Оперативное вмешательство производилось под спинномозговой анестезией или эндотрахеальным наркозом на спине с использованием трансглютеального наружного доступа типа Хардинга. Ягодичные мышцы старались не рассекать, а расслаивали их в продольном направлении. Обработка капсулы сустава производилась по предложенной нами методике «Y – образного» её рассечения (рис).

Это в большинстве случаев позволяло удалить головку бедренной кости без иссечения (даже парциального) капсулы. В случае необходимости, иссекался только

верхний лоскут, что в дальнейшем не препятствовало восстановлению капсулы в виде дубликатуры или Z-образным швом, сохраняя её стабилизирующие функции и создавая лучшие условия для гемостаза в послеоперационном периоде. Отсечённую головку бедренной кости помещали в планшет-шаблон (предложенной нами конструкции), что упрощало подбор размера головки эндопротеза, в случае разрушения головки при её извлечении и невозможности в последующем произвести измерение, использовали устройство для измерения внутреннего диаметра вертлужной впадины.

Ножку эндопротеза имплантировали на цементную основу, используя следующие приёмы:

- после обработки костномозговой полости рашпилями, стенки канала очищали полиэтиленовым ёршиком от костных фрагментов и мозга;

- содержимое канала отсасывали электроотсосом, промывали пульсирующей струей физиологического раствора для профилактики повышения внутрикостномозгового давления и жировой эмболии при введении цемента и ножки эндопротеза;

- в костномозговой канал на 1,5–2 см ниже ножки, вводили костную пробку, изготовленную из головки бедра, чтобы предотвратить попадание цемента в костномозговую полость, после чего канал дренировали полиэтиленовой трубкой;

- цементную массу хорошо смешивали в течение 2–3 минут до нагнетания в канал, чтобы из неё испарился основной объём мономера;

- вводили в канал цемент и уплотняли его с помощью «шпателя» для лучшего контакта цемента со стенками канала;

- удаляли дренаж и погружали ножку в цемент с помощью предложенного нами направителя для придания ей правильного положения, излишки цемента удаляли;

- в период полимеризации орошали бедренную кость и окружающие ткани физиологическим раствором для уменьшения перегрева тканей в момент отвердения цементной массы.

Операцию эндопротезирования заканчивали обычными приёмами с обеспечением двухуровневого дренирования на 24–48 час.

Иммобилизацию конечности осуществляли в течение 3–5 дней деротационным «сапожком». На второй день рекомендовали пациенту садиться в кровати. Ходьбу с костылями разрешали с 5–7-го дня, а иногда с вторых-четвёртых суток с учётом особенностей протезирования, общего состояния и физического статуса пациента. Дозированную нагрузку на оперированную конечность применяли с 6–7-го дня.

Как правило, всех пациентов на 14–15 сутки после операции переводили в реабилитационное отделение ортопедо-травматологического профиля, где им ещё в течение 2–3 недель назначали комплексную терапию, направленную на восстановление объёма движений и физической нагрузки на конечность. В дальнейшем пациенты находились на диспансерном наблюдении.

Результаты и обсуждение

Результаты прослежены в сроки от одного до пяти лет. Оценка их производилась согласно шкалы д'Абинье-Постела. Исходили из показателей сохранившейся активности пациентов, анатомо-функциональных параметров оперированной конечности, а также данных рентгенологического исследования соответствующего тазобедренного сустава.

Для объективизации результатов лечения использовали приводимую ниже таблицу, где сумма баллов, отражающих соответствующие показатели, позволяет дать

**Методика оценки результатов однополюсного эндопротезирования
тазобедренного сустава**

Баллы	Боль	Объём движения	Возможность передвигаться
0	Очень сильная и постоянная	Анкилоз в неправильном положении Нет движений из-за боли или значительной деформации сустава	Отсутствует
1	Сильная ночью		Только с костылями
2	Сильная при ходьбе, препятствует любой активности	Сгибание до 40°	Только с тростями
3	Терпимая, ограничивающая активность	Сгибание более 40°, менее 60°	С одной тростью меньше 1 ч., трудно передвигаться без трости
4	Умеренная при ходьбе, исчезает в покое	Сгибание более 60°, менее 80°, пациент может дотянуться до стопы	Длительно с тростью, короткое время без трости, с хромотой
5	Легкая и непостоянная, не мешает нормальной активности	Сгибание более 80°, менее 90°, отведение не менее 15°	Без трости, с легкой хромотой
6	Нет	Сгибание более 90°, отведение до 30°	Нормальная

оценку исходов операции (таблица).

При показателях суммы баллов не ниже 16 результат лечения считали хорошим, не ниже 13 – удовлетворительным, менее 12 – неудовлетворительным.

Исходя из вышеизложенных критериев, хорошие результаты отмечены у 32 (45,7%), удовлетворительные – у 30 (42,8%) и неудовлетворительные – у 8 (11,5%). Во время операции и в раннем послеоперационном периоде отмечено по 1 летальному исходу от ТЭЛА, в 1 наблюдении развилось нагноение, в 2 – вывих эндопротеза. Оценивая отдалённые результаты, можно отметить в 4 случаях протрузию дна вертлужной впадины, 2 – асептическую нестабильность эндопротеза, 2 – рецидив вывиха эндопротеза.

Ни в одном случае не выявлено тенденции к протрузии вертлужной впадины и нестабильности ножки при имплантации разработанного эндопротеза с металлополимерной головкой с пористым покрытием.

Выводы

1. Первичное эндопротезирование тазобедренного сустава у пациентов старших возрастных групп позволяет осуществить раннюю нагрузку на оперированную конечность, активизируя их, и является профилактикой общесоматических осложнений.

2. Сравнительный анализ результатов эндопротезирования головки бедренной кости при применении 4-х конструкций эндопротезов, даёт основание отметить наиболее благоприятные исходы после имплантации эндопротеза с металлополимерной головкой.

ЛИТЕРАТУРА

- Лирцман, В. М. Проблема лечения переломов шейки бедра на рубеже столетий / В. М. Лирцман, В. И. Зоря, С. Ф. Гнетецкий // Вестн. травматологии и ортопедии им. Н. Н. Приорова. – 1997. – № 2. – С. 12-19.
- Bartl, R. Diagnostik und Therapie der Osteoporose. Strategie für eine effiziente Prävention von

- Folgefrakturen / R. Bartl, C. Bartl, W. Mutschler // Unfallchirurg. – 2003. – Vol. 106, N 7. – P. 526-541.
3. Functional outcome after displaced femoral neck fractures treated with osteosynthesis or hemiarthroplasty: a matched-pair study of 714 patients / J. Partanen [et al.] // Acta Orthop. Scand. – 2002. – Vol. 73, N 5. – P. 496-501. – Rel. Art.
4. Восстановительное лечение больных пожилого и старческого возраста с переломами проксимального отдела бедренной кости в послеоперационном периоде / А. П. Николаев [и др.] // Кремлев. медицина. Клин. вестн. – 2001. – № 5. – С. 42-43.
5. Клюквин, И. Ю. Современные аспекты оказания помощи больным пожилого и старческого возраста с переломами проксимального отдела бедренной кости / И. Ю. Клюквин, В. В. Антонов // Медицина крит. состояний. – М.: Анахарсис, 2005. – № 2. – С. 13-17.
6. Лечение переломов проксимального отдела бедренной кости на фоне остеопороза / А. Ф. Лазарев [и др.] // Вестн. травматологии и ортопедии. – 2004. – № 1. – С. 27-31.
7. Improvement in the undertreatment of osteoporosis following hip fracture / M. J. Gardner [et al.] // J. Bone Joint Surg. [Am]. – 2002. – Vol. 84, N 8. – P. 1342-1348.
8. De Lee, J. C. Fractures and dislocations of the hip / J. C. De Lee. – Philadelphia: Lippincott Raven Publishers, 1996. – 1659 p.
9. Bucholz, R. W. Fractures of the neck of femur / R. W. Bucholz // Rockwood and Green's Fractures in Adults / eds. R. W. Bucholz, J. D. Heckman, C. M. Court-Brown. – 6th ed. – Philadelphia: Lippincott, 2005. – 246 p.
10. Kyle, R. F. Fractures of the Proximal Part of the Femur / R. F. Kyle // The joint of Bone and joint surgery. – 1994. – Vol. 76-A, N 6. – P. 924-950.
11. Дифференцированный подход к лечению переломов шейки бедренной кости у больных пожилого и старческого возраста / Г. М. Кавалерский [и др.] // Мед. помощь. – 2005. – № 1. – С. 27-30.
12. Загалов, С. Б. Оптимизация лечения переломов проксимального отдела бедренной кости у лиц пожилого и старческого возраста: автореф. дис. ... д-ра мед. наук / С. Б. Загалов. – Самара, 2001. – 24 с.
13. Критерии выбора тактики лечения переломов шейки бедра в пожилом возрасте / Э. В. Пешехонов [и др.] // Воен.-мед. журн. – 2007. – Т. 328, № 1. – С. 67-69.
14. Кузьмина, Л. И. Медико-социальные последствия перелома шейки бедра у пожилых / Л. И. Кузьмина, О. М. Лесняк, Н. Л. Кузнецова // Клин. геронтология. – 2001. – № 9. – С. 22-26.
15. Development of unipolar metalpolymeric endoprosthesis of the hip joint / S. I. Boltrukevich [et al.] // Accomplishments of Medical Science in Belarus. – 7th Is. – Минск, 2002. – С. 142-143.
16. Boltrukevich, S. I. Our experience of hip joint replacement / S. I. Boltrukevich, B. A. Karev, Atik Salekh // The 13th SICOT Trainees Meeting Abstr., May 23–25, 2002 yr. – St.-Petersburg, 2002. – P. 194-195.

Адрес для корреспонденции

230023, Республика Беларусь,
г. Гродно, ул. 1 Мая, д. 2/1, кв. 7,
тел. моб.: +375 29 633-35-85,
e-mail: bkarev@gmail.com,
Карев Д.Б.

Поступила 4.02.2010 г.