

Э.А. АСКЕРКО, В.П. ДЕЙКАЛО, В.В. ОВЧИННИКОВ, В.Н. ОСТАШЕНКО

ЭКОНОМИЧЕСКИЕ ЗАТРАТЫ И ВОЗМОЖНОСТИ ИХ СНИЖЕНИЯ ПРИ КОМПЛЕКСНОЙ МЕДИЦИНСКОЙ РЕАБИЛИТАЦИИ БОЛЬНЫХ С ПАТОЛОГИЕЙ РОТАТОРНОЙ МАНЖЕТЫ ПЛЕЧА

УО «Витебский государственный медицинский университет»,
УЗ «Витебская областная клиническая больница»,
Республика Беларусь

Проведена комплексная медицинская реабилитация 122 больных с хронической нестабильностью плечевого сустава при патологии ротаторной манжеты плеча. Возраст пациентов колебался от 39 до 73 лет ($51,05 \pm 7,57$ лет) и давность патологии составила от 1 до 26 мес. ($6,20 \pm 4,19$ мес.). Пациенты были разделены на две группы: 70 больным 1-ой группы проведены диагностические мероприятия, консервативное и оперативное лечение с последующими восстановительными мероприятиями по традиционной схеме, применяемой в клинике; 52 пациентам 2-ой группы выполнен полный пакет клинических и специальных исследований, включенных в обязательное предоперационное планирование, выполнен рациональный и научно-обоснованный объем оперативного пособия и последующего реабилитационного периода на основе разработок доцента кафедры Э.А. Аскерко. Последующий анализ функционирования плечевого сустава выявил положительные сдвиги: уменьшение болевого синдрома, увеличение раскрытия плече - лопаточного угла, увеличение объема активного отведения, сгибания и разгибания. Однако у больных 1-ой группы был более продолжительный предоперационный период и общее пребывание пациентов в стационаре за счет необходимости дорогостоящих диагностических исследований в предоперационном периоде, отсутствия четко обозначенного объема оперативного вмешательства и программы реабилитационного лечения.

Выполнен анализ экономических затрат на всех этапах комплексной медицинской реабилитации больных. На основе этого сделан вывод о преимуществах разработок клиники, практической их эффективности и экономической обоснованности.

Ключевые слова: плечевой сустав, ротаторная манжета, патология, реабилитация, экономические затраты.

Complex medical rehabilitation was carried out in 122 patients with chronic instability of the shoulder joint with the pathology of the shoulder rotator cuffs. The age of the patients varied from 39 to 73 years ($51,05 \pm 7,57$ years) and duration of pathology from 1 to 26 months ($6,20 \pm 4,19$ months). The patients were divided into 2 groups. 70 patients of the first group underwent diagnostic measures, conservative and operative treatment followed by restoration measures with traditional methods, which were carried out in the clinic. A complete packet of clinical and special investigations was carried out in 52 patients of the second group, which were included in the compulsory pre-operational planning, rational and scientifically based volume of operation followed by the rehabilitation period, worked out by senior lecturer Askerko E.A. The analysis of the shoulder joint functioning shows positive changes: decrease in pain syndrome, increase in the opening of humeral-scapular angle, increase in active movements, flexion and extension. But there was also an increase in the pre-operation period and the duration of stay in the hospital for the first group of patients due to the necessity of costly diagnostic methods during the pre-operation period, lack of both concrete volume of operative intervention and program of the rehabilitation treatment. Analysis of economic expenses in all stages of complex medical rehabilitation of a patient was performed. Conclusion about the advantages of elaborations, made in the clinic, their practical efficiency and economic validity was made on the basis of these data.

Keywords: shoulder joint, rotator cuff, pathology, rehabilitation, economic expenses.

В структуре патологии плечевого сустава (ПС) нарушения ротаторной манжеты составляют от 3% до 85 % [1,8,11]. Эти многие сотни и даже тысячи больных представляют для общества одну из серьезнейших экономических проблем. В настоящее время снижению неоправданных затрат, повышению наукоемкости, технологичности и эффективности методик лечения больных Правительством Беларуси и Министерством здравоохранения уделяется огромное внимание [9,10].

С целью определения материальных затрат при комплексной медицинской реабилитации больных с патологией ротаторной манжеты плеча и возможностей их снижения проведено это исследование.

Материалы и методы

Клиника травматологии и ортопедии УО «Витебский государственный медицинский университет» на базе УЗ «Витебская областная клиническая больница» располагает опытом проведения комплексной медицинской реабилитации 122 больных с разнообразной застарелой патологией ротаторной манжеты плеча (РМП).

Расчеты экономических затрат при комплексной медицинской реабилитации больных с застарелой патологией РМП проведены в планово-экономическом отделе УЗ «Витебская областная клиническая больница» на примере консервативного и оперативного лечения 5 больных с заболеваниями и повреждениями манжеты. Анализированы истории болезни пациентов, находившихся на стационарном лечении в 2004 и 2005 г.г. Показатели, подвергнутые расчету, приведены ниже.

Медицинская карта № 10731 стационарного больного травматологического отделения Витебской областной клинической больницы Познякова А. А., возраст 45 лет, животновод СПК «Яновица», д. Полесье,

Поставский район. Поступил в травматологическое отделение ВОКБ 29 сентября 2004 года с диагнозом: Застарелое частичное повреждение ротаторной манжеты правого плеча. Импинджемент-синдром.

Больному проведено: анализ крови на RW, коагулограмма, ЭКГ, рентгенография правого ПС, ультразвуковое исследование мягких тканей правого ПС и курс консервативного лечения: консультация врача физиотерапевта, ЛФК №10, массаж №10, электрофорез с КJ и новокаином №10, УЗ с румокаром №10, магнитотерапия №10, электростимуляция мышц ПС №10. Больной выписан с улучшением функции ПС 14 октября 2004 г. Нахождение в стационаре 15 койко/дней.

В последующем значительного эффекта от консервативного лечения не отмечено. Больной повторно госпитализирован для оперативного лечения.

Медицинская карта № 12348 стационарного больного травматологического отделения Витебской областной клинической больницы Познякова А. А. Дата поступления в травм. отд. ВОКБ 8 ноября 2004 г. с диагнозом: Застарелое частичное повреждение ротаторной манжеты правого плеча. Импинджемент-синдром.

В предоперационном периоде больному произведено: ан. крови на RW, коагулограмма, биохим. анализ крови, общ. анализ крови, анализ крови на групповую и Rh принадлежность, ЭКГ, общ. ан. мочи, рентгенография правого ПС. Консервативное лечение в предоперационном периоде включало: консультация физиотерапевта, ЛФК №10, массаж №10, хвойно-солевые ванны №5, циркулярный душ №5, магнитотерапия №10, электрофорез с КJ и новокаином №5, электростимуляция мышц правого надплечья и плеча №5, УЗ с румокаром №5.

В предоперационном периоде введено: р-р атропина 0,1%-1,0 в/м, р-р димедрола 2%-2,0. Операция: 17 ноября 2004 г., ниж-

няя клиновидная акромионэктомия, резекция правой клювовидно-акромиальной связки под эндотрахеальным наркозом с 9 часов 10 минут до 11 часов 50 минут.

Во время операции применена интубационная трубка № 8, введены : натрия тиопентал 2,5%-500,0, дитилин 2%-200,0, атропин 0,1% 0,3, фентанил 0,005% 4,0, реланиум 2,0 мг, ардуан 8,0 мг, р-р 0,9% NaCl - 400,0, р-р Рингера 800,0, внутривенно капельно - клафоран 2,0.

В послеоперационном периоде: р-р промедола 2% 1,0 № 3, цефазолин 2,0 в/в №15, р-р анальгина 50%-2,0 №18, р-р димедрола 1%-2,0 № 18, перевязки №5. 19.11.04 удалены дренажи. Послеоперационный период без осложнений, швы сняты 29.11.04 г. и больной в удовлетворительном состоянии выписан из стационара (21 к/д). Со вторых суток после операции проводился курс кинезотерапии на механоаппаратах разработанных в клинике с применением блокады надлопаточного нерва и субакромиальной блокады. При контрольном осмотре через 6 мес, 12 мес. функ-

ция ПС полностью восстановлена, болевой синдром отсутствует.

Экономические расчеты приводились в 2005 г. Статистическую обработку полученных данных выполняли на персональном компьютере с использованием пакета статистического анализа "Statistica" (версия 6,0), основная описательная статистика.

Результаты и обсуждение

Анализ экономических затрат на лечение больных осуществляли в каждой группе отдельно в соответствии с классификацией патологии РМП [2]. Средние сроки консервативного лечения патологии коротких ротаторов плеча представлены в таблице 1.

Длительные сроки неэффективного консервативного лечения свидетельствуют о том, что определенные затраты, требующиеся для осуществления этого лечения, в конечном итоге оказываются невостребованными.

Комплексная медицинская реабилитация больных представляет собой последо-

Таблица 1
Средние сроки консервативного лечения больных с патологией ротаторной манжеты плеча в зависимости от вида патологии

Характер патологии	Кол-во больных n	Срок консервативного лечения (в мес.)
Частичное повреждение РМП с функциональной состоятельностью	23	6,67 ± 4,04
Частичное повреждение РМП с функциональной недостаточностью	14	3,23 ± 1,74
Локальное повреждение РМП	20	4,79 ± 2,99
Обширное повреждение РМП	15	7,49 ± 6,81
Чрескостное повреждение РМП	23	4,76 ± 2,32
Тендиноз РМП	16	9,77 ± 7,34
Туннельный синдром РМП	11	9,30 ± 4,49

Таблица 2

**Ориентировочная стоимость одного курса консервативного
лечения больных с патологией ротаторной манжеты
плеча в поликлинических условиях**

Затраты	Стоимость одной единицы	Общее количество	Общая стоимость
Основные затраты			
Консультация ортопеда	0,4	5	2,0
Методы диагностики	2,52	2	5,04
Базисное лечение	1,26	10	12,6
Итого	4,18		12,64
Вспомогательные затраты			
Консультации специалистов	0,4	6	2,4
Дополнительные диагностические мероприятия	1,38	1	1,38
Средний мед. персонал	0,22	20	4,4
Младший мед. персонал	0,14	20	2,8
Итого	2,14		10,98
Расчетная стоимость на одного пациента	6,32		23,62

вательный ряд фаз до полного восстановления функции ПС. Медицинские учреждения, которые по технологическому принципу последовательно участвовали в реабилитации больных, несли основные и вспомогательные затраты. К основным относили затраты на консультации лечащего врача, методы диагностики (стандарт исследования), базовое лечение (кинезотерапия, массаж, электрофорез, магнитотерапия). К вспомогательным относили затраты на консультации смежных специалистов: невропатолога, терапевта, физиотерапевта, врача лучевой диагностики, среднего медицинского персонала, дополнительные диагностические методики (анализ крови, мочи, ЭКГ и др.) [6].

Подсчет примерной стоимости (в у.е.) консервативного лечения больных с патологией ротаторной манжеты плеча представлен в таблице 2.

Анализ представленных данных показал, что стандартный курс поликлинического лечения одного пациента 1 раз в месяц требует экономических затрат, равных 23,62 у.е. При этом мы не принимали во внимание стоимость инъекций лекарственных препаратов, т.к. зачастую пациенты приобретали (по рецепту) и выполняли их самостоятельно или амбулаторно, не учитывали оплату по листу временной нетрудоспособности, не брали во внимание льготы пенсионеров и инвалидов и т.п. Все это в совокупности приводило к снижению

Таблица 3

Ориентировочная стоимость оперативного лечения больных с патологией ротаторной манжеты плеча в специализированном отделении

Затраты	Стоимость одной единицы	Общее количество	Общая стоимость
Основные затраты			
Консультация ортопеда	0,46	12	5,52
Методы диагностики			
Рентгенография	2,5	3	7,5
Сонография	1	1	1
Оперативное лечение			
Затраты на мед. персонал	2,01	8	16,8
Затраты на мед. препараты	9,77	1	9,77
Итого	14,74		40,59
Вспомогательные затраты в дооперационном и послеоперационном периоде			
Консультации специалистов	0,39	3	1,17
Дополнительные диагностические мероприятия	10,16	1	10,16
	0,14	20	2,8
Средний мед. персонал	0,21	17	3,57
Младший мед. персонал	0,14	12	1,68
Стандартная послеоперационная терапия	9,13	1	9,13
Перевязочные материалы и средства иммобилизации	0,3	5	1,5
Итого	20,33		27,21
Расчетная стоимость на одного пациента	35,07		67,8

производительных сил и увеличивало экономические потери общества.

Значительная длительность лечения, стоимость которого составила от 76,29 у.е. при частичных повреждениях с функциональной недостаточностью РМП до 230,77 у.е. при тендинозе манжеты на одного больного, имела тенденцию к увеличению ввиду неизбежности оперативной коррекции для получения удовлетворительной функции ПС.

Подсчет примерной стоимости (в у.е.) оперативного лечения больных с патологией ротаторной манжеты плеча представлен в таблице 3.

Мы исходили из того, что после оперативного вмешательства каждый больной находился на стационарном лечении 12 койко/дней и затраты, связанные с лечением больного, без учета питания, санитарно-гигиенических процедур и т.п. составили 67,8 у.е.

Таблица 4

Значения средней расчетной стоимости общих затрат на лечение одного пациента в зависимости от вида патологии

Характер патологии	Стоимость курсового лечения (в у.е.)
Частичное повреждение РМП с функциональной состоятельностью	259,65 ± 95,43
Частичное повреждение РМП с функциональной недостаточностью	246,94 ± 70,87
Локальное повреждение РМП	250,46 ± 70,62
Обширное повреждение РМП	314,23 ± 160,85
Чрезкостное повреждение РМП	249,75 ± 54,8
Тендиноз РМП	332,87 ± 173,37
Туннельный синдром РМП	321,77 ± 106,06

После оперативного пособия, объем которого включал только декомпрессию плече-лопаточного стеноза или туннельного синдрома, пациентам проводили курс кинезотерапии и физиотерапевтического лечения в течение 2 нед. в условиях клиники. Пациентам, которые нуждались в иммобилизации ПС, проводили аналогичное лечение после повторной госпитализации через 3 нед. и дополнительный курс восстановительного лечения еще через 2 нед. Исходя из этого, общие затраты на лечение пациентов с патологией РМП с учетом всех фаз реабилитации представлены в таблице 4.

Таким образом, значительные затраты на лечение (более 300 у.е.) приходились на тех больных, которые до обращения в клинику получали консервативное лечение в течение 7-9 мес. без существенного эффекта. В группе больных с обширным повреждением РМП это было обусловлено отсутствием всех активных движений и ошибочным первоначальным диагнозом: плексит. Изменения со стороны ключично-акромиального сустава расценивались как дефор-

мирующий артроз, без взаимосвязи с РМП, и длительная терапия которого не только не приводила к излечению, а, напротив, опосредованно усугубляла процесс. Тендиноз рассматривался как калькулезный бурсит или гетеротопическая оссификация, и пациентам назначалось необоснованное консервативное лечение. Это говорит о недостаточном знании патологии РМП большинством практических врачей.

Затраты на лечение патологии РМП с позиций экономической целесообразности делятся на технологические и нетехнологические [6]. Технологические вытекают из характера патологии, хирургической тактики, объема реконструктивной операции и, как следствие, насыщенности последующего восстановительного лечения. Нетехнологические затраты не являются экономически неизбежными и образуются в результате недостатков, погрешностей и ошибок на различных фазах комплексной реабилитации пациентов с патологией РМП.

С целью улучшения диагностики, лечения и реабилитации больных с разнообразной патологией РМП нами разработаны и

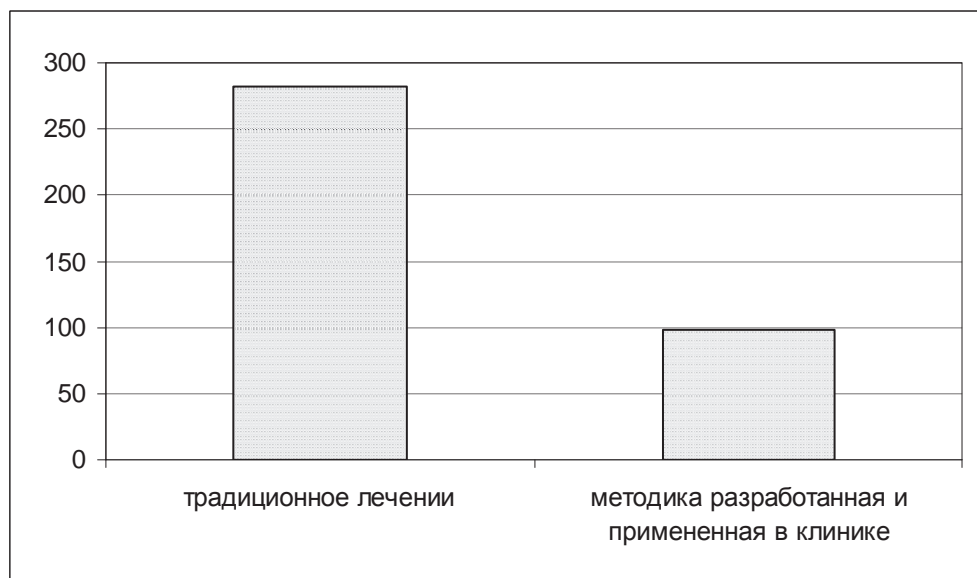


Рис. 1. Соотношение экономических затрат при реабилитации больных с патологией РМП

внедрены методические рекомендации и инструкции к применению, утвержденные для практического использования Министерством Здравоохранения Беларуси [3,4,7]. Это позволило сократить сроки обращения в клинику до 4 нед. С учетом экономических затрат больным с установленным диагнозом патологии РМП, подлежащим хирургическому вмешательству, в догоспитальный период проводили полное клиническое и специальное обследование, корригировали соматические нарушения. Этим мы низводили до минимума госпитальный предоперационный период, сокращая его на одну неделю. Разработанные нами прогностические показатели [5], новые методики оперативных вмешательств и инструменты для их осуществления позволили сократить длительность операции на 50%. Предложенные устройства и приспособления для кинезотерапии в системе восстановительного лечения позволили проводить однократную стационарную программу реабилитации больных. Все это мы реализовали у 52 паци-

ентов со снижением затрат с $282,43 \pm 38,55$ у.е. при традиционном лечении до $97,5 \pm 28,43$ у.е. при созданной концепции комплексной медицинской реабилитации. Такой комплексный подход способствовал сокращению сроков восстановления функции ПС с получением хороших результатов (рис. 1).

В итоге, более чем трехкратное (на 65,6%) снижение затрат позволило получить реальный экономический эффект.

Таким образом, экономический анализ показал, что разработанная нами концепция восстановления функции ПС у больных с хронической нестабильностью, обусловленной патологией РМП, позволяет сократить технологические потери за счет четкого предоперационного планирования, сокращения длительности оперативного вмешательства, надежной фиксации поврежденных анатомических образований и программы восстановительного лечения. Это значительно уменьшает продолжительность послеоперационной реабилитации, повышает ее эффективность и

сводит до минимума или исключает нетехнологические расходы.

ЛИТЕРАТУРА

1. Архипов, С. В. Посттравматическая нестабильность, заболевание ротаторной манжеты плечевого сустава у спортсменов и лиц физического труда (Патогенез. Современные методы диагностики и лечения): автореф. ... дис. д-ра мед. наук: 14.00.22 / С. В. Архипов; Центр. науч.-исслед. ин-т травматологии и ортопедии. – М., 1998.- 48 с.
2. Аскерко, Э. А. Практическая хирургия ротаторной манжеты плеча / Э. А. Аскерко. – Витебск: ВГМУ, 2005. – 201 с.
3. Аскерко, Э. А. Лечение больных с хронической нестабильностью плечевого сустава при патологии ротаторной манжеты: инструкция к применению / Э. А. Аскерко; М-во здравоохран. Респ. Беларусь, Вит. гос. мед. ун-т. – Витебск, 2005. – 22 с.
4. Аскерко, Э. А. Реабилитация больных после реконструктивных операций на плечевом суставе: инструкция к применению / Э. А. Аскерко; М-во здравоохран. Респ. Беларусь, Вит. гос. мед. ун-т. – Витебск, 2006. – 16 с.
5. Аскерко, Э. А. Прогнозирование объема оперативного пособия у больных с застарелой патологией ротаторной манжеты плеча / Э. А. Аскерко // Вес. Вит. гос. мед. ун-та. – 2007. - Т. 6, №1. – С. 59-65.
6. Бухгалтерский учет: учебник / И.Е. Тишков [и др.]; под общ. ред. И. Е. Тишкова. – 2-е изд. – Минск: Выш. школа, 1996. – 687 с.
7. Диваков, М. Г. Диагностика и лечение повреждений ротаторной манжеты плеча: методические рекомендации / М. Г. Диваков, Э. А. Аскерко; М-во здравоохран. Респ. Беларусь, Вит. гос. мед. ун-т. – Витебск, 2000. – 38 с
8. Салтыкова, В. Г. Комплексное ультразвуковое исследование в диагностике повреждений плечевого сустава: автореф. ... дис. канд. мед наук: 14.00.22; 14.00.19 / В. Г. Салтыкова; Центр. науч.-исслед. ин-т травматологии и ортопедии. – М., 2003. – 21 с.
9. Шарабчиев, Ю. Т. Ресурсосберегающие механизмы развития медицинской науки: инновационные проекты и теоретические исследования в медицине / Ю. Т. Шарабчиев // Медицинские новости. – 2003. – № 11. – С. 12-20.
10. Шарабчиев, Ю. Т. Рыночные отношения в здравоохранении и возможные механизмы их реализации в условиях государственного регулирования / Ю. Т. Шарабчиев // Медицинские новости. – 2006. – № 3. – С. 83-88.
11. Brox, J. I. Shoulder pain / J. I. Brox // Best Practice & Clinical Rheumatology. – 2003. – Vol.17, N 1. – P. 33-56.

Поступила 08.05.2007г.