

О ВОЗМОЖНЫХ ОСЛОЖНЕНИЯХ МЕТАЛЛООСТЕОСИНТЕЗА ПРИ ПЕРЕЛОМАХ ПРОКСИМАЛЬНОГО КОНЦА ПЛЕЧЕВОЙ КОСТИ

НИКОЛЬСКИЙ М.А.* , ПРОТАС Р.Н.** , КУБРАКОВ К.М.**

УО «Витебский государственный ордена Дружбы народов медицинский университет»;

*кафедра травматологии, ортопедии и ВПХ**

*кафедра неврологии и нейрохирургии***

Резюме. Осложнения в виде перемещения металлических конструкций после остеосинтеза переломо-вывихов грудино-ключичного сочленения во внутренние органы встречаются крайне редко, распознавание их сопряжены с большими трудностями. Сообщается о случае миграции металлической спицы после остеосинтеза закрытого оскольчатого переломо-вывиха плечевой кости в позвоночный канал с травматическим повреждением спинного мозга. Представлена выписка из «неординарной» истории болезни с иллюстрациями.

Ключевые слова: металлическая спица, миграция, спинной мозг.

Abstract. Complications in case of dislocation of metallic constructions after osteosynthesis of fracture-dislocation of sterno-clavicular articulation in internal organs are seen extremely rare. It is reported about the cases of migration of metallic pins after osteosynthesis of closed fragmented of fracture- dislocation of shoulder bone into vertebral canal with traumatic damage of spinal cord. A summary of unordinary case history is presented in illustration.

Адрес для корреспонденции: Республика Беларусь, 210023, г. Витебск, пр-т Фрунзе. 27. Витебский государственный медицинский университет, кафедра травматологии, ортопедии и ВПХ - Никольский М.А.

За последние полвека вследствие научно-технической революции медицина достигла значительных успехов.

Созданы и внедрены в практическое здравоохранение высокоинформативные методы исследования (ультразвуковое исследование, компьютерная томография, магнитно-резонансная томография и др.); взяты на вооружение микрохирургические методы лечения; синтезированы новые лекарственные средства; определенные успехи имеются в анестезиологии и реанимации и др.[8,9].

Вместе с тем, участились случаи лекарственной болезни, «выращены» новые штаммы микроорганизмов, устойчивых к антибиотикам и сульфаниламидным препаратам; возросло число больных с ятрогенной патологией [2-4,6,7,10,12].

Некоторые авторы считают, что «Медицина подошла к такому рубежу, когда любое обращение к врачу несет, не только благо, но и риск потери здоровья и даже жизни» [2,4].

В литературе описаны единичные случаи осложнений при металлоостеосинтезе грудино-ключичного сочленения и ключицы. Миграция фиксирующих конструкций может произойти в перикард, брюшную полость, сосудистое русло, в том числе в подколенную ямку [1,11]. В доступной литературе мы не встретили сообщений о перемещении металлических спиц из переломанной хирургической шейки плечевой кости после остеосинтеза в позвоночный канал с поперечным повреждением спинного мозга на уровне внедрения инородного тела.

Приводим краткую выписку из истории болезни.

Гражданка Н., 44 лет в конце октября 2004 г. попала в автодорожную катастрофу - машина перевернулась. Была госпитализирована в ЦРБ по поводу перелома-вывиха хирургической шейки правого плеча и сотрясения головного мозга. Для хирургического лечения переведена в травматологическое отделение одной из городских больниц области.

Диагностирован оскольчатый перелома-вывих хирургической шейки правого плеча с наличием смещения головки кпереди, кнутри и книзу от суставной поверхности лопатки. После соответствующей предоперационной подготовки под проводниковой анестезией произведена открытая репозиция отломков хирургической шейки и вправление вывихнутой головки правого плеча. Фрагменты и головка плечевой кости фиксированы трансартикулярно четырьмя спицами Киршнера и проволоочной петлей по Веберу. На интраоперационной рентгенограмме - репозиция достигнута (рис. 1).

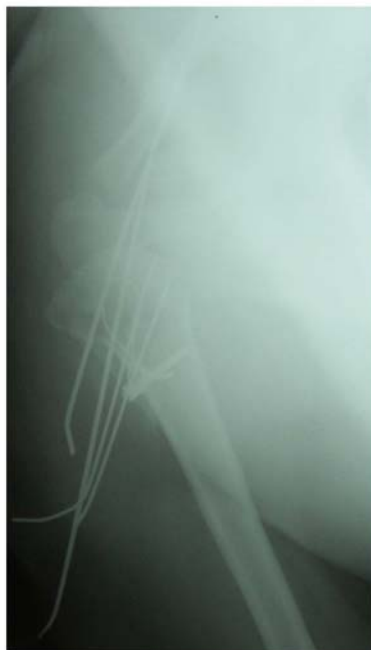

Рис.1. Рентгенограмма правого плеча и ключично-акромиального сочленения после металлоостеосинтеза перелома-вывиха плеча.

Послеоперационный период протекал гладко, рана зажила первичным натяжением, швы сняты. Проведена иммобилизация гипсовой повязкой Дезо. В удовлетворительном состоянии больная выписана на амбулаторное лечение. Рекомендовано: наблюдение травматолога и невролога, поскольку последний констатировал травматический неврит правого срединного нерва, контроль иммобилизации, через 6 недель удалить спицы, продолжить фиксацию конечности косынкой на отводящей подушке, ЛФК, физиолечение, массаж.

На 2-ой день после выписки из стационара появились боли в шейно-грудном отделе позвоночника и правой руке, наступило онемение и слабость в правых конечностях. Неврологическая симптоматика лавинообразно нарастала. Через сутки развился глубокий верхний парапарез, нижняя параплегия, произошла задержка мочи и стула. В срочном порядке пациентка повторно госпитализирована в горбольницу.

При поступлении: состояние больной тяжелое, сознание сохранено. Черепно-мозговые нервы функционируют полноценно. Анестезия по проводниковому типу с уровня Th₄ книзу. Верхний парапарез, больше справа. Сухожильно-надкостничные рефлексы с рук высокие D=S. Нижняя параплегия, коленные и ахилловы рефлексы угнетены, патологические стопные знаки отсутствуют. Нарушение функции тазовых органов. Температура тела повышена. В крови лейкоцитоз, СОЭ 66 мм/ч. Ликвор мутный, кровянистый, неизмененные эритроциты 45-50 тыс. в 1 мкл, нейтрофильный цитоз (75%), белок 0.46 г/л. Выполнена спондилография шейного отдела - нарушений целостности позвонков не выявлено.

Доставлена в нейрохирургическое отделение областной больницы с диагнозом: геморрагический инсульт в верхнем спинальном бассейне. Верхний парапарез. Нижняя параплегия. Нарушение функций тазовых органов (задержка мочи и стула). Закрытый оскольчатый перелом хирургической шейки правого плеча с вывихом головки. Открытая репозиция перелома-вывиха плеча. Металлоостеосинтез спицами и проволочной петлей по Веберу. Закрытая черепно-мозговая травма. Сотрясение головного мозга. Бронхиальная астма вне обострения. Ожирение IV степени.

При поступлении состояние больной тяжелое, соматический и неврологический статус прежний.

На рентгенограмме правого плечевого сустава определяется состояние после операции - репозиции отломков хирургической шейки правой плечевой кости, остеосинтеза их и головки трансартикулярно спицами Киршнера и металлической проволокой по Веберу. Одна из спиц Киршнера длиной 21,5 см. проникает в мягкие ткани шеи и позвоночный канал на уровне C₇ – Th₁ (рис.2). На серии компьютерных томограмм C₄ - Th₄ переломов не выявлено. Определяется металлическое инородное тело (рентгеноплотность 1900 Ед.Н) - спица Киршнера в позвоночном канале на уровне C₇ - Th₁ (рис.3). Больная оперирована. Произведено удаление спиц из области правого плечевого сустава и мигрировавшей спицы Киршнера из позвоночного канала.

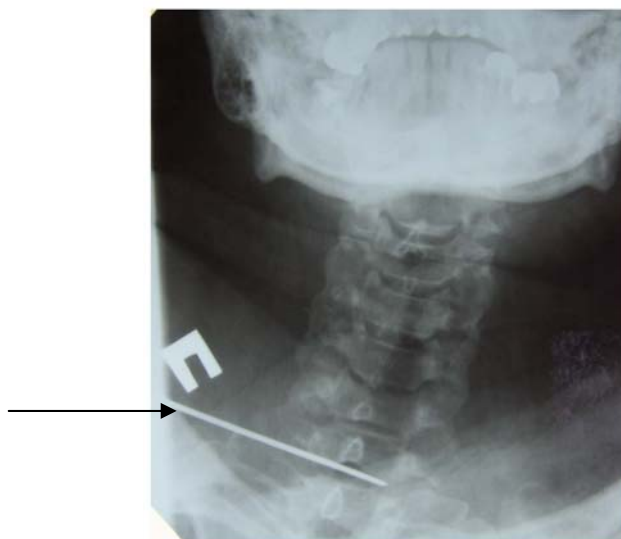


Рис. 2. Рентгенограмма шейно-грудного отдела позвоночника. Прямая проекция. Стрелкой обозначена металлическая спица.

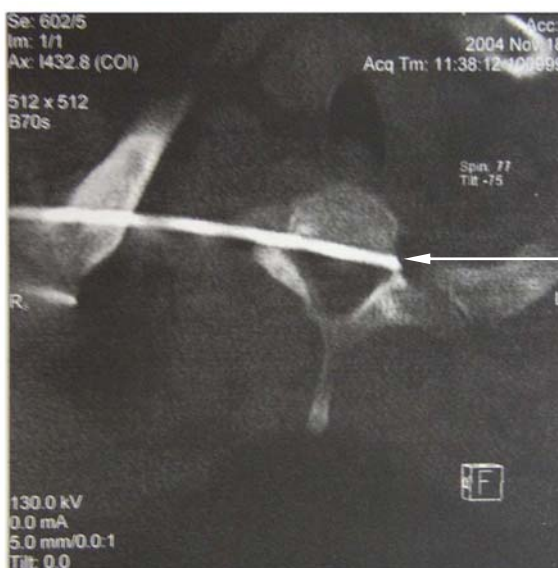


Рис. 3. Компьютерная томограмма шейно-грудного отдела позвоночника. Стрелкой указана металлическая спица в позвоночном канале на уровне С7 – Th1

После операции отмечен минимальный регресс неврологической симптоматики.

Таким образом, спустя 11 дней после трансартикулярного остеосинтеза репанированных отломков хирургической шейки с вывихом головки правой плечевой кости четырьмя спицами Киршнера одна из них начала мигрировать вначале в мягкие ткани шеи, а затем в позвоночный канал, что привело к травматическому повреждению спинного мозга, гематомиелии и гематоррахису. Слепое проникающее повреждение спинного мозга на уровне С₇ – Th₁ позвонков проявилось грубым неврологическим дефицитом.

Очевидно, способствующим фактором, вызвавшим перемещение металлического штифта, явились сложность анатомии и биомеханики критически нагружаемой зоны соединения верхней конечности с туловищем, анатомических

особенностей проксимального конца плечевой кости и ее соединения с лопаткой, несовершенством существующих способов фиксации, рыхлость ткани плечевого пояса и шеи, обусловленное ожирением IV ст.

Одним из абсолютных показаний к незамедлительному хирургическому вмешательству является слепые повреждения спинного мозга с наличием ранящего снаряда в просвете позвоночного канала.

Повреждения шейного отдела спинного мозга представляют прямую угрозу для жизни пострадавших, поскольку они в любое время могут привести к нарушению дыхания и сердечной деятельности [9]. В патогенезе развития травматического синдрома полного поперечного поражения спинного мозга играют роль не только механическое разрушение мозгового вещества, но и вторичная дизгемия в бассейнах спинальных и радикулярных артерий [8,9].

Катамнез: спустя год после перенесенной сочетанной травмы частично восстановилась чувствительность, нормализовалась функция тазовых органов. Сохраняется легкий верхний и выраженный нижний спастический парез. Сгибательно-приводящая контрактура в правом плечевом суставе.

Наблюдаемый «неординарный» случай иллюстрирует возможность развития непредсказуемых осложнений, возникших после хирургического вмешательства и необходимость обратить внимание на повышение квалификации хирургов, травматологов-ортопедов и ограничение показаний к остеосинтезу в широкой хирургической практике.

Литература

1. Бушуев, А.А. Металлический стержень в полости перикарда после остеосинтеза грудино-ключичного сочленения / А.А. Бушуев, В.П. Осипов, В.Ф. Коваленко // Ортопедия, травматология и протезирование. – 1978. – № 11. – С. 70.
2. Вуори, Х.Б. Обеспечение качества медицинского обслуживания / Х.Б. Вуори. – Копенгаген, 1985. – 464 с.
3. Иванов, П.В. Структура ранних осложнений при остеосинтезе переломов с использованием методик АО / П.В. Иванов, Ю.Г. Питкевич, В.В. Лопатан // Современные технологии в травматологии, ортопедии: ошибки и осложнения – профилактика, лечение: международный конгресс. – С-Петербург. – 2004. – С.42.
4. Красильников, А.П. Ятрогении и безопасность медицинской помощи / А.П. Красильников // Мед. новости. – 1996. – № 4. – С. 3-10.
5. Кулаженко, В.П. Клинико-анатомическая оценка ятрогенных осложнений / В.П. Кулаженко, М.В. Фридман, К.К. Рагузин // Здравоохран. – 1998. – № 7. – С. 29-31.
6. Куриный, С.Н. Ошибки при лечении травматологических больных / С.Н. Куриный, Э.З. Погосян // Современные технологии в травматологии, ортопедии: ошибки и осложнения – профилактика, лечение: международный конгресс. – С-Петербург. – 2004. – С.79.
7. Классификация ошибок при лечении переломов / Е.Ю. Масленников [и др.] // Современные технологии в травматологии, ортопедии: ошибки и

осложнения – профилактика, лечение: международный конгресс. – С.-Петербург. – 2004. – С.99.

8. Нейротравматология / под ред. А.Н. Коновалова. – Москва: ИПЦ «Вазар-Ферро». – 1994. – 415 с.

9. Практическая нейрохирургия / под ред. Б. В. Гайдара. – С.-Петербург: «Гиппократ». – 2002. – 647 с.

10. Терновой, К.С. Ошибки и осложнения в клинике травматологии и ортопедии / К.С. Терновой, М.И. Синило. – Киев, 1987. – С. 284.

11. Терновой, К.С. Миграция спицы в подколенную вену после остеосинтеза грудино-ключичного сустава / К.С. Терновой, М.И. Синило //Ортопедия, травматология и протезирование. – 1988. – № 5. – С. 53-54.

12. Федоров, А.В. Неудовлетворительные результаты оперативного лечения вывихов акромиального конца ключицы и возможные пути решения проблемы / А.В. Федоров, В.П. Боцко // Современные технологии в травматологии, ортопедии: ошибки и осложнения, профилактика, лечение: международный конгресс. – С.-Петербург. – 2004. – С.176.