

© СИДОРОВИЧ Р.Р., ЮДИНА О.А., 2004

## АНАТОМО-ТОПОГРАФИЧЕСКИЕ ОСОБЕННОСТИ ТРЕХГЛAVОЙ МЫШЦЫ ПЛЕЧА В АСПЕКТЕ ИСПОЛЬЗОВАНИЯ ЕЕ В КАЧЕСТВЕ ТРАНСПЛАНТАТА ПРИ ТРАВМАТИЧЕСКОМ ПОВРЕЖДЕНИИ ПЛЕЧЕВОГО СПЛЕТЕНИЯ

СИДОРОВИЧ Р.Р., ЮДИНА О.А.

*ГУ НИИ неврологии, нейрохирургии и физиотерапии  
Министерства здравоохранения Республики Беларусь,  
Городское патологоанатомическое бюро г. Минска*

**Резюме.** Проведены анатомо-топографические исследования трехглавой мышцы плеча на 10 аутопсиях (20 анатомических препаратах). Выявлены особенности ее иннервации и кровоснабжения, учет которых позволил исключить травматизацию ветвей лучевого нерва и глубокой артерии плеча во время выделения мышечного трансплантата для транспозиции на переднюю поверхность плеча при травматическом повреждении плечевого сплетения с целью восстановления активного сгибания предплечья. Предупреждение денервации и ишемии транспозируемого мышечного трансплантата определило восстановление активного сгибания предплечья у всех оперированных пациентов.

**Ключевые слова:** *трехглавая мышца плеча, транспозиция мышцы, иннервация, кровоснабжение, лучевой нерв, глубокая артерия плеча.*

**Abstract.** Anatomic and topographic examination of triceps was conducted on 10 autopsies (20 anatomic preparations). Its innervation and blood supply systems were carefully studied, which allowed to avoid surgical damage to radial nerve branches and deep arteries of the shoulder, when separating muscle transplant for the purpose of transposing it onto the frontal surface of the shoulder in order to restore forearm active flexion function. The fact that transplant denervation and ischemia conditions were precluded was determinant for achieving success in restoring the forearm active flexion function in all the patients.

Одним из наиболее важных условий реабилитации пострадавших с последствиями травматического повреждения плечевого сплетения (ПС) является восстановление активных движений в верхней конечности [5, 6]. С учетом преобладания паралича Эрба-Дюшенна и тотального паралича, составляющих 88,2% от всех травм ПС, особую роль играет восстановление функционально значимого сгибания предплечья

в локтевом суставе [2]. Выполнение активных движений в проксимальном отделе верхней конечности, возможность изменения ее положения, поднесения кисти к лицу определяет бытовую и социальную адаптацию пациента [1, 8].

Эффективным видом хирургического лечения последствий травматического повреждения ПС являются транспозиции функционально сохранных мышц на переднюю поверхность плеча, позволяющие восстановить активное сгибание предплечья в локтевом суставе [3].

Особое значение при проведении данных

*Адрес для корреспонденции:* 220026, г. Минск, ул. Филатова, 9, тел. 8-017-296-48-91, 8-017-296-40-88, 8-0297-78-74-05 - Сидорович Р.Р.

операций имеет предупреждение денервации и ишемии мышечного трансплантата, что обеспечивается сохранностью нервно-сосудистой ножки, а также нервов и сосудов внутри транспозируемой мышечной ткани. В связи с этим основным условием успешного выполнения операций транспозиций мышц является знание анатомо-топографических особенностей их иннервации и кровоснабжения, использование микрохирургической техники в процессе выделения нервно-сосудистой ножки и самого мышечного лоскута.

В качестве одного из методов восстановления функции активного сгибания предплечья при травматическом повреждении ПС может рассматриваться транспозиция трехглавой мышцы плеча (ТМП), которая ранее применялась лишь в единичных случаях, а результаты ее были не вполне эффективны, так как в недостаточной степени учитывались особенности иннервации и кровоснабжения данной мышцы [4, 7, 8].

Целью настоящего исследования явилось изучение анатомо-топографических особенностей расположения, иннервации и кровоснабжения ТМП в аспекте использования ее в качестве трансплантата при травматическом повреждении ПС.

### Методы

Анатомо-топографические исследования проведены нами на 10 аутопсиях (20 анатомических препаратах) с двусторонней препаровкой вторичных стволов ПС и ТМП. Причиной смерти во всех случаях являлись общесоматические заболевания без каких-либо указаний на повреждение ПС в анамнезе.

Исследовалась топография ТМП, особенности ее иннервации и кровоснабжения, а также анатомо-топографические особенности плечевой артерии, срединного, локтевого нерва в медиальной борозде плеча.

### Результаты

Во всех морфологических препаратах ТМП располагалась на задней поверхности плеча со стандартными точками фиксации. Длинная головка прикреплялась к подсуставному бугорку лопатки; латеральная головка – к пле-

чевой кости, выше борозды лучевого нерва, к наружной и внутренней межмышечным перегородкам; медиальная головка – к задней поверхности плеча ниже борозды лучевого нерва, а также – к наружной и внутренней межмышечным перегородкам. Затем в нижней трети плеча головки переходили в общее мышечное брюшко, которое сухожилием длиной 9-11 см крепилось к локтевому отростку. Мышечные волокна передних отделов медиальной головки вплетались в капсулу локтевого сустава.

При изучении анатомо-топографических особенностей иннервации ТМП установлено, что лучевой нерв после отхождения от вторичного заднего пучка ПС в подмышечной ямке располагался кзади от подкрыльцового нерва. Пройдя 8-10 см, лучевой нерв направлялся кзади и кнаружи, входил между длинной и медиальной головками ТМП в верхнее отверстие *canalis humeromuscularis* и отдавал к верхней и средней третям мышцы 3 (14 случаев – 70,0%) или 4 (6 случаев – 30,0%) ветви первого порядка. В *canalis humeromuscularis* лучевой нерв располагался на плечевой кости кнутри от глубокой артерии плеча, затем между латеральной и медиальной головками ТМП от него отходили 3 (в 12 случаях – 60,0%) или 2 (в 8 случаях – 40,0%) двигательных ветвей первого порядка, которые участвовали в иннервации средней трети и нижней трети мышцы (рис. 1). После выхода лучевого нерва из *canalis humeromuscularis* лучевой нерв перфорировал наружную межмышечную перегородку, проходил между плечевой и плечелучевой мышцами. Ветви лучевого нерва первого порядка в верхней трети мышцы располагались параллельно мышечным волокнам; в средней трети наиболее поверхностно, поперечно и косопоперечно; в нижней трети мышцы – параллельно мышечным волокнам, окруженным жировой клетчаткой. В последующем образовавшиеся в результате деления ветвей первого порядка ветви второго порядка, имели направление изнутри кнаружи мышцы, параллельно ее волокнам.

Основным источником кровоснабжения ТМП являлась глубокая артерия плеча, которая отходила от плечевой артерии на уровне ее верхней трети. В начальных отделах от глубокой артерии плеча отходила ветвь, направляющаяся по передней поверхности плечевой кости и крово-

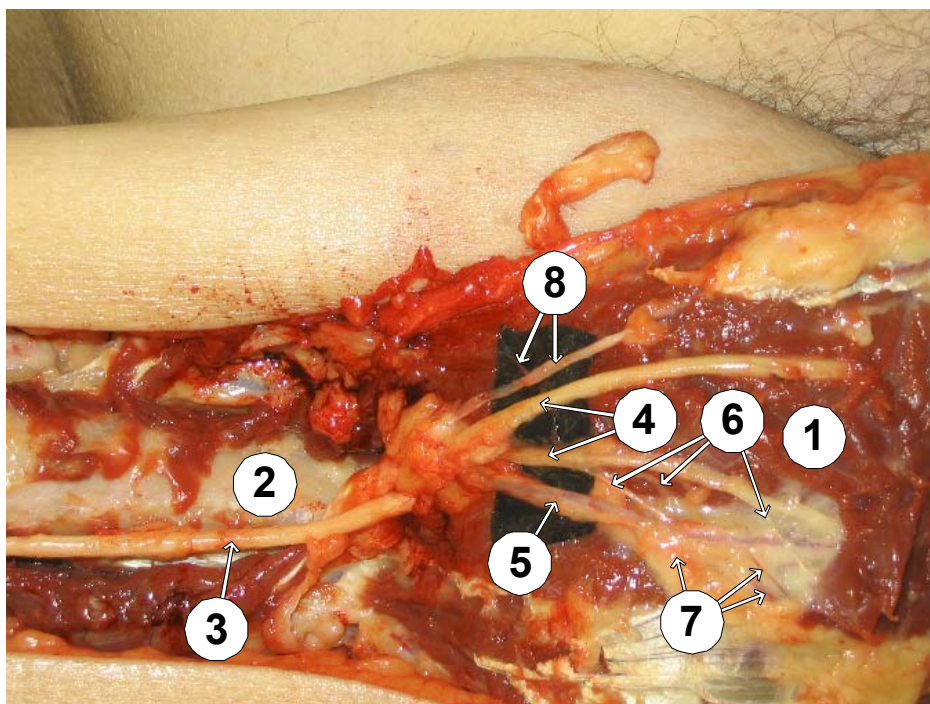


Рис. 1. Топография ветвей лучевого нерва и глубокой артерии плеча на уровне средней и нижней трети трехглавой мышцы плеча: 1 - трехглавая мышца плеча; 2 - плечевая кость; 3 - лучевой нерв; 4 - ветви лучевого нерва первого порядка; 5 - средняя околная артерия; 6 - ветви лучевого нерва второго порядка; 7 - ветви средней околной артерии; 8 - ветвь глубокой артерии плеча первого и второго порядка.

снабжающая дельтовидную мышцу. Через 3 см в 14 (70,0 %) и 4 см в 6 (30,0 %) случаях глубокая артерия плеча входила в спиралевидный *canalis humeromuscularis*, где располагалась кпереди от лучевого нерва. В средней трети плеча глубокая артерия плеча делилась на среднюю околную артерию и околную лучевую артерию, являющуюся продолжением основного ствола. Средняя околная артерия направлялась книзу между латеральной и медиальной головками ТМП и кровоснабжала их. Околная лучевая артерия направлялась вместе с лучевым нервом по ходу спиралевидного *canalis humeromuscularis* к локтевому суставу позади межмышечной латеральной перегородки. В нижней трети плеча околная лучевая артерия вместе с лучевым нервом прободала латеральную межмышечную перегородку, переходила на переднюю поверхность плеча. Кроме того, от глубокой артерии плеча в 12 (60,0%) случаях отходили 3, в 8 (40,0%) - 2 ветви к головкам ТМП (рис. 1). Ветви глубокой артерии плеча располагались совместно с ветвями лучевого нерва первого порядка, при этом - в верхней и нижней третях ТМП параллельно мышечным волокнам, в средней трети - косопопе-

речно, поверхностно. Ветви артерии второго порядка шли параллельно мышечным волокнам на всем протяжении.

Источником кровоснабжения ТМП сегментарного типа являлась задняя артерия, окружающая плечевую кость, которая отходила от задней поверхности подкрыльцовой артерии, проходила у хирургической шейки плечевой кости, располагалась вместе с подкрыльцовым нервом и отдавала 3-4 ветви к верхним отделам головок ТМП. Вторым источником кровоснабжения сегментарного типа являлась верхняя локтевая околная артерия, которая отходила от плечевой артерии в среднем на 2,5 см ниже глубокой артерии плеча, шла книзу параллельно локтевому нерву и отдавала ветвь к медиальной головке ТМП.

Венозный отток от ТМП осуществлялся по одноименным венам, которые впадали в плечевые вены.

Во всех случаях топография структур нервно-сосудистой ножки в спиралевидном *canalis humeromuscularis* была следующей: наиболее глубоко, на плечевой кости, располагался лучевой нерв, кнаружи от нерва - глубокая

артерия плеча и вена.

Для предупреждения повреждения во время оперативного вмешательства плечевой артерии, срединного и локтевого нервов изучены их расположения в верхней, средней и нижней третях плеча.

Во всех анатомических препаратах в медиальной борозде плеча располагался локтевой нерв, а также нервно-сосудистый пучок, состоящий из срединного нерва, плечевой артерии, вен, окруженные фасциальным футляром, образованным медиальной межмышечной перегородкой. Локтевой нерв в верхней трети плеча располагался медиальнее плечевой артерии в совместном фасциальном футляре. На границе верхней и средней третей плеча локтевой нерв перфорировал медиальную стенку межмышечной перегородки, прилежал непосредственно к медиальной головке ТМП, а в нижней трети погружался в нее, располагаясь под фасцией. В зависимости от уровня плеча менялось также расположение срединного нерва относительно плечевой артерии. Так, в верхней трети он находился латерально от артерии, в средней трети - спереди, в нижней трети - медиальнее артерии (рис. 2). Особенностью топографии медиальной головки ТМП в средней трети плеча было ее прилегание к плечевой артерии, срединному и локтевому нервам. Это обуславливало риск

оперативного вмешательства, связанный с повреждением данных нервов и артериального сосуда во время выделения трансплантата, и необходимость учета особенностей расположения срединного нерва по отношению к плечевой артерии в зависимости от уровня плеча.

### Обсуждение

В результате проведенных анатомо-топографических исследований нами выявлены особенности расположения, иннервации и кровоснабжения ТМП, которые позволяют выделить мышечный трансплантат достаточной массы, исключить его денервацию и ишемию при выполнении монополярной транспозиции ТМП на переднюю поверхность плеча с фиксацией к сухожилию двуглавой мышцы плеча с целью восстановления активного сгибания предплечья при травматическом повреждении ПС и должны учитываться во время оперативного вмешательства.

1. В связи с особенностями фиксации медиальной головки ТМП к задней поверхности плеча ниже борозды лучевого нерва к наружной и внутренней межмышечным перегородкам с последующим образованием общего мышечного брюшка с латеральной и длинной головками в нижней трети плеча с целью транспози-

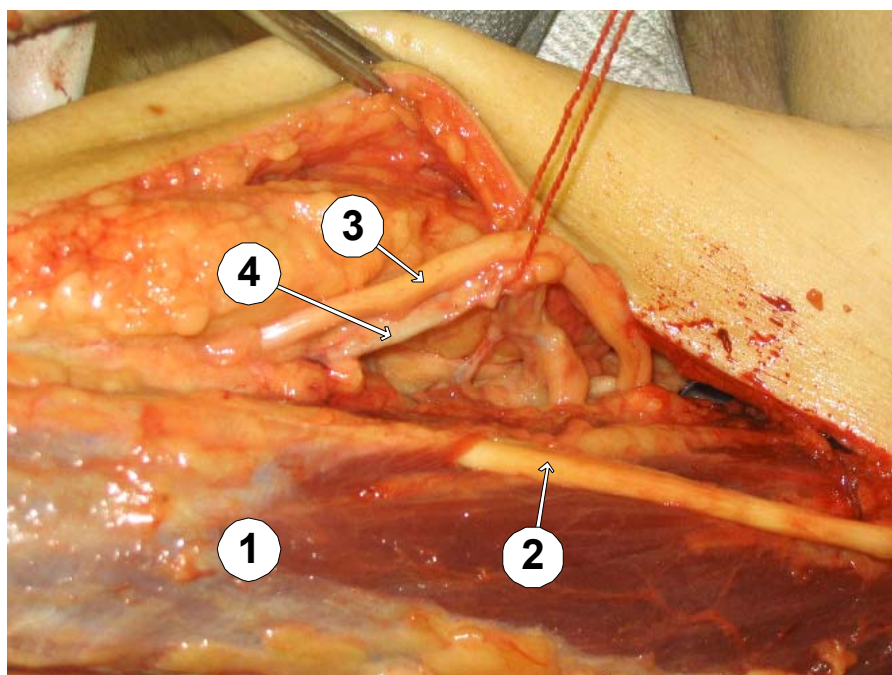


Рис. 2. Топография локтевого, срединного нервов и плечевой артерии в медиальной борозде плеча: 1 - трехглавая мышца плеча; 2 - локтевой нерв; 3 - срединный нерв; 4 - плечевая артерия.

ции нами используются средняя и нижняя трети ТМП.

2. Двигательные ветви от лучевого нерва к верхней и частично средней третям ТМП отходили между ее длинной и медиальной головками, к средней и нижней третям ТМП - между латеральной и медиальной головками. Повреждение нервных структур на этих уровнях приводит к денервации мышечного трансплантата и нивелирует успех операции. В связи с этим данное хирургическое вмешательство требует обязательного применения микрохирургической техники и соответствующего увеличения.

3. Основным источником кровоснабжения ТМП являлся осевой магистральный артериальный сосуд - глубокая артерия плеча, сохранность которой, а также ее ветвей (средней окольной артерии и окольной лучевой артерии) во время выделения мышечного трансплантата предупреждает его ишемию. Источником кровоснабжения сегментарного типа в средней и нижней третях ТМП является верхняя локтевая окольная артерия, пересечение которой во время выделения мышечного трансплантата обеспечивает его подвижность и не вызывает значимого нарушения кровообращения.

4. Нервы и артерии первого порядка в верхней и нижней третях ТМП располагались параллельно мышечным волокнам, в средней трети - поверхностно и косопоперечно к мышечным волокнам, в связи с чем данный отдел являлся особо уязвимым при выделении.

5. Расположение срединного, локтевого нервов и плечевой артерии в медиальной борозде плеча, а также взаимоотношение с медиальной головкой ТМП обуславливают риск их повреждения при выделении мышечного трансплантата.

С учетом выявленных анатомо-топографических особенностей иннервации и кровоснабжения ТМП нами была выполнена монополярная транспозиция ее средней и нижней третей на переднюю поверхность плеча с фиксацией к сухожилию двуглавои мышцы плеча у 4 больных с нарушением функции активного сгибания предплечья вследствие травматического повреждения ПС. При выделении наружного края латеральной и медиальной головок ТМП в средней и нижней трети для предупреждения повреждения лучевого нерва и окольной

лучевой артерии после выхода из спиралевидного канала производилось выделение их на протяжении и отведение на держалке. Верхняя локтевая окольная артерия пересекалась с целью создания максимальной подвижности мышечного лоскута.

Во время выделения внутреннего края длинной и медиальной головок ТМП в средней и нижней ее трети рассекался фасциальный футляр, выделялись срединный нерв и плечевая артерия, которые меняли расположение друг относительно друга в зависимости от уровня плеча. Выделение локтевого нерва начиналось со средней трети плеча, где он прилежал к медиальной головке ТМП. В нижней трети плеча локтевой нерв отделялся от медиальной головки, в которую он был погружен. Мобилизация лоскута ТМП выполнялась до уровня отхождения двигательных ветвей лучевого нерва между латеральной и медиальной головками, причем последняя отсекалась только в нижнелатеральных отделах спиралевидного канала. В средней трети передняя поверхность ТМП выделялась под увеличением  $\times 5,0$  с использованием микрохирургической техники, что предупреждало повреждение поверхностно расположенных ветвей лучевого нерва и ветвей глубокой артерии плеча первого порядка.

В результате монополярной транспозиции средней и нижней третей ТМП у всех оперированных больных отмечено появление активного сгибания предплечья уже в первые 3-6 месяцев после операции. Хороший результат восстановления объема активного сгибания предплечья до угла  $100^\circ$  и  $110^\circ$  имел место у двух больных, удовлетворительный - также у двух больных (угол сгибания предплечья составлял  $65^\circ$  и  $80^\circ$ , соответственно). При этом сила активного сгибания предплечья в локтевом суставе у всех четырех больных составила 3 балла (было возможно сгибание предплечья без преодоления сопротивления). При клиническом обследовании пациентов в сроки свыше 6 месяцев после операции у 3 больных отмечено восстановление объема активного сгибания предплечья до  $110^\circ$ ,  $115^\circ$  и  $120^\circ$ , соответственно (хороший результат). Сила активного сгибания у этих пациентов восстановилась до 4 баллов (хороший результат), - у одного оперированного объем активного сгибания предплечья восста-



новился до угла 80° при мышечной силе 3 балла (удовлетворительный результат).

### Выводы

Таким образом, в результате проведенных исследований выявлены анатомо-топографические особенности ТМП в аспекте использования ее в качестве трансплантата при травматическом повреждении ПС с целью восстановления активного сгибания предплечья. Учет топографии иннервации и кровоснабжения различных отделов ТМП позволяет избежать ее денервацию и ишемию, что обеспечивает максимальную функциональную сохранность мышечного трансплантата, получение положительных результатов у всех оперированных пациентов.

### Литература

1. Белоусов А. Е. Пластическая реконструктивная и эстетическая хирургия. – СПб., 1998. – 486 с.
2. Мартиросян В.В., Соломин А.Н., Евтушик С.Н. Опыт хирургического лечения 179 больных с травмами плечевого сплетения // Травма периферической нервной системы. Л., 1984. - С. 24-30.
3. Смянович А.Ф., Сидорович Р.Р. Реконструктивные операции при травматическом повреждении плечевого сплетения. 3 съезд нейрохирургов России. – СПб, 2002. - С. 537-538.
4. Страфун С.С. Відновлення згинання в ліктьовому суглобі у хворих з застарілим пошкодженням плечового сплетіння // Клінічна хірургія.- 1998.-№2. - С.29-31.
5. Шевелев И.Н., Сафронов В.А., Лыкошина Л.Е. и др. Микрохирургическое лечение травматических поражений плечевого сплетения // Вопр. нейрохирургии, 1989. - №6. - С. 23-27.
6. Шевелев И.Н., Сафронов В.А., Лыкошина Л.Е. и др. Клиника, диагностика и микрохирургическое лечение травматических поражений плечевого сплетения // Реабилитация больных с повреждением периферической нервной системы. Прокопьевск, 1989. - С.29-34.
7. Carrol R.E. Restoration of flexor power to the flail elbow by transplantation of the triceps tendon // Surg., gynec. and obstet. –1952.- 95. - P.685-688.
8. Carrol R.E., Hill N.A. Triceps transfer to restore elbow flexion // J. Bone and Joint Surg.-1970. - V.52-A, №2. - P.239-244.

Поступила 24.09.2004 г.  
Принята в печать 09.12.2004 г.

---



---

### Издательство Витебского государственного медицинского университета

Мерещак Н.Г., Семенюк Л.П., Алексеева Г.З., Вольнова Н.А, Пупа И.А., Чернявская Л.Г. **Латинская анатомическая терминология. Поурочный словарь-минимум: учебно-методическое пособие.** – Витебск: изд-во ВГМУ, 2004. – 61с.

Н.Г.Мерещак, Н.А.Вольнова, Г.З.Алексеева, Л.П.Семенюк, И.А.Пупа, Л.Г.Чернявская. **Латинская клиническая терминология. Поурочный словарь-минимум: учебно-методическое пособие.** – Витебск: изд-во ВГМУ, 2004. – 121с.

Пупа И.А. **Методическое пособие по немецкому языку: учебно-методическое пособие.** – Витебск: изд-во ВГМУ, 2004. – 182 с.

Семенов Д.М. **Сборник тестовых задач по акушерству и гинекологии: учебное пособие.** – Витебск: изд-во ВГМУ, 2004. – 196 с.