

## МАЛЬФОРМАЦИЯ АРНОЛЬДА-КИАРИ. ПРЕНАТАЛЬНЫЕ И КЛИНИЧЕСКИЕ НАБЛЮДЕНИЯ

АВРАМЕНКО Т.В., ШЕВЧЕНКО А.А., ГОРДИЕНКО И.Ю.

ГУ «Институт педиатрии, акушерства и гинекологии НАМН Украины», Украина

---

### Резюме.

Статья посвящена тяжёлой врождённой патологии центральной нервной системы-мальформации Арнольда-Киари с рассмотрением её основных исторических, клинических, патофизиологических аспектов и вопросов классификации, пренатальной диагностики и лечения данной аномалии. Дано описание двух клинических случаев - мальформации Арнольда-Киари 2 типа в сочетании с менингомиелоцеле нижнегрудного и поясничного отделов и мальформации Арнольда-Киари 1 типа в сочетании с агенезией мозолистого тела. В случае мальформации Арнольда-Киари 2 типа патологическая симптоматика носит более тяжёлый характер и начинает проявляться уже у новорожденных и в раннем детском возрасте в виде нистагма, апноэ, стридора, пареза голосовых связок, дисфагии с регургитацией, нарушением тонуса в конечностях. Учитывая наличие при данном типе мальформации spina bifida, возникает необходимость выполнения оперативного вмешательства в первые дни жизни. В работе обоснована необходимость применения современного метода нейровизуализации-магнитно-резонансной томографии - для улучшения пренатальной диагностики врождённых аномалий ЦНС с целью уменьшения перинатальной и детской смертности и первичной инвалидности. Магнитно-резонансная томография является неинвазивным методом визуализации аномалий ЦНС плода с высокой разрешающей способностью. При этом проводится сопоставление полученных показателей с показателями пренатальной эхографии. Комплексное применение методов ультразвукового исследования и магнитно-резонансной томографии (по показаниям) в значительной степени улучшает качество пренатальной диагностики. Анатомическое уточнение патологии структур мозга плода с помощью метода МРТ может иметь решающее значение для заключительного диагноза в сложных и спорных случаях, а развитие современных медицинских технологий в детской хирургии и неонатологии требует точной нозологической и топической диагностики.

*Ключевые слова: мальформация Арнольда-Киари, пренатальная диагностика, магнитно-резонансная томография, лечение, дети.*

### Abstract.

The paper is dedicated to a severe congenital anomaly of the central nervous system—Arnold-Chiari malformation, the basic historical, clinical, pathophysiological aspects and issues of its classification, prenatal diagnosing and treatment being presented. Clinical case of Arnold-Chiari malformation of the 2nd type in combination with lower thoracic and lumbar meningocele and that of Arnold-Chiari malformation of the 1st type in combination with agenesis of the corpus callosum are described. In case of Arnold Chiari malformation of the 2nd type pathological symptoms are severer and begin to manifest in infants and early childhood in the form of nystagmus, apnea, stridor, vocal cords paresis, dysphagia with regurgitation, impaired tone in the limbs. Considering the presence of spina bifida in this type of malformation, surgical intervention during the first days of life becomes necessary. The necessity to use modern method of neurovisualization - magnetic resonance imaging for the improvement of prenatal diagnosing of congenital anomalies of the central nervous system is also grounded. It enables the reduction of perinatal and infant mortality and primary disability. Magnetic resonance imaging is a noninvasive method of visualization of the anomalies of the CNS of the fetus with high resolving power. This involves a comparison of the obtained indices with those of prenatal ultrasound. Complex application of ultrasound and magnetic resonance imaging (when indicated) greatly improves the quality of prenatal diagnosing. Anatomical verification of the pathology of the fetal brain structures using the MRI can be crucial for the final diagnosis in complicated and disputable cases, and the development of modern medical technologies in pediatric surgery and neonatology requires accurate nosological and topical diagnosing.

*Key words: Arnold-Chiari malformation, prenatal diagnosing, magnetic resonance imaging, treatment, children.*

Мальформация Арнольда-Киари является тяжёлым пороком развития центральной нервной системы (ЦНС) и представляет собой врождённую патологию развития ромбовидного мозга, что проявляется в виде несоответствия размеров задней черепной ямки и мозговых структур, находящихся в этой области. Это сопровождается опущением ствола головного мозга и миндалин мозжечка в большое затылочное отверстие и ущемлением их на этом уровне. При этом низко расположенные миндалины мозжечка затрудняют циркуляцию ликвора между головным и спинным мозгом с нарушением оттока ликвора и развитием гидроцефалии. Поэтому в значительном количестве случаев мальформация Арнольда-Киари сочетается с гидроцефалией, а у 80% пациентов – с сирингомиелией-с образованием в спинном мозге кист вследствие смещения структур задней черепной ямки и сдавления шейного отдела спинного мозга [1, 2]. Мальформацию Арнольда-Киари также относят к группе кранио-вертебральных мальформаций и среди всех аномалий кранио-вертебрального перехода (ассимиляция атланта, аномалия Киммерле, Клиппеля-Фейля, платибазия, базилярная импрессия и т.д.), при мальформации Арнольда-Киари наиболее часто встречаются эпилептические припадки [3, 4].

Частота данной аномалии составляет от 3,3 до 8,2 наблюдений на 100000 населения, а у новорожденных-1 на 4-6 тысяч [5, 6].

Хотя впервые данная патология была описана в 1883 году Клеландом, его работа не получила надлежащего признания. Доктор Клеланд установил при проведении вскрытия у 9 умерших новорожденных удлинение ствола и опущение миндалин мозжечка в большое затылочное отверстие. В 1891 году австрийский патолог Ганс фон Киари подробно описал данную аномалию с выделением её различных типов, а в 1894 году немецкий патолог Юлиус Арнольд опубликовал сообщение о данной аномалии второго типа и миелодисплазии. В 1907 году д-м Швальбе и Гредигом (учениками Ю. Арнольда), было описано 4 случая менингомиелоцеле и изменений в стволе мозга и мозжечке с введением термина «мальформация Арнольда-Киари» по отношению к аномалии второго типа [7, 8, 9].

Выделяют 4 основных типа мальформации Арнольда-Киари: I тип – смещение мин-

далин мозжечка в позвоночный канал ниже уровня большого затылочного отверстия с отсутствием спинно-мозговой грыжи, у 15-20% пациентов этот тип сочетается с гидроцефалией, а у 50% больных- с сирингомиелией; II тип - каудальная дислокация нижних отделов червя мозжечка, продолговатого мозга и IV желудочка, характерным признаком данного типа является сочетание с менингомиелоцеле в поясничном отделе, отмечается прогрессирующая гидроцефалия, часто - стеноз водопровода мозга; III тип - грубое смещение заднего мозга в позвоночный канал с высоким цервикальным или субокципитальным энцефаломенингоцеле, выраженным гипертензивно-гидроцефальным синдромом; IV тип - гипоплазия мозжечка без смещения его вниз с эктопией продолговатого мозга. Среди представленных типов мальформации Арнольда-Киари наиболее распространёнными являются первый и второй типы, а мальформации 3 и 4-го типов обычно несовместимы с жизнью. Также следует подчеркнуть, что второй тип мальформации Арнольда-Киари связан со *spina bifida*, и по данным аутопсии, среди детей с менингомиелоцеле, мальформацию Арнольда-Киари 2-го типа выявляют до 90% случаев [2, 10, 11, 12]. Необходимо отметить, что в 1991 году было предложено классифицировать мальформацию Арнольда-Киари-I на тип А (с сирингомиелией) и тип В (без сирингомиелии) [13]. Среди неврологических аспектов мальформации Арнольда-Киари следует отметить мозжечковый, пирамидный, бульбарный, гипертензионно-гидроцефальный, судорожный, сирингомиелический синдромы, симптомы спинального дизрафизма и синдром вегето-сосудистой дистонии, что проявляется в виде нистагма, дизартрии, атаксии, интенционного тремора, симптомов поражения каудальной группы черепных нервов, головной боли, головокружения, нарушения чувствительности (обычно, по диссоциированному типу), парезов, нарушения функции тазовых органов, нарушения частоты и ритма пульса, дыхания, лабильности артериального давления. Мальформация Арнольда-Киари I типа проявляется преимущественно мозжечковым, пирамидным, бульбарным, гипертензионно-гидроцефальным, судорожным и вегето-сосудистым синдромами, а мальформация Арнольда-Киари 2 типа-в основном, гипер-

тензионно-гидроцефальным, бульбарным, судорожным синдромами в сочетании с симптомами спинального дизрафизма. Если клинические проявления мальформации Арнольда-Киари 1 типа проявляются чаще всего в юношеском возрасте, то в случае мальформации Арнольда-Киари 2 типа патологическая симптоматика носит более тяжёлый характер и начинает проявляться уже у новорожденных и в раннем детском возрасте в виде нистагма, апноэ, стридора, пареза голосовых связок, дисфагии с регургитацией, нарушением тонуса в конечностях [14, 15, 16]. В различных литературных источниках также отмечается сочетание мальформации Арнольда-Киари с аномалией мозолистого тела и прозрачной перегородки, полимикрогирией, гетеротопией коры, гипоплазией подкорковых узлов; с кранио-вертебральной костной аномалией (краниостеноз, ассимиляция атланта, базилярная импрессия); с синдромом Пьера Робена; с хромосомными аномалиями, в частности, с аномалиями 9-ой и 15-ой хромосом [17-20].

Одним из основных методов лечения данной патологии является хирургический метод. Целью хирургического лечения при мальформации Арнольда-Киари является декомпрессия бульбо-медуллярного отдела мозга с восстановлением ликвородинамики. При наличии *spina bifida* возникает необходимость выполнения оперативного вмешательства в первые дни жизни, последующая субокципитальная декомпрессия может привести к значительному улучшению. При решении вопроса о необходимости операции всегда учитываются следующие факторы: наличие или отсутствие гидроцефалии, наличие или отсутствие аномалий костей черепа и уменьшение размеров задней черепной ямки, наличие синингомиелии или синингобульбии, состояние грыжевого мешка [21, 22, 23]. Вышеприведенные факты свидетельствуют о необходимости своевременной диагностики и лечения данной патологии.

Один из механизмов снижения и предупреждения врождённых аномалий ЦНС и мальформации Арнольда-Киари в частности, принадлежит адекватной и своевременной пренатальной диагностике.

Пренатальная диагностика мальформации Арнольда-Киари описана с 18-20 недели беременности с помощью ультразвукового ис-

следования плода [24, 25, 26]. Необходимым является проведение оценки анатомии структур, расположенных в задней черепной ямке. В норме с конца I триместра беременности при проведении эхографии хорошо визуализируются полушария, червь мозжечка и большая цистерна. В случаях изменения формы, размеров мозжечка и его нечёткой визуализации, уменьшении или исчезновении большой цистерны должно возникнуть подозрение о наличии у плода мальформации Арнольда-Киари. Важную роль в пренатальной диагностике мальформации Арнольда-Киари играет выявление дополнительных эхографических признаков. В значительном количестве случаев (70-85%) этот порок сопровождается вентрикуломегалией или гидроцефалией, а *ghb* мальформации Арнольда-Киари 2 типа - сочетается со спинно-мозговой грыжей [3, 5]. Поэтому выявление признаков аномалии Арнольда-Киари у плода может явиться показанием к исключению дефектов развития позвоночника. Среди пренатально диагностированных случаев мальформации Арнольда-Киари основная часть приходится на II тип. Следует отметить такие эхографические признаки, как изменение формы головы плода («лимон») и мозжечка («банан»). В некоторых случаях эти признаки могут встречаться и при абсолютно нормальной беременности. Единственным абсолютным признаком патологии в этих ситуациях является наличие дефекта позвоночника. Также при эхографическом исследовании плода при подозрении на мальформацию Арнольда-Киари, следует обращать внимание и на форму боковых желудочков. В некоторых случаях происходит изменение форм желудочков и они становятся заостренными кзади («ланцетоподобными»). С целью повышения информативности ультразвукового метода исследования, необходимо использование не только горизонтальной, но и других плоскостей сканирования - фронтальной и сагиттальной. По мнению ряда авторов, использование сагиттальной плоскости сканирования головного мозга является одной из наиболее информативных плоскостей сканирования с целью диагностики или исключения данной аномалии во 2 и 3 триместрах беременности [24, 27, 28].

Однако данный метод не всегда даёт чёткую визуализацию анатомических структур мозга (из-за ожирения, рубцовых изменений

передней брюшной стенки женщины, в случае многоплодной беременности, неудобного положения плода, редкой патологии у плода и др.). Также небольшие деструктивные изменения мозга чаще всего не визуализируются, что обусловлено недостаточной разрешающей способностью эхографических изображений. Поэтому с целью уточнения диагноза, при нечёткой визуализации и подозрении на аномалию ЦНС у плода с последующей клинико - прогностической оценкой используется метод магнитно-резонансной томографии после 20-й недели беременности, что позволяет существенно улучшить выявление пороков ЦНС плода, при отсутствии вредного воздействия на плод и в любой плоскости сканирования. При этом проводится сопоставление полученных показателей с показателями пренатальной эхографии. Также метод МРТ позволяет определить прямые признаки очагов деструкции в виде резко гиперинтенсивного сигнала на T2-ВИ и вторичные изменения в виде атрофии поражённых отделов головного мозга и заместительного расширения ликворных пространств. Получение качественных МРТ-изображений плода в прошлом было затруднено из-за артефактов вследствие его движения, но в настоящее время этот недостаток минимизирован за счёт использования сверхбыстрых импульсных последовательностей (до 400 мс на срез)-HASTE, FASE, FIESTA, SSFSE и др. Напряжённость магнитного поля в случае проведения фетальной МРТ обычно составляет 1,5 Тесла, а время обследования, в среднем - от 20 до 40 минут [30, 31, 32]. Учитывая повышенную чувствительность эмбриона к действию различных факторов на процессы деления клеток, в первом триместре беременности применение метода МРТ не рекомендуется. Комплексное применение методов ультразвукового исследования и магнитно-резонансной томографии (по показаниям) в значительной степени улучшает качество пренатальной диагностики.

Далее в работе приводятся 2 клинических наблюдения мальформации Арнольда-Киари 1 и 2 типов.

#### ***Клиническое наблюдение №1.***

Ниже в статье приводится клиническое наблюдение мальформации Арнольда-Киари 2 типа, диагностированной во время беремен-

ности у женщины Н., 25 лет. Из анамнестических данных-беременность 5-ая, (предыдущие 4 беременности-без особенностей, дети здоровы). Течение настоящей, 5-ой, беременности проходило с явлениями раннего токсикоза, обострения хронического пиелонефрита с повышением температуры и дизурическими явлениями в первом триместре беременности. При исследовании на наличие инфекции ТОРЧ-комплекса, были определены антитела IgG к вирусу краснухи). Наследственный анамнез как со стороны как женщины, так и со стороны мужа не отягощён. Социально-бытовые факторы, условия проживания, особенности профессиональной деятельности-без особенностей. Пренатальная эхография в 18 недель не выявила данной аномалии. Следующее ультразвуковое исследование проводилось только в 30 недель беременности. Тогда же и был установлен диагноз. Проведена цитогенетическая диагностика (кордоцентез). Кариотип плода-46, ХУ. Для получения информации в более полном объёме была проведена уточняющая магнитно-резонансная томография. Далее представлены результаты МРТ.

#### ***Магнитно-резонансная томография головного и спинного мозга плода, 37 недель.***

Отмечается пролабирование миндалин мозжечка в большое затылочное отверстие, максимально до 2,0 см. Центральный канал спинного мозга расширен. Образования средней линии головного мозга без латерального смещения. Желудочки мозга не компремированы, расширены (передние рога-0,85 см, тела-2,7 см). Начиная от уровня диафрагмы до крестца, протяжённостью 9,0 см, определяется менингомиелоцеле, размерами 3,5×1,8 см, задние элементы позвонков и подкожно-жировая клетчатка на этом уровне отсутствуют.

Заключение: МРТ-признаки мальформации Арнольда-Киари 2 типа. Гидроцефалия. Менингомиелоцеле нижнегрудного и поясничного отделов.

Далее приводятся МР-томограммы, отображающие вышеприведённое описание (рис. 1).

Родоразрешение проведено путём операции кесарево сечение. После рождения ребёнка был переведен в клинику нейрохирургии и прооперирован, учитывая наличие менингомиелоцеле. Судорог после родов и в неонатальном периоде не отмечалось.

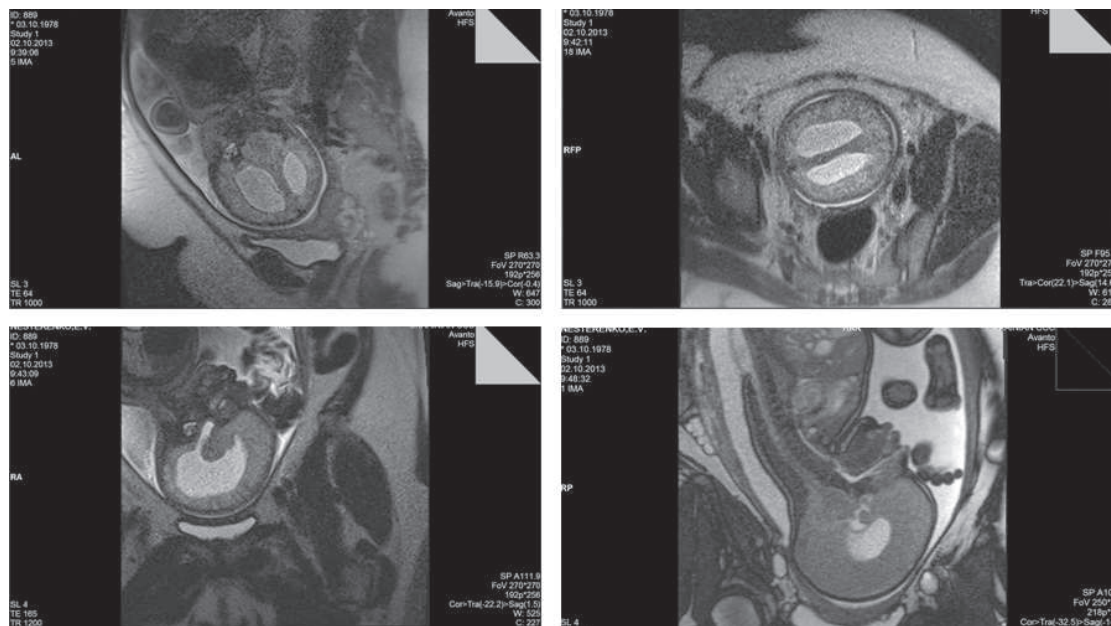


Рисунок 1 – Беременность 5-ая, 37 недель. Пролабирование миндалин мозжечка в большое затылочное отверстие, выраженная вентрикуломегалия, менингомиелоцеле 3,5×1,8 см с отсутствием задних элементов позвонков и подкожно-жировой клетчатки.

### *Клиническое наблюдение №2.*

Пациент С. (2 года), находился на обследовании и лечении в клинике детской психоневрологии ГУ «ИПАГ НАМН Украины» с диагнозом: «Врождённые пороки развития головного мозга (аномалия Арнольда-Киари 1 типа, агенезия мозолистого тела) с вторичной микроцефалией. Спастический тетрапарез, грубая задержка психо-речевого развития, эпилептический синдром, частые полиморфные приступы. Состояние после вентрикулоперитонеостомии».

Согласно данным анамнеза, ребёнок был от третьей беременности (в анамнезе: первая беременность – медицинский аборт, вторая беременность закончилась выкидышем на ранних сроках). Течение третьей беременности проходило с угрозой прерывания (находилась на стационарном лечении с 12 недель беременности). Также на протяжении беременности у женщины был постоянный контакт с лаками и красками. При обследовании на инфекции ТОРЧ-комплекса - патологии не выявлено. При проведении ультразвукового исследования по месту жительства во время беременности характерная аномалия ЦНС плода не была диагностирована, но отмечалось многоводие. Необходимо отметить, что у женщины имело место ожирение 2-ой степени. Эти факторы

могли повлиять на информативность визуализации при ультразвуковом пренатальном исследовании. Родоразрешение состоялось в 38 недель беременности естественным путем в головном предлежании плода, со слабостью родовой деятельности и обвитием пуповины. Околоплодные воды мекониального характера. Масса новорожденного 2630 г, длина тела 48 см, окружность головы 34 см. Закричал не сразу. Грудь не взял. В течение первых суток было ухудшение состояния (судорожный синдром, нарастание дыхательной недостаточности). Новорожденный был переведен в отделение реанимации, где проходил лечение в течение 3-х недель с диагнозом: «Тяжёлый дистресс плода во время беременности и родов. Синдром аспирации меконием. Церебральная ишемия 3 ст., мозговая кома 3 ст., судорожный синдром. Острый респираторный дистресс-синдром 2-3 ст. Двухсторонняя аспирационная пневмония. Вторичная кардиомиопатия. Ишемическая нефропатия. Реактивный гепатит. Синдром полиорганной недостаточности: ДН 3 ст., ССН 2а ст. ОПН, олигурия, синдром эндогенной интоксикации, парез кишечника 1 ст., тромбоцитопения. ДВС синдром. Задержка внутриутробного развития по гипотрофическому типу. Флебит пупочной вены». Затем в течение одной недели ребёнок

находился на лечении в отделении патологии новорожденных, далее - в отделении нейрохирургии с диагнозом: «Приобретенная внутренняя гидроцефалия, субкомпенсированная форма. Синдром двигательных нарушений с формированием спастического тетрапареза. Задержка моторного развития». Был прооперирован по поводу внутренней гидроцефалии - наружное дренирование желудочковой системы (вентрикуло-субгалеальное дренирование, вентрикуло-перитонеальное шунтирование). При проведении МРТ головного мозга отмечалась выраженная асимметричная внутренняя гидроцефалия. В последующем ребёнок проходил курсы лечения по месту жительства. В возрасте 2-х лет поступил для прохождения лечения в отделение детской психоневрологии ГУ «ИПАГ НАМН Украины» по поводу грубой задержки психо-речевого и стато-кинетиического развития, эпилептических приступов тонического и миоклонического характера несколько раз в неделю, преимущественно при пробуждении и засыпании.

В неврологическом статусе - окружность головы 42 см. Функции черепных нервов-лицо симметрично, за предметом не следит, парез n. Oculomotorius слева, язык по средней линии, глотание не нарушено, глоточный рефлекс позитивный. Голову держит неуверенно, не сидит, не стоит, на живот не переворачивается, опоры нет. Имеет место спастический тетрапарез с преимущественным поражением правых конечностей, тонус повышен по спастическому типу. Сухожильные рефлексy, D = S, клonusы стоп, брюшные рефлексy, D = S, положительный с-ом Бабинского с обеих сторон. Речи нет. Звукоподражания нет. Инструкции не выполняет. Предмет в руку не берёт.

Консультация офтальмолога: за предметом не следит, оптические среды прозрачные, глазное дно-диски зрительных нервов бледные, границы чёткие, резко сужены артерии. Диагноз: атрофия зрительных нервов обоих глаз. Парез n. Oculomotorius слева.

При проведении электроэнцефалографии на фоновой ЭЭГ - доминирование тета-ритма со сглаженными зональными различиями, встречаются острые волны диффузно. Очаги патологической активности в центральных отведениях резидуально-органического генеза, единичные вспышки комплексов острая-медленная волна в правых затылочных

отведениях. На фотостимуляцию ответная реакция снижена и наблюдается в передних отделах мозга, усиление очаговости в виде комплексов пик-медленная волна в центральных и затылочных отделах мозга. На 2-ой минуте после фотостимуляции-генерализация пик-медленноволновой активности по всем отведениям.

#### *Магнитно-резонансная томография головного мозга (описание).*

На серии МР томограмм головного мозга левое полушарие большого мозга уменьшено в размерах, больше за счёт затылочной и теменной долей. Объём белого вещества левых затылочной и теменной долей значительно уменьшен, его проекцию занимает деформированный задний отдел левого бокового желудочка. Уменьшен объём белого вещества правого полушария большого мозга. Образования средней линии подтянуты влево. Значительно расширены подпаутинные пространства над задними отделами левого полушария большого мозга. Правый боковой желудочек деформирован, имеет щелевидную форму, в его заднем отделе имеется шунт. В проекции сосудистых сплетений боковых желудочков, больше в левом наблюдаются отложения гемосидерина. Отложения гемосидерина наблюдаются также по ходу подпаутинных пространств левой затылочно-теменной области, в проекции намета мозжечка. Перивентрикулярно по отношению к боковым желудочкам наблюдаются без чётких контуров зоны лейкоареоза шириной до 0,9 см. Мозолистое тело не визуализируется. Базальные ядра плохо дифференцированы. Миндалины мозжечка опущены в большое затылочное отверстие до 0,7 см. Образования средней линии не смещены. Зрительные ядра, хиазма, гипофиз без особенностей. Лобные пазухи не развиты.

Заключение: МР-признаки последствий перинатальной гипоксии, внутрижелудочкового и субарахноидального кровоизлияния, левосторонней гемиатрофии, состояния после ликворосунтирующей операции, агенезии мозолистого тела, аномалии Арнольда-Киари I типа.

Ниже приведены МР-томограммы пациента (2 года) с мальформацией Арнольда-Киари I типа в сочетании с агенезией мозолистого тела во фронтальной, сагиттальной и аксиальной проекциях) (рис. 2).

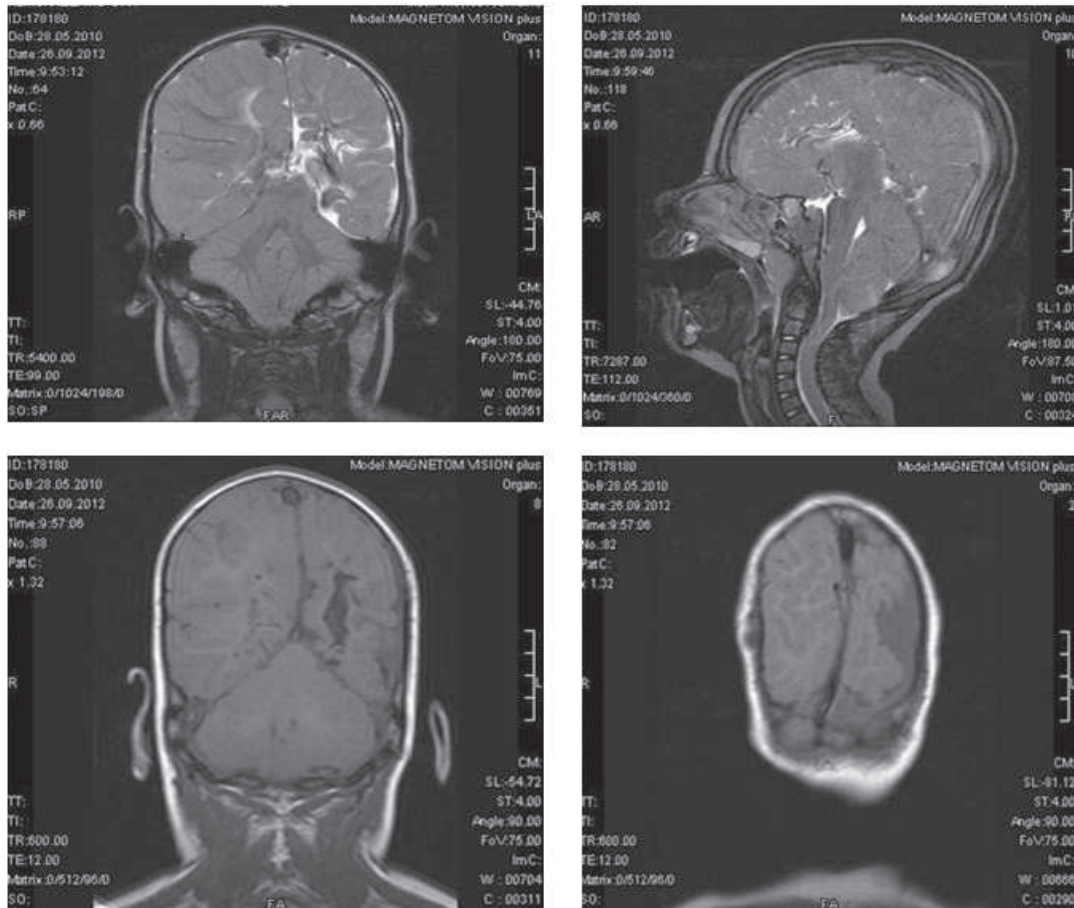


Рисунок 2 – МР-томограммы пациента с мальформацией Арнольда-Киари 1 типа и агенезией мозолистого тела.

В процессе лечения (антиконвульсивная, нейропротекторная и нейрометаболическая терапия) достигнута ремиссия эпилептического синдрома. Рекомендована комиссия ВКК по месту жительства с целью решения вопроса о государственной социальной помощи.

Таким образом, характерной особенностью представленного случая явилось поздняя диагностика сочетанной врождённой патологии центральной нервной системы в виде агенезии мозолистого тела и мальформации Арнольда-Киари 1 типа с гидроцефалией, по поводу чего проводилось оперативное вмешательство. Как предыдущий случай (клиническое наблюдение №1), так и данный случай (клиническое наблюдение №2), подчёркивают информативность выполнения магнитно-резонансной томографии после 20-ой недели беременности для уточнения пренатального диагноза пороков развития ЦНС у плода. В некоторых случаях сложные сочетанные по-

роки развития центральной нервной системы не диагностируются пренатально, на что, безусловно, оказывает влияние квалификация специалиста ультразвуковой диагностики, качество аппаратуры, а также уровень учреждения, где проводится исследование. В случае подозрения на наличие врождённой патологии ЦНС у плода с невозможностью чёткой визуализации анатомических структур, следует срочно направить беременную в специализированное учреждение более высокого уровня, где будет уточнён пренатальный диагноз, а также решён вопрос о пренатальном МРТ плода с сопоставлением полученных показателей анатомических структур ЦНС с последующей клинико-прогностической оценкой и решением вопроса о дальнейшем ведении беременности.

Таким образом, с учётом неблагоприятных перинатальных исходов и осложнений в случае мальформации Арнольда-Киари, осо-

бенно при сочетании с другими аномалиями центральной нервной системы, необходимым является повышение эффективности ранней пренатальной диагностики данной патологии на местах и своевременное направление пациентов в специализированные учреждения, что будет способствовать снижению перинатальной смертности и инвалидности при данной патологии.

### Литература

- Mechanisms of cerebellar tonsil herniation in patients with Chiari malformations as guide to clinical management / Т. Н. Milhorat [et al.] // *Acta Neurochir.* – 2010 May. – Vol. 152, N 7. – P. 1117-1127.
- Congenital Chiari malformation / P. Vannemreddy [et al.] // *Neurology India.* – 2010. – Vol. 58, N 1. – P. 6-14.
- Овсова, О. В. Аномалии краниовертебральной области : (литературный обзор) / О. В. Овсова, О. А. Львова // *Клиническая медицина.* – 2010. – № 4 (10). – С. 36-50.
- Ярмухаметова, М. Р. Эпилептические приступы у больных с аномалией краниовертебрального перехода / М. Р. Ярмухаметова // *Эпилепсия и пароксизмальные состояния.* – 2010. – Т. 2, № 4. – С. 37-40.
- Синдром Арнольда-Киари в клинической практике педиатра / Г. И. Баешко [и др.] // *Современная педиатрия.* – 2011. – № 3. – С. 33-37.
- Syndrome of occipitoatlantoaxial hypermobility, cranial settling, and chiari malformation type I in patients with hereditary disorders of connective tissue / Т. Н. Milhorat [et al.] // *J. Neurosurg Spine.* – 2007 Dec. – Vol. 7, N 6. – P. 601-609.
- Carmel, P. W. Early descriptions of Arnold-Chiari malformation. The contribution of John Cleland / P. W. Carmel, W. R. Markesbery // *J. Neurosurg.* – 1972 Nov. – Vol. 37, N 5. – P. 543-547.
- Koehler, P. J. Chiari's description of cerebellar ectopy (1891). With a summary of Cleland's and Arnold's contributions and some early observations on neural-tube defects / P. J. Koehler // *J. Neurosurg.* – 1991. – Vol. 75, N 5. – P. 823-826.
- Schijman, E. History, anatomic forms, and pathogenesis of Chiari malformations / E. Schijman // *Child's nervous system.* – 2004 May. – Vol. 20, N 5. – P. 323-328.
- Богданов, Э. И. Аномалия Арнольда-Киари: патогенез, клинические варианты, классификация, диагностика и лечение / Э. И. Богданов, М. Р. Ярмухаметова // *Вертеброневрология.* – 1998. – № 2-3. – С. 68-73.
- Moufarrij, N. Classification of the Chiari malformations and syringomyelia / N. Moufarrij, I. A. Awad // *Syringomyelia and the Chiari malformations.* – Washington : The American Association of Neurological Surgeons, 1997. – Chapter 2. – P. 27-34.
- The pediatric Chiari I malformation: a review / R. S. Tubbs [et al.] // *Childs Nerv. Syst.* – 2007 Jul. – Vol. 23, N 11. – P. 1239-1250.
- Symptomatic Chiari malformation in adults: a new classification based on magnetic resonance imaging with clinical and prognostic significance / P. K. Pillay [et al.] // *Neurosurgery.* – 1991 May. – Vol. 28, N 5. – P. 639-645.
- Мальформация Арнольда-Киари: классификация, этиопатогенез, клиника, диагностика : (обзор литературы) / Л. А. Дзяк [и др.] // *Украинский нейрохирургический журнал.* – 2001. – № 1. – С. 17-23.
- Егоров, О. Е. Клиника и хирургическое лечение аномалии Киари 1 типа / О. Е. Егоров, Г. Ю. Евзиков // *Неврологический журнал.* – 1999. – № 5. – С. 28-31.
- Evaluation of the autonomic cardiovascular response in Arnold-Chiari deformities and cough syncope syndrome / P. D. Ireland [et al.] // *Arch. Neurol.* – 1996 Jun. – Vol. 53, N 6. – P. 526-531.
- Phenotypic definition of Chiari type I malformation coupled with high-density SNP genome screen shows significant evidence for linkage to regions on chromosomes 9 and 15 / A. L. Boyles [et al.] // *Am. J. Med. Genet. A.* – 2006 Dec. – Vol. 140, N 24. – P. 2776-2785.
- Chiari malformation in craniosynostosis / G. Cinalli [et al.] // *Childs Nerv. Syst.* – 2005 Oct. – Vol. 21, N 10. – P. 889-901.
- Pierre-Robin syndrome associated with Chiari type I malformation / J. Lee [et al.] // *Childs Nerv. Syst.* – 2003 Jun. – Vol. 19, N 5-6. – P. 380-383.
- Associated disorders of Chiari Type 1 malformations: a review / M. Loukas [et al.] // *J. Neurosurg Focus.* – 2011 Sep. – Vol. 31, N 3. – P. 9-12.
- Воронов, В. Г. Клиника, диагностика и лечение мальформации Арнольд-Киари у детей / В. Г. Воронов, В. П. Берснев, С. Л. Яцук // *Нейрохирургия.* – 2001. – № 2. – С. 34-38.
- Surgical management of Chiari malformation: analysis of 128 cases / F. Guo [et al.] // *Pediatr. Neurosurg.* – 2007. – Vol. 43, N 5. – P. 375-381.
- Treatment of Chiari malformation: who, when and how / A. Imperato [et al.] // *Neurological Sciences.* – 2011 Dec. – Vol. 32, N 3. – P. 335-339.
- Пренатальная эхография / под ред. М. В. Медведева. – Москва : Реальное время, 2005. – 560 с.



25. Iruretagoyena, J. I. Prenatal diagnosis of Chiari malformation with syringomyelia in the second trimester / J. I. Iruretagoyena, B. Trampe, D. Shah // J. Matern. Fetal Neonatal Med. – 2009 Feb. – Vol. 23, N 2. – P. 184-186.
26. Paladini, D. Ultrasound of Congenital Fetal Anomalies. Differential Diagnosis and Prognostic Indicators / D. Paladini, P. Volpe. – London : Informa Healthcare, 2007. – 384 p.
27. Воеводин, С. М. Эхографическая диагностика пороков развития ЦНС у плода и новорожденного / С. М. Воеводин // Клиническая визуальная диагностика. – 2004. – № 5. – С. 5-24.
28. Врождённые пороки развития: пренатальная диагностика и тактика / под ред. Б. М. Петриковского, М. В. Медведева, Е. В. Юдиной. – 1-е изд. – М. : РАВУЗДПГ : Реальное время, 1999. – 256 с.
29. Мельникова, Н. А. Пренатальная диагностика порока Арнольда-Киари II типа в сочетании с триплоидией во II триместре у беременной, проживающей в зоне техногенного влияния Горно-химического комбината / Н. А. Мельникова // Ультразвуковая диагностика в акушерстве и гинекологии. – 2001. – Т. 9, № 2. – С. 137-138.
30. Contribution of fetal MR imaging in the evaluation of cerebral ischemic lesions / C. Garel [et al.] // Am. J. Neuroradiol. – 2004 Oct. – Vol. 25, N 9. – P. 1563-1568.
31. The use of in utero MRI to supplement ultrasound in the foetus at high risk of developmental brain or spine abnormality / P. D. Griffiths [et al.] // The British Journal of Radiology. – 2012 Nov. – Vol. 85, N 1019. – P. 1038-1045.
32. Fetal central nervous system anomalies: comparison of magnetic resonance imaging and ultrasonography for diagnosis / G. B. Wang [et al.] // Chin. Med. J (Engl). – 2006 Aug. – Vol. 119, N 5. – P. 1272-1277.

*Поступила 01.04.2014 г.  
Принята в печать 09.06.2014 г.*

**Сведения об авторах:**

Авраменко Т.В. – д.м.н., профессор, руководитель отделения акушерской эндокринологии и патологии плода ГУ «Институт педиатрии, акушерства и гинекологии НАМН Украины», Украина;  
 Шевченко А.А. – к.м.н., старший научный сотрудник отделения детской психоневрологии ГУ «Институт педиатрии, акушерства и гинекологии НАМН Украины», Украина;  
 Гордиенко И.Ю. – д.м.н., профессор, руководитель отделения медицины плода ГУ «Институт педиатрии, акушерства и гинекологии НАМН Украины», Украина.

**Адрес для корреспонденции:** Украина, г.Киев-02192, ул. А. Малышко, 31-106. E-mail: aashevchenko@mail.ru – Шевченко Александр Анатольевич.