

С.В. БЛИНОВ¹, С.Н. КОЛЕСОВ², М.Н. КУДЫКИН¹,
Е.Е. МАЛЫШЕВ¹, Н.Л. МУРАВИНА², Е.С. МАЛЫШЕВ¹

РАННЯЯ ДИАГНОСТИКА ПОСТТРАВМАТИЧЕСКОГО ОСТЕОАРТРОЗА КОЛЕННОГО СУСТАВА ПОСЛЕ ОПЕРАТИВНОГО ЛЕЧЕНИЯ ПЕРЕЛОМОВ МЫШЦЕЛКОВ БОЛЬШЕБЕРЦОВОЙ КОСТИ

ГБОУ ВПО «Нижегородская государственная медицинская академия» Минздравсоцразвития России¹,
ФГБУ «Нижегородский НИИ травматологии и ортопедии» Минздравсоцразвития России²,
Российская Федерация

Цель. Разработать метод для ранней диагностики посттравматического остеоартроза коленного сустава, основанный на применении радиотермометрии.

Материал и методы. Радиотермометрия коленных суставов проводилась у 34 пациентов в послеоперационном периоде при переломах мыщелков большеберцовой кости. Исследования проводились, начиная с 8 недель после оперативного лечения каждые 4 недели в сроки до 6 месяцев. Контрольное измерение температуры выполнялось через 1 год. Контрольная группа сформирована из 36 здоровых добровольцев, у которых в анамнезе отсутствовали повреждения, заболевания, а также операции в области коленных суставов.

Результаты. При изучении показателей температуры в динамике выявлены статистически значимые различия в температурной реакции тканей у пациентов с нормальным течением процессов консолидации костной ткани и патологическими реакциями, связанными с развитием посттравматического остеоартроза. В случаях нормального течения наблюдается тенденция к постепенному снижению температуры на стороне повреждения во всех отделах. При развитии посттравматического остеоартроза температура по всем отделам поврежденного сустава имеет тенденцию к снижению только в начальном периоде наблюдения. В последующем наблюдается рост температуры, которая сохраняется до конца периода наблюдения, не смотря на то, что температура неповрежденного сустава возрастает, по сравнению с контрольной группой. Через 1 год после оперативного вмешательства развитие посттравматического остеоартроза наблюдалось у 5 пациентов, что составило 14,7%. При изучении температурной реакции тканей у них отмечалась термоасимметрия за счет больших значений температуры на стороне повреждения по всем отделам коленного сустава, в том числе и в точках проекции суставной щели. Выявлено несколько вариантов развития температурных реакций тканей в динамике, характеризующих развитие посттравматического остеоартроза.

Заключение. Предложенный способ предоставляет дополнительный диагностический критерий, который позволяет предположить развитие посттравматического остеоартроза на дорентгенологической стадии заболевания.

Ключевые слова: коленный сустав, перелом мыщелка, остеоартроз, радиотермометрия, термоасимметрия, глубинная температура

Objectives. To design the method of early diagnostics of the knee joint posttraumatic osteoarthritis based on radiothermometry application.

Methods. Knee joint radiothermometry was applied in 34 patients in the postoperative period at the fractures of the tibia condyles. The research was conducted starting with the 8th week after the operative treatment and every 4 weeks in terms up to 6 months. Control temperature measuring was carried out 1 year afterwards. Control group included 36 healthy volunteers in whom there were no injuries, diseases and operations in the knee joint regions in the anamnesis.

Results. While studying temperature readings in dynamics, one revealed statistically significant differences in the temperature reaction of the tissues in patients with a normal course of processes of the bone tissue consolidation and pathological reactions linked with the posttraumatic osteoarthritis development. Tendency to the gradual temperature reduction on the side of the injury in all sections is observed in case of a normal course. In case of the posttraumatic osteoarthritis development the temperature in all sections of the injured joint tends to reduce only in the early period of observation. Temperature increase is further observed which remains up to the end of the period of observation, despite the temperature of the uninjured joint increases in comparison with the control group. One year after the operative intervention the development of the postoperative osteoarthritis was observed in 5 patients making up 14,7%. On studying temperature reaction of the tissues, thermoasymmetry was registered in them due to high temperature readings on the side of the injury in all sections of the knee joint including the projection points of the joint split. Several variants of relationship of the tissue temperature reactions in dynamics characterizing the postoperative osteoarthritis development were revealed.

Conclusions. The suggested method provides an additional diagnostic criterion which permits to assume the development of the postoperative osteoarthritis at the before X-ray stage of the disease.

Keywords: knee joint, condyle fracture, osteoarthritis, radiothermometry, thermoasymmetry, abyssal temperature

Введение

Внутрисуставные переломы коленного сустава составляют 1,5-6,0% среди всех переломов костей скелета и 6,8-12,2% всех внутрисуставных переломов [1]. Лечение таких травм сопряжено с рядом трудностей, что объясняет тяжесть последствий: нарушение функции коленного сустава и высокую вероятность развития деформирующего остеоартроза, частота которого достигает 28% [2, 3].

Стандартным методом исследования при диагностике остеоартроза различного генеза является рентгенологический, который заключается в определении изменений, возникающих в костных и мягкотканых структурах: сужение суставной щели, склероз субхондральной пластинки, краевые остеофиты, кистозное перерождение суставных концов костей, образующих сустав [4]. На основании описанных признаков в нашей стране и за рубежом предложены классификации стадий остеоартроза [5, 6].

Однако отсутствие рентгенологических изменений не исключает диагноза остеоартроза. У многих пациентов с рентгенологическими изменениями, которые соответствуют различным стадиям остеоартроза, какие-либо жалобы отсутствуют и процесс протекает бессимптомно [7].

Внедрение в повседневную практику артросонографии и МРТ расширяет возможности врача для выявления изменений различных структур коленного сустава, и прежде всего изменений гиалинового хряща на дорентгенологической стадии. Оба метода исследования позволяют своевременно диагностировать изменения коленных суставов [8]. Однако использование в клинической практике методов рентгенологической диагностики, УЗИ и МРТ не решает всех проблем верификации остеоартроза.

Перечисленные методы регистрируют наиболее выраженные анатомические изменения мягких тканей и костных структур, происходящие на поздних стадиях артроза. Несмотря на то, что практическая значимость МРТ в диагностике заболеваний коленного сустава велика, она уступает по своей точности диагностической артроскопии, в частности при изучении состояния хряща, что крайне важно для определения дальнейшей тактики лечения у пациентов с остеоартрозом [9]. Однако метод артроскопии является инвазивным, поэтому ему присущи недостатки, характерные для любого оперативного вмешательства.

Для скрининга ранних форм деформирующего остеоартроза предложен метод артро-

фонографии, основанный на регистрации и компьютерном анализе звуков, возникающих при трении суставных поверхностей во время движений [10].

Учитывая недостатки, присущие описанным методам, является оправданным поиск новых неинвазивных, безвредных и недорогих методов диагностики остеоартроза коленного сустава в ранние сроки, что и послужило целью данного исследования.

Перспективным представляется применение с этой целью радиотермометрии. Живые организмы генерируют электромагнитные волны теплового диапазона, в том числе в спектре радиочастот. При возникновении очага внутренней патологии интенсивность излучения этой области изменяется. Изменение интенсивности излучения является одной из первых реакций организма на ранней стадии заболевания, когда другие клинические проявления или минимальны, или отсутствуют [11].

Цель исследования – разработать метод для ранней диагностики посттравматического остеоартроза коленного сустава, основанный на применении радиотермометрии.

Материал и методы

Радиотермометрия коленных суставов проводилась в отделении теплорадиовидения Нижегородского НИИ травматологии и ортопедии в период с 2008 по 2010 гг. у 34 пациентов в послеоперационном периоде при переломах мыщелков большеберцовой кости. По возрасту и полу оперированные распределялись следующим образом: мужчины – 15, женщины – 19; в возрасте до 25 лет – 3; от 26 до 40 лет – 7; от 41 до 60 лет – 21; от 61 года и старше – 3. Все пациенты лечились оперативно – выполнены остеосинтез переломов проксимальной большеберцовой пластиной с угловой стабильностью винтов. Послеоперационный период протекал гладко, у всех оперированных раны зажили первичным натяжением.

Контрольная группа сформирована из 36 здоровых добровольцев (студенты и сотрудники Нижегородской государственной медицинской академии), у которых в анамнезе отсутствовали повреждения, заболевания, а также операции в области коленных суставов. Возраст обследуемых был от 21 до 33 лет, средний возраст группы ($M \pm m$) составил $22,8 \pm 3,2$ года. По полу группа разделилась следующим образом: мужчины – 20, женщины – 16.

Измерения температуры у пациентов проводились в динамике, начиная с 8 недель после оперативного лечения каждые 4 недели в

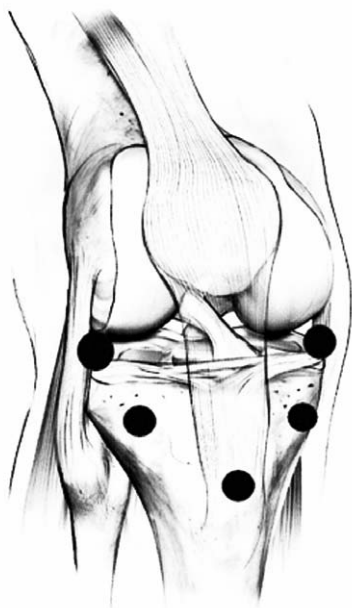сроки до 6 месяцев. Контрольное измерение выполнялось через 1 год. В контрольной группе измерения проводились однократно.

Измерения интегральной глубинной температуры тела человека выполнялись на медицинском радиотермометре РТ-17 (производство Нижегородского научно-производственного приборостроительного института «Кварц», одобрен к использованию Комитетом по новой технике Минздрава России, протокол №1 от 04 апреля 2002 г., регистрационное удостоверение №29/05010402/4063-02 от 10.07.2002г.) [12].

С помощью антенны-аппликатора выносного блока регистрировалась интегральная глубинная температура в пяти точках поврежденного и здорового суставов: наружный мыщелок, бугристость большеберцовой кости, внутренний мыщелок, суставная щель с медиальной и латеральной стороны (рис. 1). Абсолютные значения температуры высвечиваются на табло, которые регистрируются в бланке.

Способ диагностики основан на обнаружении отклонений температурных параметров по каждому отделу сустава и их динамики в каждом наблюдении в зависимости от срока, прошедшего с момента операции остеосинтеза. Сохранение градиента температуры по четырем и более симметричным участкам суставов более 1° и отсутствия тенденции к его снижению в течение 24 недель говорит о посттравматическом остеоартрозе (патент на изобретение №2436500 от 20.12.2011г.). Важно отметить, что радиотермометрические данные

Рис. 1. Проекция точек измерения глубинной температуры



формируются на ранней (дорентгенологической) стадии остеоартроза. Во всех случаях для подтверждения диагноза остеоартроза при появлении выраженных морфологических изменений в суставе проводилось рентгенологическое исследование поврежденного коленного сустава в двух стандартных проекциях.

При проведении статистического анализа полученных данных использовались следующие методы: проверка нормальности распределения количественных признаков с использованием критерия Колмогорова-Смирнова и критерия Пирсона; проверка равенства генеральных дисперсий с помощью критериев Фишера и Кохрэна; критерий Вилкоксона для связанных выборок и критерий U Манна-Уитни для независимых выборок, критерий Стьюдента. При сравнении групп по количественному признаку критерий Манна-Уитни для независимых выборок. Расчеты проводились с использованием компьютерной программы Statistica 6.0. Критическое значение уровня статистической значимости различий (p) принималось равным 5% ($p \leq 0,05$).

Результаты

Точки измерения температуры в проекции суставной щели по наружной и внутренней поверхности показывают изменения температуры мягких тканей сустава, а три точки в проекции метаэпифиза большеберцовой кости отражают процессы, происходящие в костной ткани.

Для сравнения динамики температурных реакций у пациентов с нормальным и патологическим течением процессов заживления в послеоперационном периоде был проведен анализ показателей по каждому отделу поврежденного и неповрежденного суставов, а также анализ показателей в контрольной группе.

Температура тканей в проекции пяти точек коленных суставов в контрольной группе представлена в таблице 1.

Динамика температуры тканей в проекции пяти точек коленных суставов при нормальном течении процессов консолидации и при развитии посттравматического остеоартроза представлены на рисунках 2-6.

При изучении показателей температуры в динамике, выявлены статистически значимые различия в температурной реакции тканей у пациентов с нормальным течением процессов консолидации костной ткани и патологическими реакциями, связанными с развитием посттравматического остеоартроза ($p=0,013$). Как видно из представленных данных, при

Температура тканей коленных суставов в контрольной группе

Страна	Справа					Слева					
	Проекция точек измерения	Наружный мышечный блок	Бугристая б/берцовой кости	Внутренний мышечный блок	Суставная щель снаружи	Суставная щель внутри	Наружный мышечный блок	Бугристая б/берцовой кости	Внутренний мышечный блок	Суставная щель снаружи	Суставная щель внутри
Показатели температуры (M±m)		31,6 ±0,7	31,6 ±0,8	31,4 ±0,8	31,2 ±0,7	31,1 ±0,8	31,7 ±0,7	31,5 ±0,8	31,3 ±0,8	31,2 ±0,9	31,1 ±0,8

нормальном течении наблюдается тенденция к постепенному снижению температуры на стороне повреждения во всех отделах. Кроме того, температура неповрежденного коленного сустава в ранние сроки после оперативного вмешательства значительно отличается ($p=0,043$) от температуры поврежденного и приближается по значению к температуре в контрольной группе. За счет этого отмечаются высокие цифры термоасимметрии на стороне повреждения. Однако в последующие периоды температура неповрежденного коленного сустава возрастает и, соответственно, возрастает разница температур по сравнению с контрольной группой. Одновременное снижение температуры на стороне повреждения и повышение на стороне неповрежденного сустава приводит к

уменьшению уровня термоасимметрии. К 24-й неделе при нормальном течении процессов консолидации наблюдается постепенное выравнивание повышенной температуры по всем отделам поврежденного сустава (относительно неповрежденного) ($p>0,05$). Через 1 год после оперативного лечения происходит сближение графиков температуры обоих суставов.

При развитии посттравматического остеоартроза температура по всем отделам поврежденного сустава имеет тенденцию к снижению только в начальном периоде наблюдения, однако в последующем наблюдается рост температуры, которая сохраняется до конца периода наблюдения, несмотря на то, что температура неповрежденного сустава возрастает, по сравнению с контрольной группой.

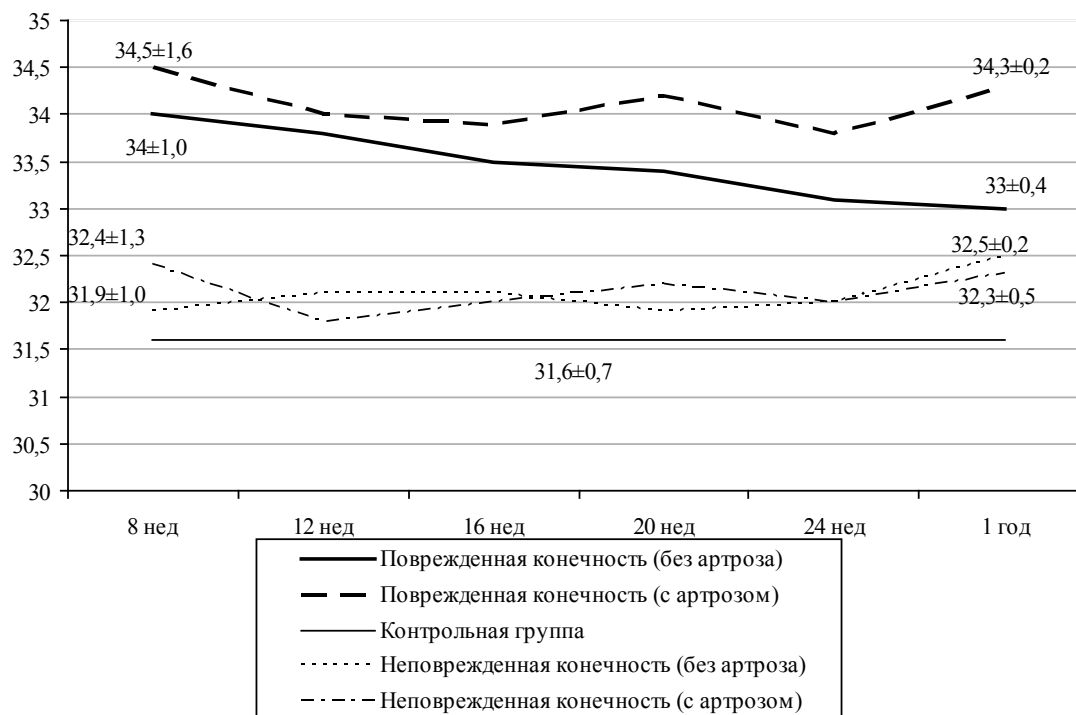


Рис. 2. Динамика температуры тканей в проекции наружного мышечка

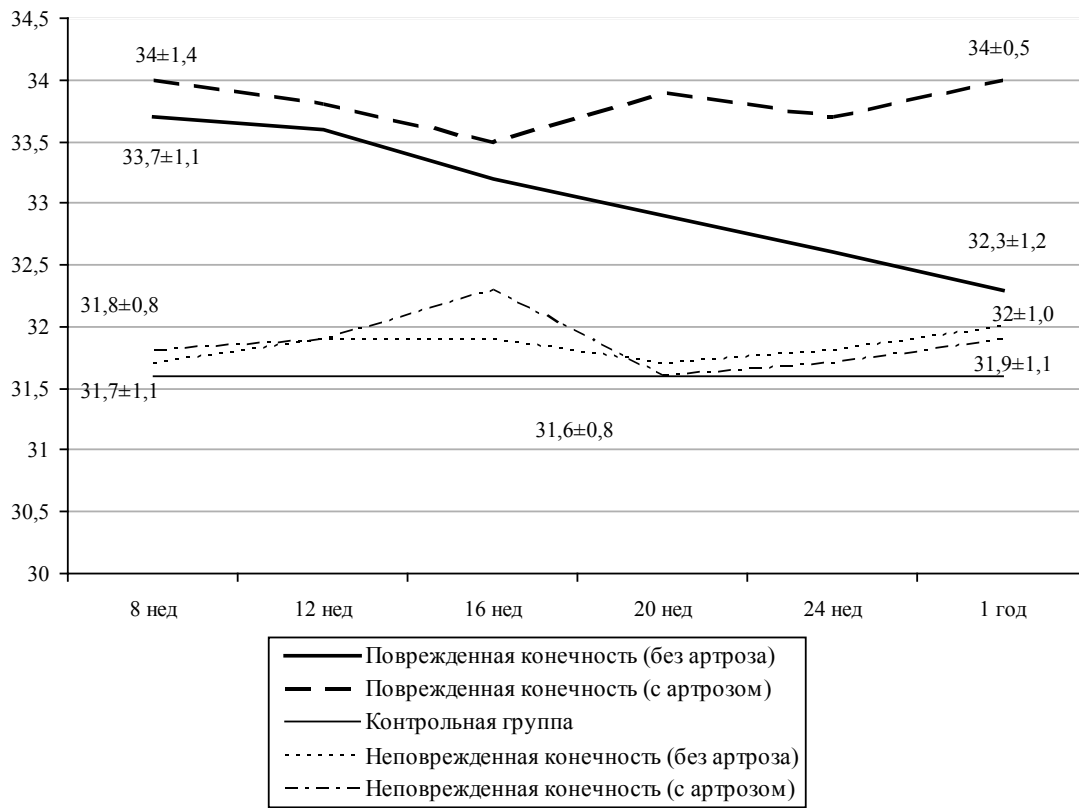


Рис. 3. Динамика температуры тканей в проекции бугристости большеберцовой кости

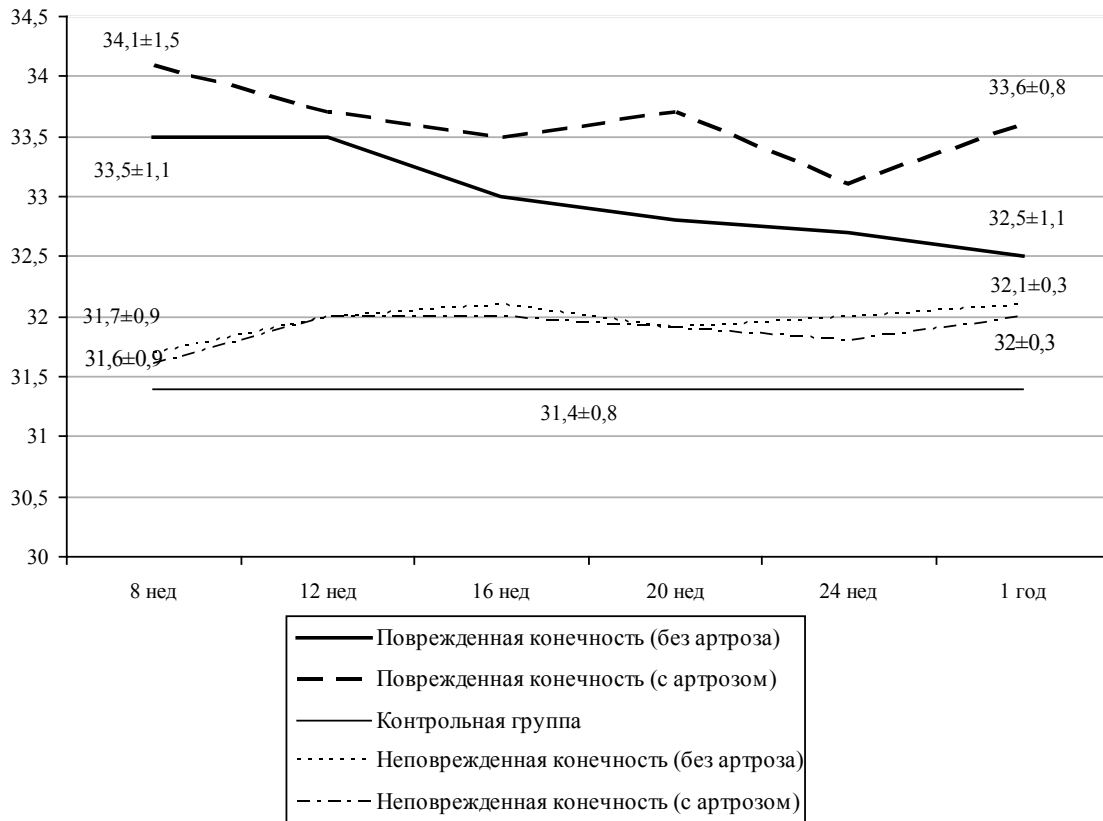


Рис. 4. Динамика температуры тканей в проекции внутреннего мыщелка

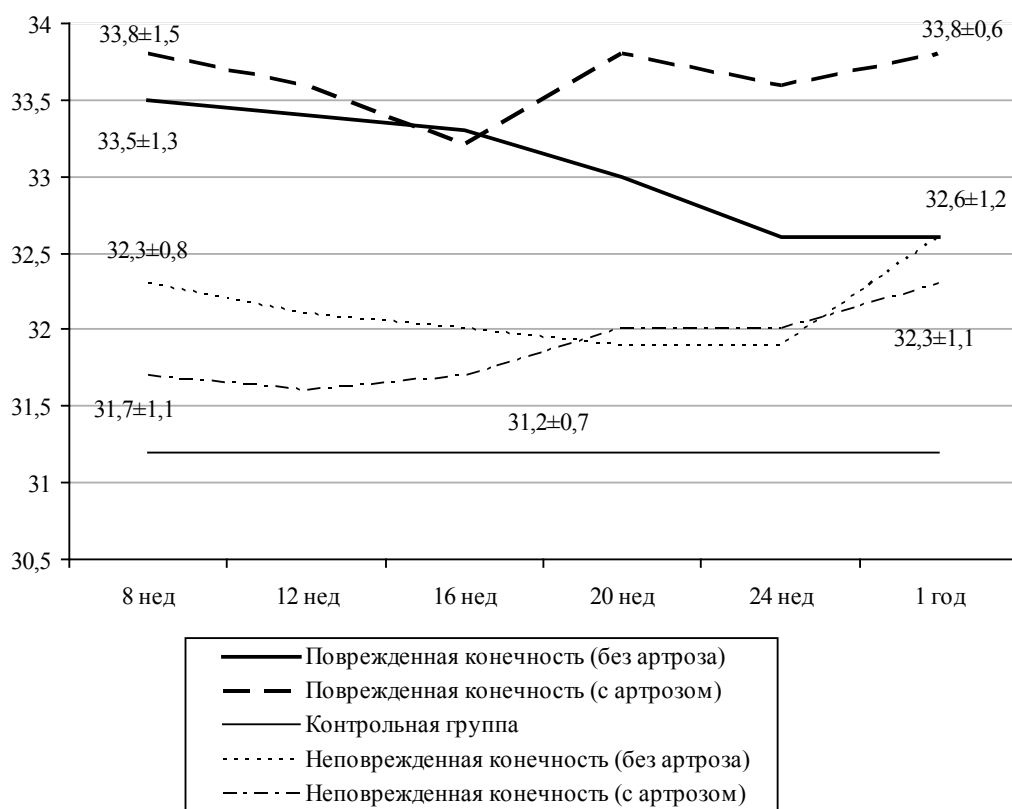


Рис. 5. Динамика температуры тканей в проекции суставной щели снаружи

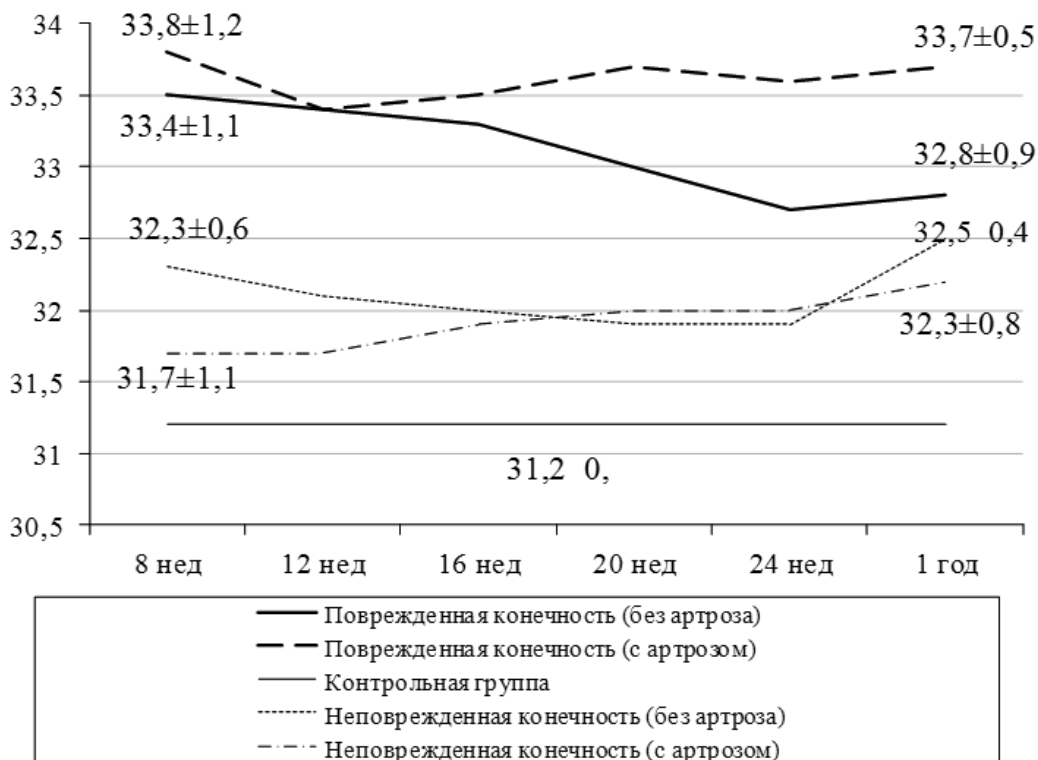


Рис. 6. Динамика температуры тканей в проекции суставной щели снутри

По данным нашего исследования при изучении температурной реакции тканей через 1 год после оперативного вмешательства развитие посттравматического остеоартроза наблюдалось у 5 пациентов, что составило 14,7%.

Развитие посттравматического остеоартроза протекает по двум вариантам, которые имеют различные тенденции температурных реакций тканей. В первом варианте отмечается уменьшение термоасимметрии между поврежденным и неповрежденным суставами в ранние сроки после операции. Однако в последующие сроки отмечается повышение температуры в проекции суставной щели поврежденного сустава, которой сохраняется в течение всего периода наблюдения, а при контрольном исследовании через 1 год термоасимметрия за счет больших значений температуры диагностируется по всем отделам сустава на стороне повреждения, что свидетельствует о генерализации процесса. Во втором варианте динамика температурных реакций не имеет тенденции к локализации процесса в определенном отделе сустава, а повышенная температура регистрируется во всех отделах в течение всего периода наблюдения, в том числе при контрольном исследовании через 1 год. По нашему мнению, повышение градиента температур в течение первых недель наблюдения обусловлено полученной травмой и проведенным оперативным лечением, а в последующем объясняется за счет начавшихся воспалительных реакций, которые сопровождают течение остеоартроза.

Клинический пример.

Пациентка Е., 41 года, получила травму 12.06.2009 в результате ДТП. Поступила в отделение острой травмы 18.06.2009 с диагнозом: закрытый оскольчатый внутрисуставной перелом наружного мыщелка правой большеберцовой кости со смещением отломков (рис. 7).

Выполнена операция: открытая репозиция, остеосинтез наружного мыщелка левой большеберцовой кости пластиной с угловой стабильностью винтов (рис. 8). Послеоперационный период протекал спокойно, раны зажили первичным натяжением.

В послеоперационном периоде через 8 недель разрешено начать ходить на костылях с частичной опорой на оперированную конечность с последующим постепенным увеличением нагрузки. Полная нагрузка на оперированную конечность достигнута к 20 неделям после оперативного лечения. При этом пациентка предъявляла жалобы на незначительный отек оперированного сустава после длительной нагрузки (рекомендованы противовоспалительные препараты, физиолечение).

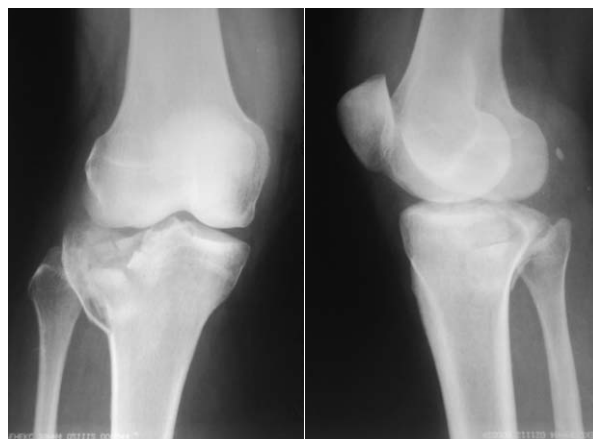

Рис. 7. Пациентка Е., 41 год. Первичная рентгенограмма: определяется внутрисуставной перелом наружного мыщелка с многооскольчатым характером разрушения суставной поверхности и импрессией костной ткани

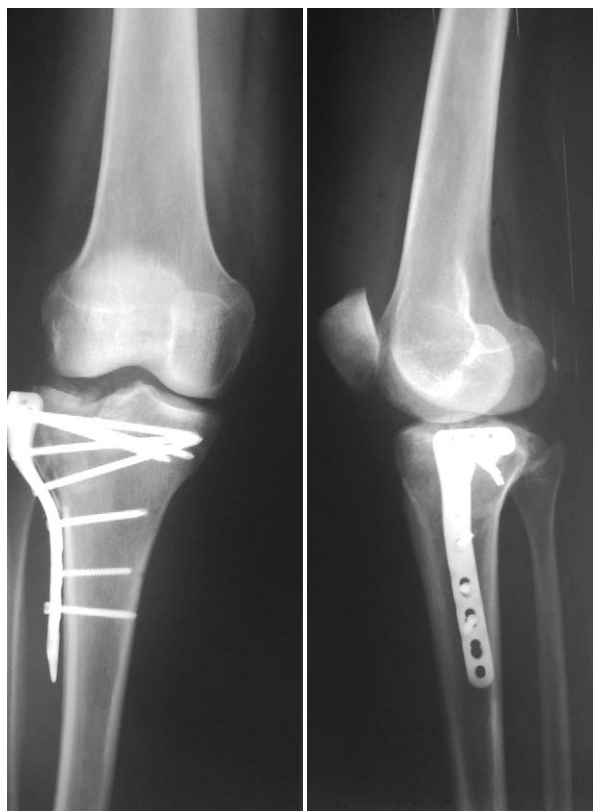

Рис. 8. Пациентка Е., 41 год. Послеоперационная рентгенограмма (на снимке видны установленные металлоконструкции через зону перелома мыщелков, ось конечности сохранена, дисконгруэнтность суставной поверхности менее 2 мм)

Однако симптомы с течением времени стали усиливаться и через 1 год после выполнения остеосинтеза пациентка предъявляла жалобы на выраженный болевой синдром, отек и гиперемию, ограничение движений в коленном суставе.

Параллельно с проведением рентгенологического исследования выполнялось измерение глубинной температуры. Через 8 недель выполнено первое измерение температуры с последующим измерением каждые 4 недели. Результаты измерений в течение года приведены на рисунке 9 (показана разница температуры между поврежденным и неповрежденным суставами).

Из рисунка видно, что через 8 недель после оперативного вмешательства отмечается локализация повышенной температуры в области наружного мышелка поврежденной конечности и незначительная термоасимметрия между больной и поврежденной конечностями по другим отделам сустава. Однако при повторном исследовании через 12 недель на стороне повреждения выявляется повышение температуры в области суставной щели с внутренней и наружной стороны. Эта тенденция сохраняется и в дальнейшем. При контрольном измерении температуры через 1 год после выполненного оперативного вмешательства определяется выраженная термоасимметрия более 1° за счет увеличения температуры во всех отделах поврежденного коленного сустава.

Пациентке выполнено удаление металлоконструкций (как подготовительный этап для планируемого эндопротезирования). На кон-

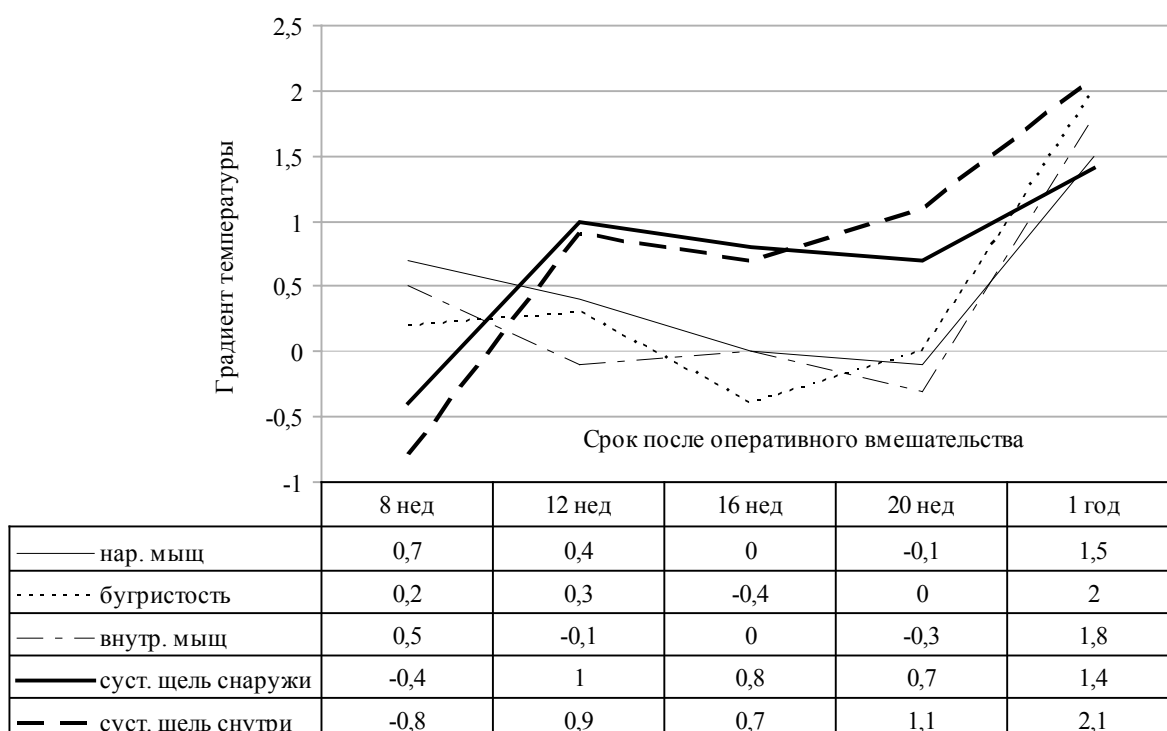
трольных рентгенограммах отмечается развитие остеоартроза 3 стадии по классификации Kellgren-Lawrence (рис. 10).

Через 9 месяцев после удаления металлоконструкций выполнено тотальное эндопротезирование коленного сустава (рис. 11).

Обсуждение

При нормальном течении процессов заживления костной ткани, после полученного перелома и последующего остеосинтеза мышечков большеберцовой кости, в сроки до 20-24 недель происходит выравнивание повышенного градиента температуры, в том числе за счет повышения температуры неповрежденного коленного сустава. Появление или сохранение термоасимметрии свыше 1° более чем в четырех отделах поврежденного сустава при сроках, превышающих предполагаемый срок консолидации, может говорить о развитии дегенеративно-воспалительного процесса в суставе, который затрагивает не только костно-хрящевые структуры сустава, но и синовиальную оболочку. Это выражается в статистически значимом повышении температуры в соответствующих областях по сравнению с неповрежденным суставом ($p < 0,05$). Кроме того, отсутствует тенденция к снижению термоасимметрии при последующих измерениях.

Рис. 9. Пациентка Е., 41 год. Динамика градиента температур по пяти точкам в зависимости от сроков после оперативного вмешательства при первом варианте развития остеоартроза



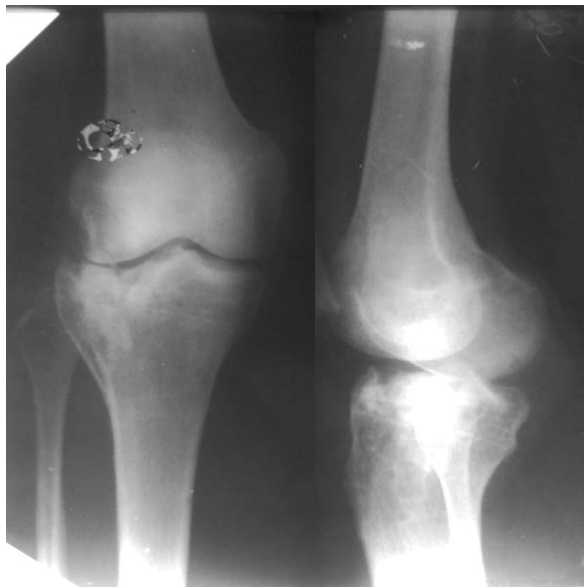


Рис. 10. Пациентка Е., 41 год. Через 1 год после операции – металлоконструкции удалены; на снимке определяется резкое сужение суставной щели, склероз суставных концов, вальгусная деформация оси конечности

Учитывая тот факт, что ранние стадии остеоартроза протекают без выраженных морфологических изменений, но уже сопровождаются температурной реакцией тканей, становится возможным предположить развития остеоартроза на ранней (дорентгенологической) стадии.

Заключение

Таким образом, предложенный способ предоставляет дополнительный диагностический критерий, который позволяет предположить развитие посттравматического остеоартроза на дорентгенологической стадии заболевания, и назначить своевременное восстановительное лечение, предупредить тяжелые последствия травмы и инвалидизацию пациентов. При этом способ сочетает в себе ряд положительных свойств, таких как неинвазивность, простоту использования, безвреден для пациента, дешев и высокоинформативен, а также позволяет снизить лучевую нагрузку на пациента.

ЛИТЕРАТУРА

1. Каллаев, Н. О. Оперативное лечение внутрисуставных переломов коленного сустава / Н. О. Каллаев, В. В. Зубов, Т. Н. Каллаев // Вестн. травматологии и ортопедии им. Н. Н. Приорова. – 2006. – № 3. – С. 47-51.
2. Лечение переломов плато большеберцовой кости методом чрескостного остеосинтеза по Илизарову /

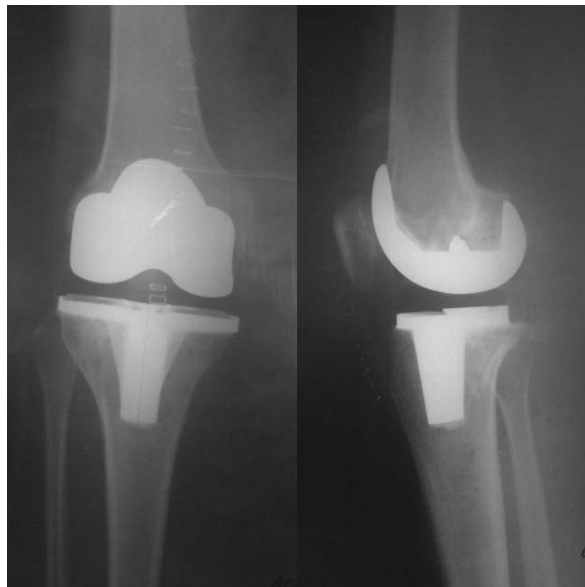


Рис. 11. Пациентка Е., 41 год. Рентгенограммы после установки компонентов эндопротеза: определяются установленные большеберцовый и бедренный компоненты протеза

С. М. Путятин [и др.] // Вестн. травматологии и ортопедии им. Н. Н. Приорова. – 2002. – № 4. – С. 17-23.

3. Современные технологии лечения переломов коленного сустава / Я. Х. Гилев [и др.] // Политравма. – 2007. – № 2. – С. 28-34.

4. Lane, N. E. Osteoarthritis: Current Concepts in Diagnosis and Management / N. E. Lane // Am. Fam. Physician. – № 6 (61). – P. 1795-1804.

5. Косинская, Н. С. Дегенеративно-дистрофические поражения костно-суставного аппарата. – Л.: Медгиз, 1961. – 196 с.

6. Kellgren, J. H. Radiological assessment of osteoarthritis / J. H. Kellgren, J. S. Lawrence // Ann. Rheum. Dis. – 1957. – Vol. 16, N 4. – P. 494-502.

7. Osteoarthritis: Diagnosis and Therapeutic Considerations / R. Hinton [et al.] // Am. Fam. Physician. – 2002. – N 5 (65). – P. 841-849.

8. Возможности МРТ в диагностике повреждений хряща и мягких тканей коленного сустава / И. Клюквин [и др.] // Врач. – 2009. – № 2. – С. 75-78.

9. The Evaluation of Articular Cartilage Lesions of the Knee With a 3-Tesla Magnet / L. V. von Engelhardt [et al.] // Arthroscopy: The Journal of Arthroscopic and Related Surgery. – 2007. – Vol. 23. – P. 496-502.

10. Рахмилевич, А. Б. Возможности артрофонографии в диагностике и контроле лечения ранних стадий остеоартроза / А. Б. Рахмилевич, А. В. Чанцев, Е. А. Распопова // Врач-аспирант. – 2010. – № 6 (43). – С. 45-49.

11. Канаков, В. А. Контактная радиотермометрия миллиметрового диапазона длин волн / В. А. Канаков, А. Г. Кисляков, С. А. Пелюшенко // Тепловедение в медицине, промышленности и экологии: тез. докл. конф. «ТеМП 96» в рамках Междунар.

конф. «Прикладная оптика – 96». – СПб., 1996. – С. 26-28.

12. Колесов, С. Н. Медицинское теплорадиовидение: современный методологический подход: монография / С. Н. Колесов, М. Г. Воловик, М. А. Прилучный. – Нижний Новгород: ФГУ «ННИИТО Росмедтехнологий», 2008. – 184 с.

Адрес для корреспонденции

603057, Российская Федерация,
г. Н.Новгород, ул. В.-Волжская наб., д. 18,
Нижегородская государственная медицинская академия, кафедра хирургии ФПКВ
(курс травматологии и ортопедии),
тел. +79-09-290-81-09,
e-mail: serg512@bk.ru,
Блинов Сергей Валерьевич

Сведения об авторах

Блинов С.В., ассистент кафедры хирургии ФПКВ (курс травматологии и ортопедии) ГБОУ ВПО «Нижегородская государственная медицинская академия».

Колесов С.Н., д.м.н., профессор, ведущий научный сотрудник, руководитель группы теплорадиовидения ФГБУ «Нижегородский НИИ травматологии и ортопедии».

Кудыкин М.Н., д.м.н., ассистент кафедры хирургии ФПКВ ГБОУ ВПО «Нижегородская государственная медицинская академия».

Мальшев Е.Е., к.м.н., доцент кафедры травматологии, ортопедии и ВПХ им. М.В.Колокольцева ГБОУ ВПО «Нижегородская государственная медицинская академия».

Муравина Н.Л., врач функциональной диагностики отделения теплорадиовидения ФГБУ «Нижегородский НИИ травматологии и ортопедии».

Мальшев Е.С. д.м.н., профессор кафедры хирургии ФПКВ (зав. курсом травматологии и ортопедии) ГБОУ ВПО «Нижегородская государственная медицинская академия».

Поступила 17.12.2011 г.

ЧИТАЙТЕ В СЛЕДУЮЩЕМ НОМЕРЕ

Г.В. ЯРОВЕНКО с соавт.

**ВАРИАНТЫ ОПЕРАТИВНОЙ КОРРЕКЦИИ ЛИМФООТТОКА
ПРИ ЛИМФЕДЕМЕ НИЖНИХ КОНЕЧНОСТЕЙ**

К.М. КУРБОНОВ с соавт.

**ДИАГНОСТИКА И ХИРУРГИЧЕСКОЕ ЛЕЧЕНИЕ
ПЕНЕТРИРУЮЩИХ ДУОДЕНАЛЬНЫХ ЯЗВ**