

А.А. ЛЫЗИКОВ ¹, Д.В. НИЛЬСОН ², А.А. ПЕЧЕНКИН ¹

ЭФФЕКТИВНОСТЬ АУТОВЕНОЗНЫХ РЕКОНСТРУКЦИЙ ОККЛЮЗИРУЮЩИХ ПОРАЖЕНИЙ АОРТО-ПОДВЗДОШНОГО СЕГМЕНТА У ПАЦИЕНТОВ С ВЫСОКИМ РИСКОМ ГНОЙНО-НЕКРОТИЧЕСКИХ ОСЛОЖНЕНИЙ

УО «Гомельский государственный медицинский университет» ¹,

Республика Беларусь

Университет Бейлор ², Техас,

США

Цель. Провести анализ эффективности реконструкций аорто-подвздошного сегмента с использованием бедренной вены у пациентов с высоким риском инфекционных осложнений.

Материал и методы. За период 2010-2011 гг. в Гомельском областном отделении хирургии сосудов было выполнено 10 реконструкций аорто-подвздошного сегмента бедренной веной. 4 пациента были оперированы по поводу поздних осложнений со стороны сосудистого протеза, 1 пациент по поводу нагноения искусственного протеза и наличия кишечного свища, 5 пациентам были выполнены первичные реконструкции по поводу критической ишемии с гнойно-некротическими изменениями.

Результаты. У всех пациентов, оперированных по поводу поздних осложнений, достигнута адекватная реваскуляризация. Признаков венозной недостаточности в этой группе не наблюдали. Пациент, оперированный по поводу нагноения протеза и кишечного свища, погиб на восьмые сутки после вмешательства. У пациентов с критической ишемией с гнойно-некротическими изменениями также была достигнута адекватная реваскуляризация. В этой группе у всех пациентов послеоперационный период сопровождался выраженным нарушением лимфотического оттока в течение ближайшего послеоперационного периода. В отдаленном периоде признаков венозной недостаточности не отмечали.

Заключение. Во всех случаях была достигнута адекватная реваскуляризация. У повторно оперированных пациентов вмешательство не вызывает нарушения лимфотического оттока на всем протяжении наблюдений. У пациентов в стадии критической ишемии с гнойно-некротическими поражениями послеоперационные раны заживали вторичным натяжением с признаками лимфотической недостаточности в ближайшем послеоперационном периоде. Во всех исследуемых группах нарушений лимфотического оттока в отдаленном периоде не наблюдалось, что позволяет считать использование бедренной вены для реконструкций аорто-подвздошного сегмента у пациентов с высоким риском гнойно-септических осложнений эффективным и безопасным способом реваскуляризации.

Ключевые слова: бедренная вена, аорто-подвздошные реконструкции, искусственный протез сосудов, инфекция протеза, гнойно-септические осложнения

Objectives. To analyze the efficiency of the aorto-iliac segment reconstructions using the femoral vein in patients with high risk of infectious complications.

Methods. During the period of 2010 to 2011 we performed 10 reconstructions of the femoral vein aorto-iliac segment at Gomel regional vascular surgery department. 4 patients were operated on for the late complications of vascular prosthesis, 1 patient – for the suppuration of the artificial prosthesis and presence of the enteric-prosthetic fistula, 5 patients underwent initial reconstructions for the critical ischemia with purulent-necrotic lesions.

Results. The adequate revascularization was obtained in all patients operated on for late complications. Symptoms of venous insufficiency were not observed in this group. The patient operated on for suppuration of the artificial prosthesis and presence of the enteric-prosthetic fistula died on the 8th day. We achieved the adequate revascularization in patients with critical ischemia with purulent-necrotic changes as well. In this group the postoperative period was accompanied by the marked disturbance of the lymphatic outflow during the nearest postoperative period. There were no signs of venous insufficiency in the distant period.

Conclusions. The adequate revascularization was obtained in all cases. In repeatedly operated patients the intervention didn't cause the lymphatic outflow disturbances during the whole period of observation. In patients at the stage of the critical ischemia with purulent-necrotic lesions the postoperative wounds healed with the secondary tension with the signs of lymphatic-venous insufficiency in the nearest postoperative period. There were no disturbances of the lymphatic outflow in the distant period in all investigated groups and we may consider the use of the femoral vein to reconstruct the aorto-iliac segment in patients with high risk of purulent-necrotic complications to be effective and safe method of revascularization.

Keywords: femoral vein, aorto-iliac reconstructions, artificial vascular prosthesis, infection of prosthesis, purulent-septic complications

Novosti Khirurgii. 2012; Vol 20 (6): 35-40

Efficiency of autovenous reconstructions of aorto-iliac segment occlusive lesions in patients with high risk of purulent-necrotic complications

A.A. Lyzikov, J.W. Neilson, A.A. Pechenkin

Введение

Окклюзирующие поражения аорто-подвздошного сегмента, или синдром Лериша, составляют значительную часть артериальной патологии. Хирургическому лечению подлежат пациенты, находящиеся в суб- и декомпенсированных стадиях хронической артериальной недостаточности (III-IV стадии по Покровскому-Fontaine). Тактика и вид хирургического вмешательства в основном определяется состоянием дистального русла — при адекватном оттоке выполняется открытая реконструкция или рентгенэндоваскулярное вмешательство, а при несостоятельных периферических артериях вопрос решается либо в пользу попыток консервативного лечения, либо высокой ампутации.

Более сложной ситуация становится при наличии гнойно-некротических изменений различной выраженности — от ишемического некроза пальцев стопы до гангрены. Обусловлено это тем, что реконструкции аорто-бедренного сегмента в подавляющем большинстве выполняются с использованием искусственных протезов. Несмотря на значительный прогресс в области технологий их изготовления, чувствительность к инфекции все еще остается главным недостатком. Традиционное техническое решение при угрозе инфекции — использование аутоканей в виде большой подкожной вены — в данной ситуации невозможно в силу значительного несовпадения диаметров вены и подвздошных артерий.

В 1991 году G.P. Clagett et al. предложили использование бедренной вены для репротезирования по поводу нагноения аорто-бедренного искусственного протеза [1]. Данный способ обладает наилучшими результатами из всех путей хирургического лечения нагноений искусственных протезов, однако, по признанию автора, этому решению присущ ряд недостатков: высокая травматичность из-за необходимости изъятия венозного трансплантата большой длины и длительность операции более 9 часов, вызванная технической сложностью операции. По-видимому, этими обстоятельствами объясняется небольшой мировой опыт аорто-подвздошных реконструкций бедренной веной: максимальное количество — 41 операция (G.P. Clagett et al. [2]). Опубликованный опыт других центров, занимающихся этой проблемой, составляет от 12 до 17 операций

[3, 4, 5]. Остальные публикации носят характер описания случаев из практики и являются единичными [6].

Поэтому в большинстве случаев технически операбельным пациентам с гнойно-некротическими поражениями из-за боязни развития инфекционных осложнений со стороны искусственного протеза выполняют первичную высокую ампутацию. При этом попытки стентирования вместо открытой реконструкции не приводят к снижению частоты осложнений [7].

Проанализировав наш опыт лечения поздних осложнений со стороны искусственных протезов сосудов, мы пришли к выводу, что большинству пациентов (более 90%), первично были выполнены аорто-бедренные реконструкции эксплантатом по поводу критической ишемии с трофическими изменениями разной степени выраженности [8, 9], при этом у большинства пациентов при первичной госпитализации не было клинических и лабораторных признаков системного присутствия инфекции. Предположив, что причиной развития поздних осложнений со стороны искусственного протеза его инфицирование во время имплантации и определив спектр возможных возбудителей [10], мы провели ряд экспериментов на животных с моделированием субклинической и субкультуральной бактериемии [11]. В результате нами было установлено отсутствие непосредственной зависимости развития инфекционных осложнений от дозы инфицирующего агента. Это позволило нам считать, что применение искусственного протеза при наличии трофических нарушений кожных покровов любой степени выраженности сопровождается высоким риском развития инфекционных осложнений. Поэтому мы полагаем оправданным применение бедренной вены для первичной реконструкции аорто-бедренного сегмента при наличии у пациента гнойно-некротических изменений и для повторных операций по поводу осложнений со стороны ранее имплантированного протеза даже при отсутствии признаков его нагноения.

Эти направления разнородны — первая группа представляет собой, как правило, показания к срочному хирургическому вмешательству для спасения конечности, а вторая является плановой хирургической патологией — и предъявляют различные требования к качеству жизни в послеоперационном периоде. В случае критической ишемии и гангрены

первоочередной задачей является адекватность реваскуляризации, оцениваемой по устранению болей в покое, и отсутствию угрожающих конечности последствий нарушения венозного оттока после изъятия бедренной вены.

У большинства пациентов, обратившихся по поводу поздних осложнений ранее выполненных реконструкций, были ложные аневризмы анастомозов и кровообращение в конечностях было компенсировано или субкомпенсировано. Это обстоятельство предъявляло более высокие требования к последствиям забора глубокой вены и возможным нарушениям венозного оттока. У этих пациентов развитие выраженной хронической венозной недостаточности было бы нежелательным.

Таким образом, в нашем исследовании мы оценивали как полноту реваскуляризации (критерием служило исчезновение болей в покое и сохранение конечности), так и состояние венозного оттока.

Цель исследования: провести анализ эффективности реконструкций аорто-подвздошного сегмента с использованием бедренной вены у пациентов с высоким риском инфекционных осложнений.

Материал и методы

За период 2010-2012 гг. в отделении хирургии сосудов Гомельского областного клинического кардиологического диспансера было выполнено 10 реконструкций аорто-подвздошного сегмента с использованием бедренной аутовены. Все пациенты были мужчинами в возрасте $58,8 \pm 4,5$ года. Спектр патологии, послужившей поводом для обращения за медицинской помощью, отражен в таблице. Степень хронической артериальной недостаточности определяли по классификации А.В. Покровского.

Было выделено несколько групп пациентов. В первую группу вошли пациенты, обратившиеся по поводу поздних осложнений ранее выполненных аорто-бедренных рекон-

струкций эксплантатом. Вторую группу составили пациенты с критической ишемией нижних конечностей с гнойно-некротическими изменениями, которым было отказано в выполнении аорто-бедренных реконструкций с применением искусственного протеза и рекомендована ампутация на уровне бедра. Эти пациенты не подходили для стентирования пораженного сегмента из-за протяженности поражения артерии. В этой группе выполнялась первичная реконструкция бедренной вены. Один пациент был оперирован по поводу нагноения искусственного протеза, что соответствует классическим показанием для операции Clagett.

Мы используем термин «бедренная вена» вместо наиболее распространенного в публикациях на эту тему термина «поверхностная бедренная вена» как более соответствующий в настоящее время действующей анатомической терминологии PNA. При этом под бедренной веной мы подразумеваем участок от подколенной вены до слияния с глубокой веной бедра.

Перед операцией всем пациентам выполняли дуплексное ультразвуковое исследование с определением лодыжечно-плечевого индекса (ЛПИ) и ангиографию или мультиспиральную компьютерную томографию с контрастированием.

Статистический анализ данных исследования проведен с помощью прикладной компьютерной программы «STATISTICA 6,0». Данные представлены в формате, «среднее значение (M) \pm стандартное отклонение (SD)»

Результаты

Средний возраст пациентов, включенных в группу повторно оперированных по поводу поздних осложнений, составил $55,5 \pm 4,4$ года (M+SD). 80% из них находились в стадии субкомпенсации кровоснабжения нижних конечностей (ХАН 2а) и жалоб на выраженную перемежающуюся хромоту не предъявляли. Им были выполнены следующие оперативные

Таблица

Спектр патологии у пациентов, включенных в исследование

Диагноз при поступлении	ХАН	ЛПИ	Количество пациентов
Аррозивное кровотечение из дистального анастомоза на фоне ложной аневризмы этого анастомоза	2а	0,7	3
Поздний тромбоз бранши бифуркационного протеза	3	0,6	1
Кишечно-парапротезный свищ с формированием парапротезного абсцесса и ложной аневризмы дистального анастомоза	2а	0,8	1
Облитерирующий атеросклероз. Синдром Лериша. Оклюзия общей подвздошной артерии. Трофическая язва стопы и голени.	4	0,4-0,2	5

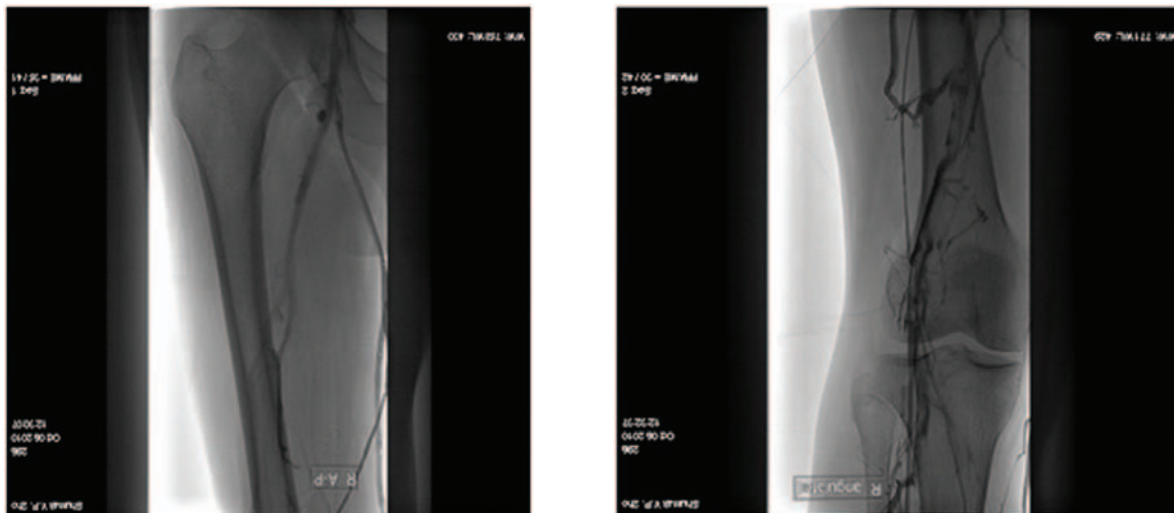


Рис. 1. Флебограмма бедра через 15 суток после изъятия бедренной вены. Виден анастомоз между подколенной веной и глубокой веной бедра в обход отсутствующей бедренной

вмешательства: в 1 случае выполнили удаление инфицированного протеза, ликвидацию кишечно-парапротезного свища с дренированием абсцесса и аорто-подвздошное репротезирование бедренной веной; в 4 случаях мы резецировали инфицированную ветвь протеза с репротезированием бедренной веной. Средняя длительность оперативного вмешательства в этой группе составила $5,5 \pm 1,9$ часа (M+SD).

Пациент, оперированный по поводу кишечно-парапротезного свища погиб на 8-е сутки из-за внезапного аррозивного кровотечения из проксимального анастомоза. Летальному исходу, вероятно, способствовало истощение пациента вследствие перенесенной за 6 месяцев до обращения экстирпации желудка.

В этой группе пациентов мы не наблюдали значительных осложнений со стороны нижней конечности после забора бедренной вены (рис. 1, 2). В 2 случаях (40%) к 3-5 суткам развился невыраженный отек голени (до +5 см в окружности), не требовавший лечения и разрешившийся в течение 2 месяцев после операции. В остальных случаях отека не было. У всех пациентов раны зажили первичным натяжением.

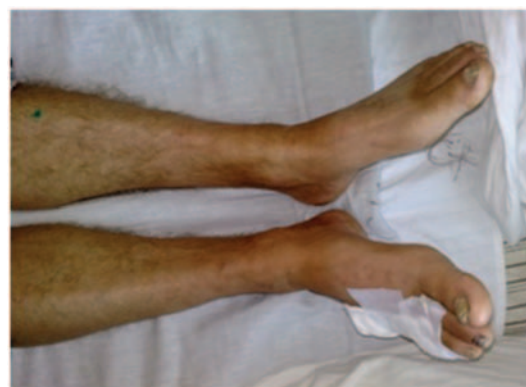В группе первично оперированных по поводу критической ишемии нижних конечностей с гнойно-некротическими поражениями пациентов средний возраст был $62 \pm 0,8$ года (M+SD).

Были выполнены следующие оперативные вмешательства: одностороннее аорто-бедренное шунтирование бедренной веной – в 1 случае, одностороннее подвздошно-бедренное шунтирование бедренной веной – 2 пациентам и в 2 случаях мы выполнили аорто-бедренное

бифуркационное шунтирование комбинированным протезом, состоящим из политетрафторэтиленового (ПТФЭ) кондуита и бедренной вены. Средняя длительность оперативного вмешательства в этой группе составила $4,3 \pm 1,3$ часа (M+SD).

Во всех случаях ко вторым суткам развивался стойкий выраженный лимфо-венозный отек бедра и голени (до +8 см в окружности) на стороне, где забирали бедренную вену. К 4-5 суткам во всех случаях появилась упорная лимфорея. У всех пациентов участок разреза на уровне паха на этой ноге заживал вторичным натяжением. Все остальные операционные раны зажили первично. Во всех случаях для реабилитации потребовалось значительное время (около 30 суток) с лечением в отделении хирургии сосудов и с последующим переводом в отделение гнойной хирургии. Внимания гнойных хирургов преимущественно требовали трофические язвы и лимфорея из разреза на ноге со стороны забора вены.

Рис. 2. Внешний вид голени на 3-и сутки после забора вены, отек отсутствует



Все пациенты отмечали исчезновение болей в покое, увеличение дистанции ходьбы сразу после операции и у всех отмечалась существенная активизация процесса заживления трофических язв (рис. 5). В одном случае через 3 месяца после операции у пациента развился сепсис с последующим тромбозом артерий голени и гангреной конечности, потребовавшей ампутации, несмотря на функционирование аутовенозного шунта. Таким образом, минимальная выживаемость шунта составила 3 месяца.

В настоящее время нами осмотрены 5 из оперированных пациентов в срок от 6 до 12 месяцев с момента операции. Мы не наблюдали объективных проявлений нарушения венозного оттока.

Обсуждение

В группе пациентов, оперированных по поводу поздних осложнений со стороны искусственного протеза, во всех случаях нам удалось добиться адекватной реваскуляризации. При этом мы не отмечали видимых нарушений венозного оттока со стороны конечности, с которой осуществляли изъятие бедренной вены. По всей видимости, это наблюдение можно объяснить отсутствием выраженного нарушения кровообращения в конечностях при поступлении.

Единственный погибший пациент, у которого был диагностирован кишечно-парапротезный свищ, соответствовал классическим показаниям к операции Clagett и имел явные признаки нагноения протеза и системного воспалительного ответа. Очевидно, тяжесть состояния привела к летальному исходу и продемонстрировала опасность хирургического лечения инфекции сосудистого протеза в стадии нагноения.

В группе пациентов, первично опериро-

ванных по поводу критической ишемии нижних конечностей с трофическими поражениями течение послеоперационного периода со стороны конечности, где забиралась вена, было более тяжелым, чем в первой группе, несмотря на потребовавшуюся меньшую длину венозного трансплантата и, соответственно, меньшую длину разреза на бедре. Причем осложнения были вызваны в большей степени нарушением лимфооттока, чем венозной недостаточностью.

По всей вероятности, причиной этих нарушений является наличие некротического очага как источника инфекции и выраженная ишемия нижней конечности (ХАН 4) до операции.

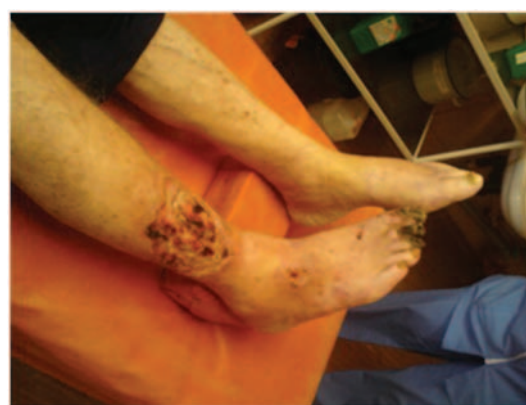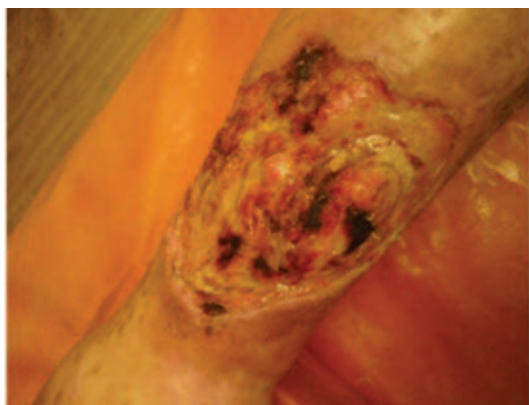
Однако во всех случаях нам удалось убрать проявления критической ишемии и избавиться от болей в покое, выиграв время для заживления трофических поражений. Несмотря на осложненное течение послеоперационного периода, во всех случаях мы не наблюдали нарушения функционирования венозных кондуитов.

Изъятие бедренной вены для реконструкции не приводит к выраженным нарушениям венозного оттока и развитию хронической венозной недостаточности.

Продолжительность оперативного вмешательства в первой группе составила $5,5 \pm 1,9$ (M+SD) часа против $4,3 \pm 1,3$ (M+SD) часа в группе первичных реконструкций. Операция сокращается за счет отсутствия необходимости разделения рубцов, которые, как правило, весьма интенсивно окружают искусственный протез. Выделение вены также является этапом, требующим времени из-за необходимости тщательного гемостаза и лигирования всех видимых лимфатических сосудов, т.к. их термокоагуляция не дает эффекта и способствует обильной лимфорее.

Аутовенозная реконструкция аорто-подвздошного сегмента по предложенным нами

Рис. 3. Трофическая язва голени. Слева – до операции, справа – на 6-е сутки после операции



показаниям технически проще и занимает меньше времени, чем повторная реконструкция при нагноении протеза, т.к. явный гнойный процесс, как правило, сопровождается клинической картиной системного воспалительного ответа, что существенно ограничивает возможности пациента в борьбе с операционной травмой.

Несмотря на необходимость в длительном лечении после операции, аутовенозная реконструкция аорто-подвздошного сегмента у пациентов с гнойно-некротическими нарушениями является менее рискованной с точки зрения поздних инфекционных осложнений, чем имплантация искусственного протеза и более выигрышной с точки зрения качества жизни, чем первичная высокая ампутация.

ЛИТЕРАТУРА

1. Creation of neoanatomic system from lower extremity deep and superficial veins / G. P. Clagett [et al.] // *Ann Surg.* – 1993. – Vol. 218, N 3. – P. 248–49.
2. Clagett G. P. Autogenous aortoiliac femoral reconstruction from superficial femoral-popliteal veins: feasibility and durability / G. P. Clagett, R. J. Valentine, R. Y. Hagino // *J Vasc Surg.* – 1997. – Vol. 25, N 2. – P. 255–56.
3. Nevelsteen A. Autogenous reconstruction of the lower extremity deep veins: an alternative treatment of prosthetic infection after reconstructive surgery of aortoiliac disease / A. Nevelsteen, H. Lacroix, R. Suy // *J Vasc Surg.* – 1995. – Vol. 22, N 2. – P. 129–34.
4. Cardozo M. A. Use of superficial femoral vein in the treatment of infected aortoiliac femoral prosthetic grafts / M. A. Cardozo, A. D. Frankini, T. P. Bonamigo // *Cardiovasc Surg.* – 2002. – Vol. 10, N 4. – P. 304–10.
5. Complex aortofemoral prosthetic infections – the role of autogenous superficial femoropopliteal vein reconstruction / L. L. Gorden [et al.] // *Arch. Surgery.* – 1999. – Vol. 134, N 6. – P. 615–20.
6. Аутовенозные реконструкции при инфекции аортобедеренных синтетических протезов / А. В. Троицкий [и др.] // *Кардиология и сердеч.-сосуд. хирургия.* – 2008. – № 4. – С. 46–51.
7. Comparison of endovascular and conventional vascular prostheses in an experimental infection model / R. E. Parsons [et al.] // *J Vasc Surg.* – 1996. – Vol. 24, N 6. – P. 920–25.
8. Лызиков А. А. Поздние осложнения аорто-подвздошных реконструкций / А. А. Лызиков // *Новости хирургии.* – 2010. – Т. 18, № 5. – С. 63–68.
9. Лызиков А. А. Гнойно-септические осложнения применения тканых искусственных сосудистых протезов при реконструкциях аорто-подвздошного сегмента у больных с критической ишемией нижних конечностей / А. А. Лызиков, А. А. Печенкин, Д. Н. Бонцевич // *Новости хирургии.* – 2007. – Т. 15, № 3. – С. 97–101.
10. Лызиков А. А. Микробный спектр при гнойно-трофических нарушениях у пациентов с патологией сосудов / А. А. Лызиков, В. А. Осипов // *Вестн. ВГМУ.* – 2011. – Т. 10, № 2. – С. 76–82.
11. Моделирование условий высокого риска инфекционных осложнений в эксперименте / А. А. Лызиков [и др.] // *Новости хирургии.* – 2011. – Т. 19, № 3. – С. 16–20.

Адрес для корреспонденции

230006, Республика Беларусь,
г. Гомель, ул. Ланге, д. 5
УО «Гомельский государственный
медицинский университет»,
кафедра хирургических болезней №3
с курсом сердечно-сосудистой хирургии,
тел. раб.: +375 232 49-17-54,
e-mail: lyzиков@mail.ru,
Лызиков Алексей Анатольевич

Сведения об авторах

Лызиков А.А., к.м.н., доцент кафедры хирургических болезней №3 с курсом сердечно-сосудистой хирургии УО «Гомельский государственный медицинский университет».

Нильсон Д.В., профессор Бейлорского универси-

тета, Техас, США.

Печенкин А.А., ассистент кафедры хирургических болезней №3 с курсом сердечно-сосудистой хирургии УО «Гомельский государственный медицинский университет».

Поступила 17.09.2012 г.