

С.В. ШКОДКИН ^{1,2}, М.И. КОГАН ³, С.В. ИВАНОВ ⁴,
Ю.Б. ИДАШКИН ², О.И. СТЕПЧЕНКО ²

УЛЬТРАЗВУКОВАЯ ОЦЕНКА ЭФФЕКТИВНОСТИ ЭКСПЕРИМЕНТАЛЬНОГО СТЕНТА В СРАВНЕНИИ С КОНВЕНЦИОНАЛЬНО ИСПОЛЬЗУЕМЫМИ

ФГБОУ ВПО «Белгородский государственный национальный исследовательский университет» ¹,
ОГБУЗ «Белгородская областная клиническая больница Святителя Иоасафа» ²,
ГБОУ ВПО «Ростовский государственный медицинский университет» ³,
ГБОУ ВПО «Курский государственный медицинский университет» ⁴,
Российская Федерация

Цель. Оценить сонографические изменения в стентированной почке в зависимости от используемого стента и сроков дренирования в эксперименте.

Материал и методы. Ультразвуковая анатомия стентированной почки изучена на кроликах-самцах породы «Серый великан». В основной группе исследования выполнена односторонняя имплантация экспериментального стента с наружным диаметром 3 Ch и длиной 4 см, изготовленного из никелид-титановой проволоки диаметром 100 мкм, защищенного оригинальным наноструктурным углерод-серебро-содержащим покрытием. Стенты изготовлены лабораториями НИУ БелГУ. В качестве контроля (n=10 животных) выполнена односторонняя имплантация стента “White-star standart” фирмы Urotech (Германия) аналогичного диаметра, длиной 8 см. В до- и послеоперационном периоде проводили ультразвуковое исследование почек на аппарате «Алока 3500» с использованием линейного датчика 8 МГц. Регистрировали морфометрические размеры и физиологию почечного кровотока.

Результаты. Ультразвуковая картина стентированной почки у животных контрольной группы характеризовалась прогрессированием ретенционных изменений в верхних мочевых путях. Причиной ретенционных изменений верхних мочевых путей явился пузырно-мочеточниковый рефлюкс и обструкция внутреннего стента. Нарушение оттока мочи из верхних мочевых путей у животных контрольной группы сопровождалось сонографическими признаками склеротических изменений в стентированной почке. В основной группе не отмечено статистически достоверных различий ультразвуковых морфометрических и гемодинамических показателей по сравнению с исходными и контрлатеральной почкой (p>0,05).

Заключение. Сегментарное дренирование верхних мочевых путей экспериментальным стентом не нарушало физиологии дренируемой почки и не приводило к развитию обструктивной уропатии.

Ключевые слова: мочеточниковый стент, рефлюкс, гидронефроз, пиелонефрит

Objectives. To estimate sonographic changes in the stented kidney depending on the type of stent used and the terms of the drainage in the experiment.

Methods. Ultrasound anatomy of the stented kidney was studied in male rabbits of Gray giant breed. In the main study group the unilateral experimental stent implantation with the external diameter of 3 Ch and length of 4 cm made of nickeltitanium wire 100 mm in diameter and protected with the original nanostructured coat containing carbon-silver was carried out. The stents were manufactured by the laboratories of the Research institute “Belgorod State National Research University”. As a control (n=10 animals), the unilateral implantation of “White-star standart” stent of the company Urotech (Germany) of the same diameter was performed. In the pre- and post-operative period the ultrasound of the kidneys using the apparatus “Aloka 3500” with the use of linear sensor of 8 Mhz was done. The morphometric size and physiology of renal blood flow were registered.

Results. Ultrasound picture of the stented kidney in the control group of animals was characterized by the progression of retention changes in the upper urinary tract. The cause of retention changes of the upper urinary tract was vesico-ureteral reflux and the obstruction of the internal stent. Disturbance of the urine outflow from the upper urinary tract in the control group of animals was accompanied by sonographic signs of sclerotic changes in the stented kidney. In the main group no statistically significant differences in ultrasonic morphometric parameters and renal blood flow were registered in comparison with the initial data and the contralateral kidney (p>0,05).

Conclusions. Segmental drainage of the upper urinary tract by experimental stent did not disturb physiology in the stented kidney and did not lead to the development of obstructive uropathy.

Keywords: ureteric stent, reflux, hydronephrosis, pyelonephritis

Novosti Khirurgii. 2012; Vol 20 (6): 20-26

Ultrasound estimation of the experimental stent efficacy in comparison with conventionally used ones

S.V. Shkodkin, M.I. Kogan, S.V. Ivanov, J.B. Idashkin, O.I. Stepchenko

Введение

В урологической практике с целью вос-

становления пассажа мочи из верхних мочевых путей рутинно используются наружное (нефростомия, пиелостомия) и внутреннее

(установка в мочеточник самоудерживающегося катетера-стента) дренирование [1, 2, 3, 4]. Последний способ, в виду имеющихся безусловных преимуществ, гораздо чаще используется практикующими урологами [5]. К числу достоинств стентирования мочеточника можно отнести:

- 1) простоту установки внутреннего стента — как эндоскопически, так и интраоперационно;
- 2) необязательность рентгенологического или ультразвукового контроля;
- 3) отсутствие наружного дренажа улучшает качество жизни и снижает риск дренажной нозокомиальной инфекции;
- 4) достаточную простоту эндоскопического удаления внутреннего стента.

Поэтому внутреннее дренирование с успехом используется и рекомендуется многими авторами после эндоурологических манипуляций (нефро- и уретеролитотрипсия, эндоуретеро- и пиелотомия) на верхних мочевых путях, при выполнении реконструктивно-пластических операций на мочеточнике и лоханочно-мочеточниковом сегменте, радикальной хирургии мышечно-инвазивного рака мочевого пузыря [1, 4, 6, 7].

В то же время имеются и слабые стороны данного способа восстановления пассажа мочи [8, 9, 10]. К общепризнанным недостаткам внутреннего дренирования относятся:

- 1) невозможность эндоскопической установки или удаления стентов в ряде случаев обструктивной патологии пузырно-уретрального (стриктуры, опухоли и камни уретры, доброкачественная гиперплазия и рак простаты, склероз и рак шейки мочевого пузыря) и пузырно-мочеточникового (стриктуры, камни, повреждение мочеточника);
- 2) миграция стента и неадекватное его позиционирование при установке без рентгенологического контроля;
- 3) обструкция стента воспалительным детритом, солями, сгустками крови вследствие анатомических ограничений по используемому диаметру и больших соотношений длина/диаметр;
- 4) ограниченные сроки внутреннего дренирования, что требует удаления или замены стента;
- 5) пузырно-мочеточниковый рефлюкс с развитием рефлюкс-нефропатии и восходящей инфекции.

К менее изученным осложнениям внутреннего дренирования следует отнести выявленные экспериментально нарушения моторики и микроциркуляции в стентированном

мочеточнике, склеротические изменения в его стенке даже на фоне непродолжительного дренирования [3, 8, 9, 10].

Цель. Оценить сонографические изменения в стентированной почке в зависимости от используемого стента и сроков дренирования в эксперименте.

Материал и методы

Ультразвуковая анатомия стентированной почки изучена на 20 кроликах-самцах породы «Серый великан» массой 4350 — 4580 граммов с соблюдением правил гуманного обращения с животными соответственно «Конвенции по защите позвоночных животных, используемых для экспериментальных и других научных целей», принятой Советом Европы (Strasbourg, Франция, 1986) и директивой совета 86/609/ЕЕС от 24.11.1986 «По согласованию законов, правил и административных распоряжений стран-участниц в отношении защиты животных, используемых в экспериментальных и научных целях». Перед началом эксперимента животных выдерживали на карантине в течение 7 суток в стандартных условиях вивария, за 4 часа до наркоза животных не кормили.

Основной группе исследования (n=10 животных) выполнена односторонняя имплантация экспериментального стента (патент РФ на полезную модель 112045 «Спиральный стент с памятью формы» от 04.04.2011) наружным диаметром 3 Ch и длиной 4 см, изготовленного из никелид-титановой проволоки диаметром 100 мкм, защищенного оригинальным наноструктурным углерод-серебросодержащим покрытием. Экспериментальные стенты изготовлены силами Научно-образовательного и инновационного центра «Наноструктурные материалы и нанотехнологии» НИУ БелГУ: научный руководитель центра — проф., д.ф.-м.н. Колобов Юрий Романович и Научно-исследовательской лаборатории ионно-плазменных технологий НИУ БелГУ: начальник — к.ф.-м.н. Колпаков Александр Яковлевич. В качестве контроля (n=10 животных) выполнена односторонняя имплантация стента «White-star standart» фирмы Urotech (Германия) аналогичного диаметра длиной 8 см.

Хирургические вмешательства выполнены под комбинированной анестезией (золетил 5 мг/кг и ксилазин 3 мг/кг внутривенно), премедикация — атропин 0,04 мг/кг внутримышечно. Проводили интраоперационную антибиотикопрофилактику — цефатоксим 50 мг/кг внутривенно. Из нижне-срединного лапаротомного доступа длиной 4-5 см выделя-

ли мочевого пузыря и правый мочеточник. Выполняли продольную цистотомию длиной 1 см на 0,5 см вентральнее места впадения мочеточника в мочевой пузырь. Правый мочеточник катетеризировали полужестким проводником 0,036'', по которому устанавливали стент. Цистотомическую рану ушивали наглухо непрерывным однорядным швом моносин (6-0). Визуализацию и стентирование мочеточника проводили при помощи хирургической лупы с 4-кратным увеличением. Лапаротомную рану ушивали без дренажа. Животных содержали в голоде в течение 6 часов.

В до- и послеоперационном периоде на 7-е, 14-е, 21-е, 30-е сутки проводили ультразвуковое исследование почек. Исследование выполнено на сканере «Аloka 3500» с использованием линейного датчика 8 МГц в условиях Научно-образовательного центра «Современные медицинские технологии в диагностике, лечении и профилактике социально-значимых заболеваний» НИУ БелГУ. Ультразвуковое исследование почек проводили в вентральном положении из поясничного или межреберного доступа. Регистрировали морфометрические размеры и объем почки (максимальные значения), толщину паренхимы, размер пирамидок (среднее четырех измерений), кортико-медулярное соотношение, наибольший передне-задний размер лоханки и диаметр чашечек (четыре измерения), диаметр проксимального отдела мочеточника. Физиологию почечного кровотока на различных уровнях (почечная, сегментарная, кортико-медулярная артерии) исследовали в совмещенном В+ЦДК+М – режиме, измеряли линейные систолическую и диастолическую скорости кровотока и вычисляли индекс резистентности сосудистой стенки. Сравнение средних величин проводили как с исходными значениями, так и со «здоровой» нестентированной контрлатеральной почкой.

Статистическая обработка полученных результатов проведена с использованием электронных таблиц Microsoft Excel 2003 на операционной платформе Windows XP. При анализе данных совокупности рассчитывались средние показатели (средняя арифметическая (\bar{x}_{cp}); медиана (Me); мода (Mo)), абсолютные показатели вариации (размах вариации (R); среднее линейное отклонение (d_{cp}); дисперсия (2); среднее квадратичное отклонение (σ); квантильное отклонение Гальтона ($Q=(Q_3-Q_1)/2$)) и относительные показатели вариации исследуемого признака (коэффициент осцилляции ($VR=R/\bar{x}_{cp}$); линейный коэффициент вариации ($Vd_{cp}=d_{cp}/\bar{x}_{cp}$); коэффициент вариации ($V=\sigma/\bar{x}_{cp}$); квантильный

показатель вариации $KQ=Q/Me$; коэффициент дифференциации $KV=(Q_3-Q_1)/(Q_3+Q_1)$). Оценка характера распределения производилась по тестам на нормальность. Исследуемые показатели имели нормальное распределение, приведены в их среднем значении со средней квадратичной ошибкой: $M\pm\sigma$. Для установления статистической достоверности различий в показателях основной и контрольной групп рассчитывали вероятность по распределению Стьюдента и Фишера. При вероятности меньшей 0,05 различия считали статистически достоверными.

Исследование выполнено в рамках государственного контракта № 14.740.11.0182 по теме: «Биомедицинское исследование изменений структур органов и тканей при имплантации стентов нового поколения».

Результаты и обсуждение

Ультразвуковая картина стентированной почки у животных контрольной группы характеризовалась прогрессирующим ретенционным изменением в верхних мочевых путях (таблица, рис. 1), чего не отмечено в наблюдениях основной группы ($p<0,001$). Причем, характерна выраженная прогрессия нарушений уродинамики верхних мочевых путей у животных контрольной группы с третьей недели наблюдения, что, вероятно, связано с обструкцией стента. Последняя к концу месяца наблюдения проявилась развитием гидронефроза со статистически достоверным увеличением объема почки и передне-заднего размера лоханки и истончением паренхимы у животных контрольной группы $10,34\pm 3,63$ см³, $9,2\pm 2,31$ мм и $2,1\pm 0,14$ мм соответственно, по сравнению с основной группой – $6,12\pm 1,72$ см³, $2,4\pm 0,87$ мм и $3,16\pm 0,12$ мм ($p<0,01$) (рис. 2,3). Причиной ранних ретенционных изменений стентированной почки животных контрольной группы, вероятнее всего, является пузырно-мочеточниковый рефлюкс. В основной группе не отмечено статистически достоверных различий ультразвуковых морфометрических показателей по сравнению с исходными (таблица, $p>0,05$).

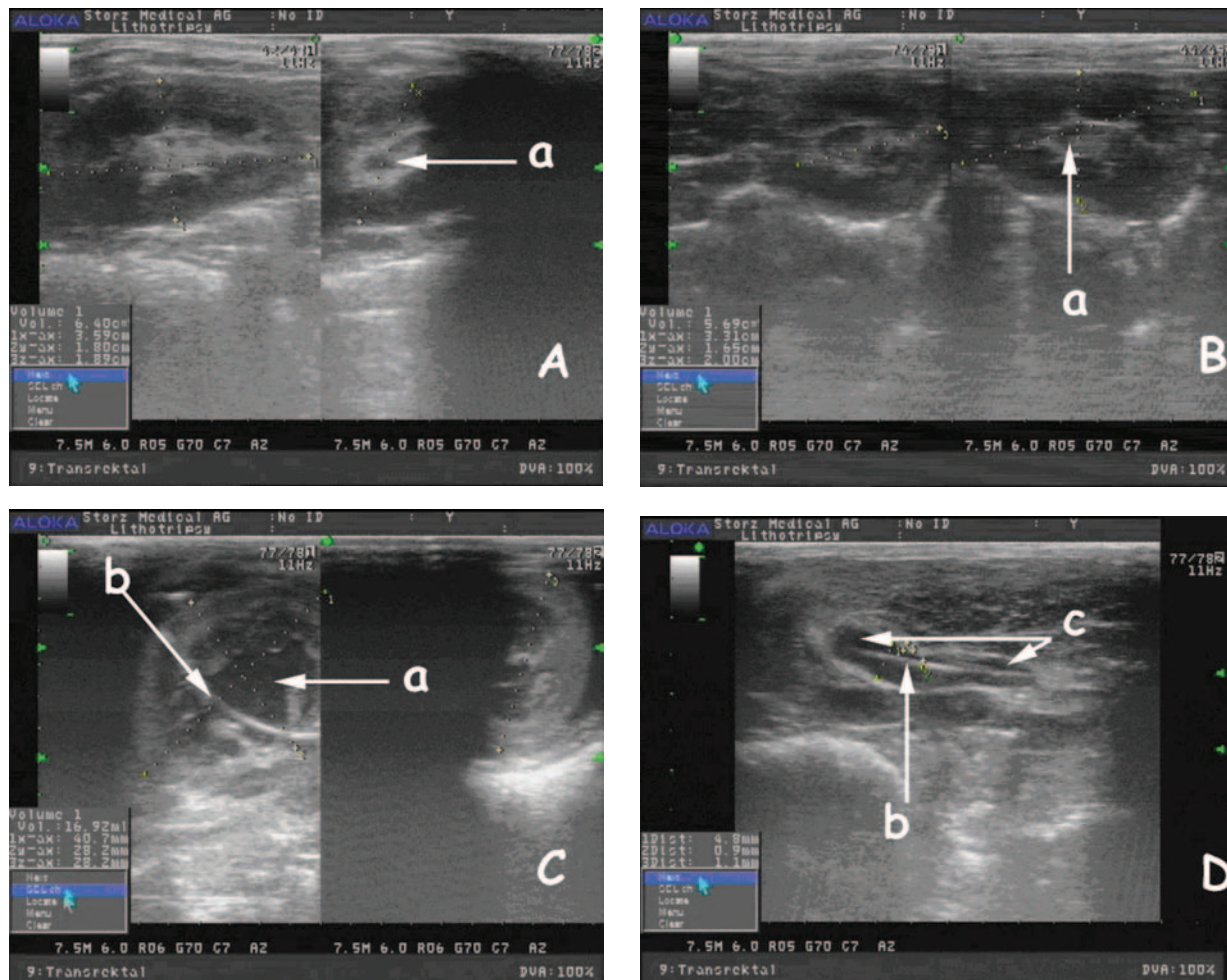
Сонографическая картина стентированных почек у животных контрольной группы со второй недели наблюдения включала усиление эхогенности паренхимы и нарушение кортико-медулярной дифференцировки. Данные изменения прогрессировали пропорционально срокам наблюдения. С третьей недели наблюдения у животных этой группы наряду с развитием ретенционных изменений отмечено уплощение и затруднение дифференцировки

Динамика ультразвуковой морфометрии и доплерографии в почках кролика на фоне стентирования (M±σ)

Показатели	Сроки	Исходные показатели	Сутки после имплантации стентов			
			7 сутки	14 сутки	21 сутки	30 сутки
Основная группа						
Объем почки, см ³		6,05±1,26	5,83±1,0,8	6,45±0,96	6,21±1,14	6,12±1,72
Толщина паренхимы, мм		3,12±0,21	3,22±0,16	3,14±0,21	3,19±0,17	3,16±0,12
Передне-задний размер лоханки, мм		2,21±0,34	1,89±0,41	2,11±0,29	2,13±0,25	2,4±0,87
Индекс резистентности (IR) на почечной артерии		0,4±0,08	0,37±0,05	0,42±0,11	0,41±0,07	0,39±0,04
IR на сегментарной артерии		0,41±0,08	0,37±0,05	0,39±0,06	0,39±0,05	0,36±0,06
IR на паренхиматозной артерии		0,38±0,05	0,34±0,03	0,35±0,07	0,35±0,04	0,33±0,04
Контрольная группа						
Объем почки, см ³		5,92±1,27	7,84±2,13	8,32±1,63	12,08±1,41*	10,34±3,63*
Толщина паренхимы, мм		3,02±0,15	2,81±0,25	2,72±0,17	2,28±0,12*	2,11±0,14*
Передне-задний размер лоханки, мм		2,13±0,28	4,29±0,87*	4,72±0,92*	8,34±1,76*	9,2±2,31*
Индекс резистентности (IR) на почечной артерии		0,39±0,04	0,41±0,07	0,5±0,09	0,68±0,12*	0,71±0,11*
IR на сегментарной артерии		0,36±0,06	0,43±0,08	0,45±0,05	0,62±0,15*	0,68±0,14*
IR на паренхиматозной артерии		0,31±0,04	0,42±0,09	0,46±0,8	0,69±0,09*	0,73±0,12*

Примечание: * – имеются статистически значимые различия в группах наблюдения (p<0,05).

Рис. 1. УЗИ почек. А – дооперационное исследование правой почки (а – просвет лоханки); В – основная группа 21 сутки послеоперационного периода (а – просвет лоханки); С, D – контрольная группа 21 сутки послеоперационного периода, гидронефротическая трансформация правой почки (а – просвет лоханки, б – проксимальный конец стента, с – просвет мочеточника)



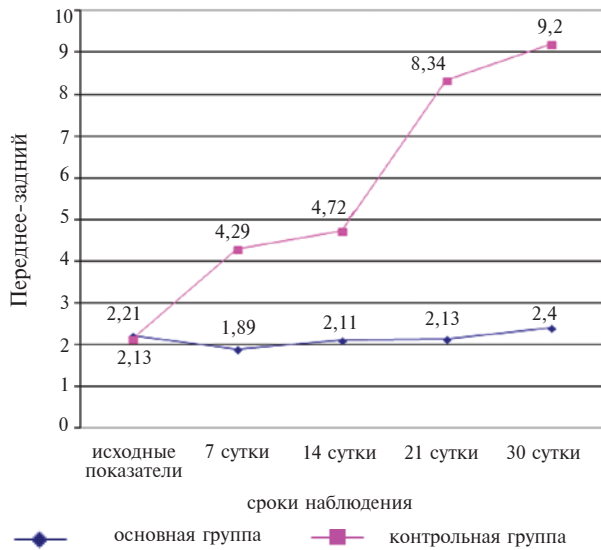


Рис. 2. Динамика ретенционных изменений лоханки

пирамидок. Нарастание экзогенности паренхимы стентированной почки животных контрольной группы к концу месяца наблюдения привело к снижению дифференцировки с паранефрием. Подобных изменений в стентированных почках основной группы не отмечено (рис. 1,4).

Изменений почечной гемодинамики у животных основной группы отмечено не было на всех сроках наблюдения. В основной группе к третьей неделе наблюдения индексы резистентности на почечной артерии составили $0,41 \pm 0,07$, на сегментарных артериях — $0,39 \pm 0,05$, на паренхиматозных — $0,35 \pm 0,04$.

Рис. 4. УЗИ-скоростные характеристики кровотока 21 сутки. Основная группа: А – почечная артерия; В – сегментарная артерия; С – дуговая артерия. Контрольная группа: D – почечная артерия; E – сегментарная артерия; F – дуговая артерия

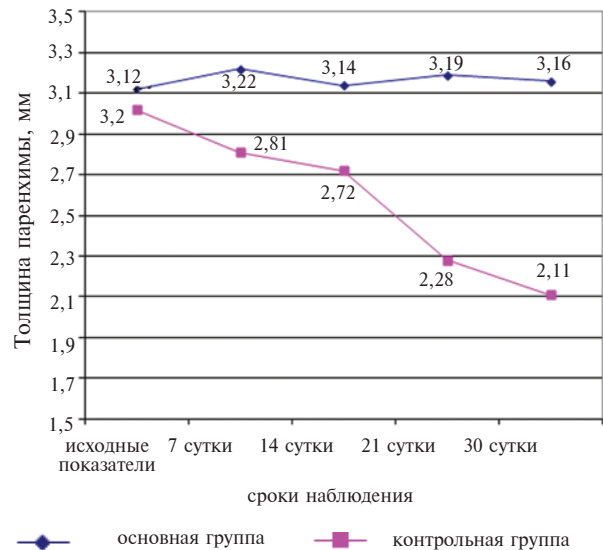
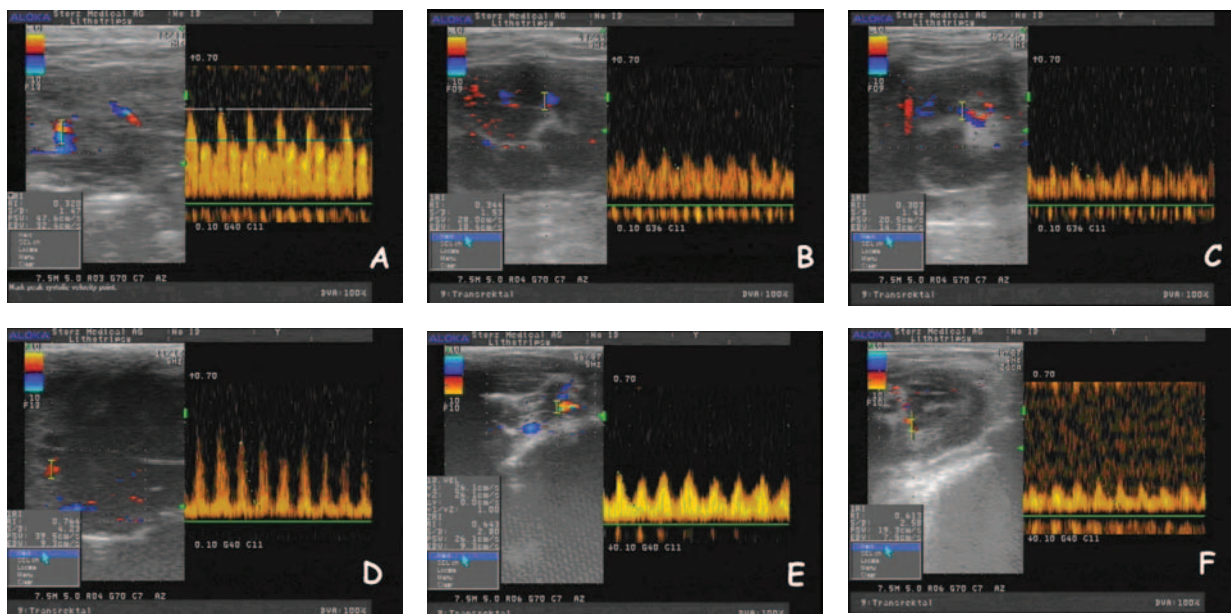


Рис. 3. Толщина паренхимы почки в зависимости от времени дренирования

В контрольной группе с третьей недели наблюдения отмечается статистически значимый рост индексов резистентности на почечных, сегментарных и паренхиматозных артериях: $0,68 \pm 0,12$, $0,62 \pm 0,15$, $0,69 \pm 0,09$ соответственно ($p < 0,01$) (рис. 4).

Ранние ретенционные изменения чашечно-лоханочной системы животных контрольной группы были выражены не значительно и проявлялись расширением главным образом лоханки и проксимального отдела мочеточника (таблица, рис. 2,3). В этой группе, на сроке наблюдения до двух недель отсутствуют статистически достоверные изменения ренального

кровотока и сохранена кортико-медуллярная дифференцировка, т.о., данная сонографическая картина, вероятнее всего, обусловлены пузырно-мочеточниковым рефлюксом по стенту. Ввиду технической трудности ультразвукового исследования из дорзального доступа (беспокойное поведение животного и необходимость глубокого наркоза), отсутствия данных о стандартизации емкости мочевого пузыря кролика и малой диагностической ценности в сравнении с ретроградной цистографией оценка ретенционных изменений в чашечно-лоханочной системе в зависимости от наполнения мочевого пузыря не проводилась. Однозначный количественный ответ на вопрос о наличии и выраженности пузырно-мочеточникового рефлюкса можно получить по результатам рентген цистометрического исследования.

С третьей недели в контрольной группе наблюдали более выраженную прогрессию ретенционных изменений, последние сопровождалась статистически достоверными нарушениями почечной гемодинамики и затруднением кортико-медуллярной дифференцировки. Подобные нарушения, вероятнее всего, вызваны обструкцией стента и развитием склеротических изменений паренхимы почки животных контрольной группы.

Несмотря на отсутствие клапанного механизма в экспериментальном стенте у животных основной группы не отмечено нарушений уродинамики верхних мочевых путей на протяжении всего периода наблюдения. Это говорит как об отсутствии пузырно-мочеточникового рефлюкса, так и обструкции стента. В первом случае преимущества экспериментального стента, вероятнее всего, обусловлены сегментарностью дренирования, т.е. сохранением перистальтики в проксимальном (не стентированном) сегменте мочеточника. Адекватная проходимость исследуемого стента по сравнению с полиуретановым связана как с меньшим соотношением длина/диаметр, так и по причине отсутствия сплошной стенки, что и проявилось соответствующей сонографической картиной на данных сроках наблюдения.

Выводы

1. Применение в эксперименте внутренних полиуретановых мочеточниковых стентов на сроках до двух недель сопровождается умеренными ретенционными изменениями верхних мочевых путей без статистически достоверных нарушений гемодинамики и истончения паренхимы почек, что может быть связано с пузырно-мочеточниковым рефлюксом. При

сегментарном дренировании в основной группе подобных изменений отмечено не было.

2. Дальнейшее прогрессирование ретенционных изменений в контрольной группе с развитием гидронефроза, вероятнее всего, вызвано обструкцией полиуретанового стента. Использование экспериментального стента не сопровождалось подобными морфометрическими изменениями в стентированной почке.

3. Со второй половины месяца после стентирования в контрольной группе отмечался рост индексов резистентности на артериях всех уровней, истончение паренхимы, увеличение объема почки и нарушение кортико-медуллярной дифференцировки, чего не зарегистрировано в основной группе наблюдения.

4. Требуется дальнейшее исследование дренажных свойств и биосовместимости экспериментального стента.

Конфликт интересов отсутствует.

ЛИТЕРАТУРА

1. Дорончук Д. Н. Выбор метода дренирования верхних мочевых путей при мочекаменной болезни / Д. Н. Дорончук, М. Ф. Трапезникова, В. В. Дутов // Урология. — 2010. — № 3. — С. 7–10.
2. Стентирование почек при уретерогидронефрозе у больных гиперплазией простаты больших размеров / Ю. Г. Аляев [и др.] // Андрология и генит. хирургия. — 2008. — № 3. — С. 43–44.
3. Auge V. K. Practice patterns of ureteral stenting after routine ureteroscopy stone surgery: A survey of practicing urologists / V. K. Auge, J. A. Sarvis, J. O. L'Esperance // J Endourol. — 2007. — Vol. 21, N 11. — P. 1287–91.
4. Outcomes of metallic stents for malignant ureteral obstruction / Z. G. Goldsmith [et al.] // J Endourol. — 2012. — Vol. 188, N 3. — P. 851–55.
5. Pilot study of ureteral movement in stented patients: First step in understanding dynamic ureteral anatomy to improve stent discomfort / B. H. Chew [et al.] // J Endourol. — 2007. — Vol. 21, N 9. — P. 1069–75.
6. Гулиев Б. Г. Паллиативное лечение обструкции мочеточников у онкологических больных / Б. Г. Гулиев // Вестн. Санкт-Петерб. гос. мед. акад. им. И.И. Мечникова. — 2006. — № 3. — С. 102–104.
7. Стриктуры мочеточников у больных раком шейки матки / Е. Г. Новикова [и др.] // Рос. онкол. журн. — 2009. — № 3. — С. 28–34.
8. Дорончук Д. Н. Оценка качества жизни больных мочекаменной болезнью в зависимости от метода дренирования верхних мочевыводящих путей / Д. Н. Дорончук, М. Ф. Трапезникова, В. В. Дутов // Урология. — 2010. — № 2. — С. 14–16.
9. Чепуров А. К. Влияние длительного дренирования верхних мочевых путей мочеточниковыми стентами на функциональные способности почки / А. К. Чепуров, С. С. Зенков, И. Э. Мамаев // Андрология и генитальная хирургия. — 2009. — № 2. — С. 172.

10. Чепуров А. К. Роль инфицирования верхних мочевых путей у больных с длительным дренированием мочеточниковыми стентами / А. К. Чепуров, С. С. Зенков, И. Э. Мамаев // Андрология и генит. хирургия. — 2009. — № 2. — С. 173.

Адрес для корреспонденции

308011, Российская Федерация,
г. Белгород, ул. Некрасова 8/9, корп. 8,
ФГФОРУ ВПО «Белгородский государственный
национальный исследовательский университет»,
кафедра хирургических болезней №2,
тел: +7 4722 50-46-07,
e-mail: shkodkin-s@mail.ru,
Шкодкин Сергей Валентинович

Сведения об авторах

Шкодкин С.В., к.м.н., доцент кафедры хирургических болезней №2 ФГФОРУ ВПО «Белгородский государственный национальный исследовательский университет», врач-уролог урологического отделения ОГБУЗ «Областная клиническая больница Святителя Иоасафа».

Коган М.И., д.м.н., профессор, заслуженный деятель науки РФ, заведующий кафедрой урологии и репродуктивного здоровья человека с курсом детской урологии-андрологии ФПК и ППС ГБОУ ВПО «Ростов-

ский государственный медицинский университет». Иванов С.В., д.м.н., профессор, заведующий кафедрой хирургических болезней №1 ГБОУ ВПО «Курский государственный медицинский университет».

Идашкин Ю.Б., врач-уролог урологического отделения ОГБУЗ «Областная клиническая больница Святителя Иоасафа».

Степченко О.И., врач ультразвуковой диагностики диагностического центра ОГБУЗ «Областная клиническая больница Святителя Иоасафа».

Поступила 27.09.2012 г.

ГЛУБОКОУВАЖАЕМЫЕ КОЛЛЕГИ!

**5-6 марта 2013 года,
в здании Правительства Москвы состоится
II НАУЧНО-ПРАКТИЧЕСКАЯ КОНФЕРЕНЦИЯ
«ФУНДАМЕНТАЛЬНАЯ И ПРАКТИЧЕСКАЯ УРОЛОГИЯ»**

В рамках научной программы будут обсуждаться наиболее актуальные вопросы современной урологии, возможности диагностики, лечения и профилактики с учетом достижений фундаментальной науки; представлены современные методы и их практическое применение с целью обеспечения высокотехнологичной медицинской помощи.

Срок подачи заявок до 1 февраля 2013 года.

Контакты: тел.: +7(916)123-92-07,

E-mail: lena@infomedfarmdialog.ru,

Дополнительная информация на сайте: <http://glavurolog.msk.ru>