

Я.А. МАРКОВА

## ВЫБОР СПОСОБА ГЕРНИОПЛАСТИКИ И ТАКТИКИ ПОСЛЕОПЕРАЦИОННОГО ВЕДЕНИЯ ПАЦИЕНТОВ С ВЕНТРАЛЬНЫМИ ГРЫЖАМИ

ГБОУ ВПО «Смоленская государственная медицинская академия»,  
Российская Федерация

**Цель.** Улучшить результаты лечения пациентов с вентральными грыжами путем индивидуализации лечебной тактики на основании ультразвукового исследования особенностей строения и кровоснабжения передней брюшной стенки.

**Материал и методы.** В исследование включено 107 пациентов, которым выполнялась пластика грыжевых ворот полипропиленовым сетчатым трансплантатом. Оперированные разделены на две группы. Основная группа – 50 человек, контрольная – 57. Тактика лечения пациентов контрольной группы была традиционной. В основной группе пациентам в дооперационном периоде дополнительно проводили ультразвуковое исследование передней брюшной стенки, результаты которого использовали для индивидуализации выбора вида оперативного вмешательства. В послеоперационном периоде использовался ультразвуковой мониторинг послеоперационной раны. Результаты хирургического лечения в основной и контрольной группах оценивались в раннем послеоперационном периоде, анализировался характер течения послеоперационного периода и количество развившихся осложнений.

**Результаты.** В основной группе послеоперационные осложнения развились у 5 (10%) пациентов: образование серомы выявлено в 3 (6%), инфильтрата в послеоперационной ране в 2 (4%) наблюдениях. В контрольной группе послеоперационные осложнения развились у 8 (14,04%) пациентов: нагноение послеоперационной раны у 1 (1,75%), свищ у 1 (1,75%), серома у 5 (8,8%), инфильтрат у 3 (5,3%) оперированных.

В 8 (16%) наблюдениях в основной группе по данным УЗ-исследования удалось своевременно выявить патологические изменения в зоне расположения трансплантата, что позволило спрогнозировать вероятное появление осложнений местного характера и провести эффективные консервативных мероприятия.

**Заключение.** Исследование подтвердило эффективность применения ультрасонографии в диагностике и лечении пациентов с вентральными грыжами. Ультразвуковые методы позволяют индивидуализировать выбор способа герниопластики, объективизировать контроль течения раневого процесса, прогнозировать развитие осложнений со стороны послеоперационной раны и проводить своевременную их коррекцию.

*Ключевые слова:* послеоперационная грыжа, герниопластика, ультрасонография

**Objectives.** To improve the treatment results of patients with ventral hernias by individualization of treatment tactics on the basis of ultrasonic investigation of the structure and blood supply specialties of the anterior abdominal wall.

**Methods.** The research included 107 subjects, who have been operated on (planned hernioplasty with polypropylene mesh). The operated were divided into two groups. The main group enumerated 50 patients, the control one – 57. Treatment tactics of the control group patients was conventional. Ultrasonic tomography of the abdominal wall was carried out additionally in the main group of patients in the preoperative period; its results were used to individualize the operative intervention choice. In the postoperative period ultrasonic monitoring of the postoperative wound was used. The results of surgical treatment in the main and control groups were assessed at the early postoperative period; the character of postoperative course was analyzed as well as the number of complications.

**Results.** Postoperative complications in the main group developed in 5 (10%) subjects: seroma formation – in 3 (6%) cases, postoperative wound infiltration – in 2 (4%) cases. Postoperative complications in the control group were revealed in 8 (14,04%) subjects. Postoperative wound infection was revealed in 1 (1,75%) case, fistula formation – 1 (1,75%) case, seroma formation – 5 (8,8%) subjects, postoperative wound infiltration – in 3 (5,3%) cases.

In 8 (16%) observations in the main group according to ultrasound investigation we managed to

reveal timely the pathological changes in the transplant zone; it permitted to foresee possibility of development of local complications and to perform effective conservative procedures.

**Conclusions.** The research has proved the efficacy of usage of ultrasonography in diagnostic and treatment of patients with ventral hernias. Ultrasonic methods permit to individualize the choice of hernioplasty method, to objectify the control of the wound process course, to foresee development of complications in the postoperative wound and to perform their timely correction.

*Keywords:* postoperative hernia, hernioplasty, ultrasonography

**Novosti Khirurgii. 2012; Vol 20 (5): 24-31**

**Choice of hernioplasty method and algorithm of postoperative treatment of patients with ventral hernias**

**Y.A. Markova**

### **Введение**

Одной из актуальных проблем как плановой, так и ургентной хирургии на сегодняшний день является лечение грыж передней брюшной стенки, которыми страдают около 5% мужчин и 2% женщин [1, 2]. По данным многих авторов, послеоперационные вентральные грыжи (ПОВГ) возникают у 5% пациентов после неосложненных лапаротомий и у 10% после нагноительных процессов в послеоперационных ранах [1, 2, 3]. Чаще всего ПОВГ возникают после гинекологических вмешательств (от 26 до 50 %), операций на желчевыводящих путях (от 20 до 30 %), по поводу заболеваний желудка и двенадцатиперстной кишки (12%), аппендэктомий (от 6 до 14%), ранений живота (9%) [1, 2, 4, 5, 6]. Количество пациентов с данной патологией имеет постоянную тенденцию к абсолютному и относительному росту, чему способствует увеличение продолжительности жизни населения и ежегодное увеличение числа операций на органах брюшной полости [3, 4, 7].

По данным отечественных и зарубежных специалистов, рецидивы грыж составляют от 1 до 33% [1, 7, 8, 9, 10]. При использовании традиционных методик пластики грыжевых дефектов собственными тканями с созданием дубликатуры число рецидивов грыж достигает 60% [4, 7, 9]. По данным американских авторов, количество рецидивов при использовании аутопластических методов лечения послеоперационных вентральных грыж достигает 25-49% [8, 9, 10]. Повторные восстановительные операции в отдаленные сроки сопровождаются более высокой частотой рецидивирования от 44% до 69% [1, 4, 6, 7, 8, 9].

В последнее время многими специалистами все чаще высказывается мнение, что для обеспечения оптимальных результатов хирургического лечения пациентов с различными деформациями передней брюшной стенки и профилактики послеоперационных осложнений необходимо учитывать не только общее состояние, но и анатомо-функциональные

особенности передней брюшной стенки в зоне предполагаемого вмешательства. Однако оценка индивидуальных особенностей строения и функционирования элементов поверхностных тканей передней брюшной стенки (соединительнотканых образований, мышечно-апоневротического каркаса, кровеносной и лимфатической системы и др.) бывает достаточно трудной из-за отсутствия четких диагностических критериев. Анализ литературы по проблеме хирургического лечения грыж передней брюшной стенки показывает, что вопросы индивидуальной оценки состояния различных ее компонентов и выбора рационального способа герниопластики на основе диагностических и топографо-анатомических данных недостаточно разработаны и нуждаются в дальнейшем изучении.

**Цель** исследования: улучшить результаты лечения пациентов с вентральными грыжами путем индивидуализации лечебной тактики на основании ультразвукового исследования особенностей строения и кровоснабжения передней брюшной стенки.

### **Материал и методы**

В настоящее исследование включены пациенты, которым в клинике факультетской хирургии ГБОУ ВПО «Смоленская государственная медицинская академия» за период с 2006 по май 2011 г. выполнялась пластика грыжевых ворот полипропиленовым сетчатым трансплантатом в плановом порядке – 107 человек. Возраст варьировал от 34 до 84 лет, средний возраст – 40,5 лет. В работе использовали классификацию J.P. Chevrel и A.M. Rath (SWR classification, 2000 г.). Включенные в исследование пациенты были разделены на две группы. Основную группу составили 50, контрольную – 57 человек.

Возраст пациентов контрольной группы варьировал от 34 до 84 лет, средний возраст – 59 лет. В возрастную группу – 51-70 лет вошли 33 (57,9%) пациента. Женщин было 42 (73,7%), мужчин – 15 (26,3%).

По классификации Chevrel-Rath пациенты распределились следующим образом. По локализации: срединные грыжи отмечены у 55 (96,5%), боковой локализации у 2 (3,5%) пациентов соответственно. По ширине грыжевых ворот: W1 – 22 (38,6%), W2 – 26 (45,6%), W3 – 7 (12,3%), W4 – 2 (3,5%) случая, W5 – наблюдений не было. Рецидивный характер грыжи отмечен у 8 (14%) человек: R1 у 3, R2 у 4, R5 у 1 пациента соответственно. Все рецидивы ПОВГ развились после различных вариантов пластики местными тканями.

Сопутствующая патология выявлена у 43 (75,4%) пациентов, у 27 (62,8%) обследованных выявлено 2 и более сопутствующих заболеваний. Артериальной гипертензией страдали 19 (44,2%) человек, ишемической болезнью сердца – 24 (55,8%), бронхиальной астмой и хроническим бронхитом – 2 (4,7%), язвенной болезнью желудка и двенадцатиперстной кишки – 3 (5,3%), желчнокаменной болезнью – 2 (4,7%), сахарным диабетом – 5 (11,6%), ожирением – 14 (32,6%).

Длительность грыженосительства составила от полугода до 16 лет. Сроки возникновения грыжевого выпячивания с момента первой операции варьировали: в первые 6 месяцев после операции грыжа появилась у 16 (28,1%) пациентов, через 6 месяцев – 1 год у 27 (47,4%), от года до 2-х лет у 11 (19,3%), свыше 2 лет у 3 (5,2%) обследованных соответственно.

Предшествующие возникновению ПОВГ операции были сделаны из ниже-срединного доступа у 20 (35,2%) пациентов: после аппендэктомии у 6 (10,5%), после гинекологических операций у 14 (24,6%) соответственно. Оперативные вмешательства верхне-срединным доступом проведены в 24 (42,1%) наблюдениях: по поводу панкреонекроза у 1 (1,8%), ушивание прободной язвы желудка и двенадцатиперстной кишки у 9 (15,8%), холецистэктомии у 14 (24,6%) пациентов соответственно. Рецидивные пупочные грыжи были выявлены у 5 (8,8%) пациентов, другие причины – у 8 (14%) человек.

Возраст пациентов основной группы варьировал от 34 до 78 лет, средний возраст составил 56 лет. В возрастную группу – 51-70 лет вошел 31 (62%) человек. Женщин было 41 (82%), мужчин – 9 (18%).

По классификации Chevrel-Rath пациенты распределились следующим образом. По локализации срединные грыжи имели место в 49 (98%) наблюдениях, боковой локализации у 1 (2%) пациента. По ширине грыжевых ворот: W1 – 19 (38%), W2 – 24 (48%), W3 – 5 (10%), W4 – 2 (4%) случая, W5 – наблюдений

не было. Рецидивный характер грыжи отмечен у 6 (12%) человек: R1 – у 3, R2 – у 2, R4 – у 1 пациента соответственно. Все рецидивы ПОВГ возникли после различных вариантов пластики местными тканями.

Сопутствующая патология имела место у 37 (74%) обследованных, у 22 пациентов выявлено 2 и более сопутствующих заболеваний. Артериальной гипертензией страдали 13 (26%) человек, ишемической болезнью сердца – 16 (32%), бронхиальной астмой и хроническим бронхитом – 3 (6%), язвенной болезнью желудка и двенадцатиперстной кишки – 3 (6%), желчнокаменной болезнью – 4 (8%), сахарным диабетом – 3 (6%), ожирением – 8 (16%).

Длительность грыженосительства составила от полугода до 13 лет. Сроки образования грыжевого выпячивания с момента первой операции варьировали: в первые 6 месяцев после операции грыжа возникла у 13 (26%) пациентов, через 6 месяцев – 1 год у 22 (44%), от года до 2-х лет у 11 (22%), свыше 2 лет у 4 (8%) обследованных соответственно.

Предшествующие возникновению ПОВГ операции произведены из ниже-срединного доступа у 19 (38%) пациентов: ранее были выполнены аппендэктомии у 5 (10%), гинекологические операции – у 14 (28%) человек соответственно. Оперативные вмешательства верхне-срединным доступом исполнены в 21 (42%) наблюдениях: по поводу панкреонекроза у 3 (6%), ушивание прободной язвы желудка и двенадцатиперстной кишки у 7 (14%), холецистэктомии у 11 (22%) пациентов соответственно. Рецидивные пупочные грыжи были выявлены у 4 (8%) пациентов, другие причины – у 6 (12%) обследованных.

Как видно из представленных данных, пациенты основной и контрольной групп не имели различий по полу, возрасту, размерам грыжевого выпячивания, сопутствующей патологии и характеру ранее проводимого оперативного вмешательства.

Ультразвуковое исследование (УЗ) мягких тканей и органов брюшной полости, доплерографию сосудов передней брюшной стенки выполняли с использованием аппарата Hitachi-525 (Япония), ультразвукового датчика 12,0 МГц.

Исследование выполняли в серошкальном режиме и цветовом доплеровском картировании (триплексный режим). Проводилась оценка состояния сосудов передней брюшной стенки. Определялись следующие показатели: линейная скорость кровотока  $V_{max}$ , индекс резистентности  $R_i$ , пульсативный индекс  $P_i$ .

На первом этапе УЗИ передней брюшной

стенки выполнено у 25 лиц молодого возраста с неизменной передней брюшной стенкой. Возраст испытуемых варьировал от 20 до 24 лет. Средний возраст составил  $22 \pm 2$  года. Мужчин было 8 (32%), женщин 17 (78%). Исследование у молодых лиц проводили с целью уточнения локализации стандартных точек и разработки алгоритма проведения УЗИ тканей и сосудистого русла передней брюшной стенки, а также для получения средних показателей гемодинамики для последующей ее оценки у пациентов с ПОВГ. Полученные показатели были условно приняты за норму.

Ультразвуковое исследование выполнено также у всех 50 пациентов основной группы в до- и послеоперационном периодах.

Тактика лечения пациентов контрольной группы была традиционной, выбор объема оперативного лечения основывался только на данных клинического исследования и приоритетах оперирующих хирургов. Выполнены следующие виды герниопластики: sub-lay – 44 (77,2%) клинических наблюдения, on-lay – 8 (14%), in-lay – 5 (8,8%) случаев.

В основной группе всем пациентам в дооперационном периоде дополнительно проводили ультразвуковое исследование передней брюшной стенки, результаты которого использовали для индивидуализации выбора вида оперативного вмешательства. У них в послеоперационном периоде использовался ультразвуковой мониторинг послеоперационной раны, являвшийся основанием для коррекции послеоперационного лечения.

Результаты хирургического лечения в ос-

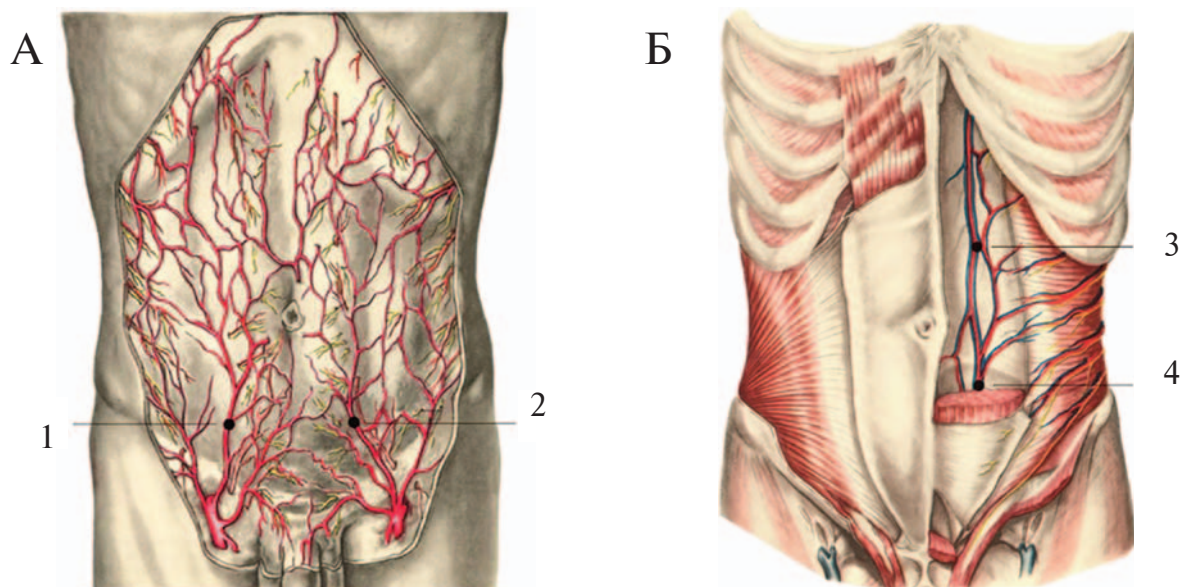
новной и контрольной группах оценивались в раннем послеоперационном периоде. Анализировался характер течения послеоперационного периода и количество развившихся осложнений.

## Результаты и обсуждение

На основании полученных результатов выделены 6 стандартных точек для проведения ультразвуковой доплерографии, соответствующие 6 основным артериям, кровоснабжающим переднюю брюшную стенку (рис. 1, 2). Выбор точек обусловлен анатомическим расположением основных сосудов, осуществляющих кровоснабжение передней брюшной стенки: 1 – a. epigastrica superficialis dex.; 2 – a. epigastrica inferior dex.; 3 – a. epigastrica superior dex.; 4 – a. epigastrica superior sin.; 5 – a. epigastrica inferior sin., 6 – epigastrica superficialis sin.

На основании проведенных исследований нами предложен способ оценки кровотока в артериях передней брюшной стенки [12]. Суть его заключается в следующем. В режиме цветового доплеровского картирования (ЦДК) кровоток исследуют в интересующей артерии, устанавливая датчик в точку, соответствующую анатомической локализации магистрального ствола артерии (рис. 2). В режиме ЦДК определяют локализацию артерии, в режиме импульсной доплерометрии (ИДМ) определяют количественные показатели кровотока:  $V_{max}$ ,  $R_i$ ,  $P_i$ . После чего интерпретируют полученные результаты, и если один из гемодинамических показателей выходит за пределы

**Рис. 1.** Артерии передней стенки живота [11]. А – поверхностная сосудистая система; Б – глубокая сосудистая система. 1 – a. epigastrica superficialis dex., 2 – epigastrica superficialis sin., 3 – a. epigastrica superior sin., 4 – a. epigastrica inferior sin.



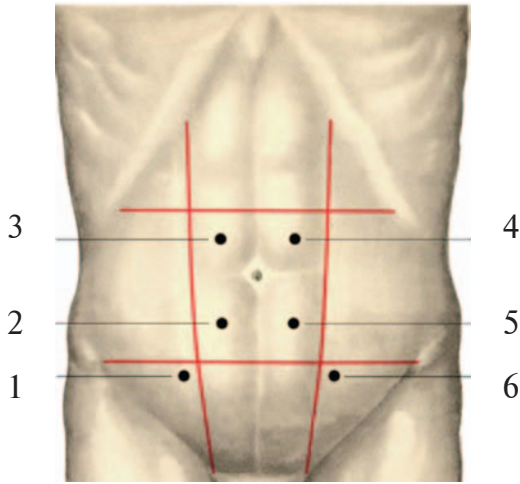


Рис. 2. Стандартные точки проведения УЗ-исследования артерий передней стенки живота. 1 – *a. epigastrica superficialis dex.*, 2 – *a. epigastrica inferior dex.*, 3 – *a. epigastrica superior dex.*, 4 – *a. epigastrica superior sin.*, 5 – *a. epigastrica inferior sin.*, 6 – *epigastrica superficialis sin.*

определенных диапазонов в сторону уменьшения или увеличения, то интерпретацию проводят по наименьшему значению (табл. 1).

В зависимости от интересующей области передней брюшной стенки кровотоков определяют в одной или нескольких артериях. Под компенсированным кровотоком понимают такое кровоснабжение передней брюшной стенки, которое даже в изменившихся послеоперационных условиях способно обеспечить необходимые потребности мягких тканей. Субкомпенсированный кровоток предполагает уже напряжение компенсаторных систем, однако есть еще резерв для обеспечения адекватного кровоснабжения мягких тканей. Декомпенсированный кровоток – крайняя степень напряжения компенсаторных систем, кровоснабжение мягких тканей неадекватное, малейшее ухудшение послеоперационных условий может вызвать ишемические нарушения. По нашему мнению, данный способ можно использовать для прогнозирования послеоперационного течения после герниопластики.

Выявленные нами возможности прогнозирования состояния передней брюшной стенки в послеоперационном периоде легли в основу разработки способа выбора метода пластики

послеоперационных и рецидивных вентральных грыж по данным доплерографии [13]. Он базируется на интегральной оценке состояния как непосредственно передней брюшной стенки, так и характера нарушения ее кровоснабжения.

Технология метода заключается в следующем. При использовании В-режима проводится осмотр грыжевого выпячивания, его содержимого, измеряется ширина грыжевых ворот.

В режиме ЦДК кровотоки исследуются в поверхностных (*aa. epigastricae superficiales dex. et sin.*) и глубоких (*aa. epigastricae superior, inferior, dex. et sin.*) артериях в 6 точках. Используя режим ИДМ измеряют  $V_{max}$ ,  $R_i$ ,  $P_i$  во всех артериях. Последовательность измерения в точках не имеет значения. Для удобства оценки полученных данных используется балльная оценка.

Ширина грыжевых ворот интерпретируется следующим образом: до 5 см – 1 балл; в пределах 5-10 см – 2 балла; 11-15 см – 3 балла, 16-20 см – 4 балла; 21 см и более – 5 баллов. Следует отметить, что предложенный принцип определения баллов основан на классификации вентральных грыж Chevrel-Rath.

Градации гемодинамических показателей проводится по следующей схеме:

Тип кровотока компенсированный ( $V_{max} \geq 8,00$ ,  $P_i \geq 1,50$ ,  $R_i \geq 0,80$ ) – 1 балл;

Тип кровотока субкомпенсированный ( $V_{max} = 6,00-7,99$ ,  $P_i 1,30-1,49$ ,  $R_i 0,60-0,79$ ) – 2 балла;

Тип кровотока декомпенсированный ( $V_{max} < 6,00$ ,  $P_i < 1,30$ ,  $R_i < 0,60$ ) – 3 балла.

В случае если один из показателей выходит за пределы указанных диапазонов, то баллы определяют по наибольшему значению.

В завершении суммируется все количество баллов, полученных при оценке ширины грыжевых ворот и кровотока в каждой из 6 точек. Полученный показатель можно использовать в качестве критерия выбора варианта герниопластики.

Мы герниопластику sub-lay выполняли при минимальной и средней ширине грыжевых ворот и компенсированном типе кровотока (общая сумма до 12 баллов). При этом анатомическая целостность передней брюшной

Таблица 1

Оценка кровотока в артериях передней брюшной стенки

Vmax	Показатели		Тип кровотока
	Pi	Ri	
$\geq 8,00$	$\geq 1,50$	$\geq 0,80$	компенсированный
6,00-7,99	1,30-1,49	0,60-0,79	субкомпенсированный
$< 6,00$	$< 1,30$	$< 0,60$	декомпенсированный

стенки восстанавливалась полностью. Имплантат использовался как манжета. Апоневроз ушивался над трансплантатом. При этом варианте, несмотря на натяжение тканей, он перераспределяет часть нагрузки и разгружает линию швов первичной аутопластики (иммобилизирующая функция имплантата). По сути, имплантат дублирует, армирует ткани, мышцы брюшной стенки приобретают точку опоры, и в дальнейшем происходит полное восстановление физиологии брюшной стенки.

Комбинированную герниопластику sub-lay выполняли при средней ширине грыжевых ворот и субкомпенсированном типе кровотока (общая сумма баллов от 12 до 17). При этом анатомическая целостность брюшной стенки восстанавливалась частично. При пластике использовалась рубцовая ткань и элементы грыжевого мешка. Апоневроз над трансплантатом ушивался частично. В этом случае имплантат укрепляет неполноценные ткани, армирует их, как «манжета-заплата», часть мышц приобретает точку опоры и возможно их восстановление.

Герниопластику “in-lay” выполняли при средней и большой величине грыжевых ворот и декомпенсированном типе кровотока (общая сумма баллов 18 и более). При таком варианте анатомическая целостность брюшной стенки не восстанавливается. Апоневроз над трансплантатом не ушивается. Имплантат используется, как «вставка» в грыжевые ворота. Соответственно мышцы брюшной стенки не приобретают опоры, дистрофические явления в дальнейшем в них прогрессируют. В то же время пластика оставляет неизменным объем и давление в брюшной полости.

Используя разработанный способ, в основной группе выбраны и выполнены следующие виды герниопластики: sub-lay использована у 36 (72%) пациентов, комбинированная методика выполнена у 11 (22%) человек (“sub-lay” с частичным ушиванием грыжевых ворот), грыжевые ворота не ушивались (“in-lay”) в 3 (6%) случаях.

В послеоперационном периоде постельный режим соблюдался в течение первых суток, затем проводили активизацию пациентов, что позволило избежать бронхолегочных осложнений у лиц с отягощенным анамнезом. В целях профилактики гнойно-инфекционных послеоперационных осложнений проводилась антибиотикотерапия и при необходимости – коррекция сопутствующей патологии. В раннем послеоперационном периоде пациентам рекомендовали умеренную компрессию живота эластическим бандажом с целью уменьшения свободного пространства и отделяемого в подкожной клетчатке. Дренажи удаляли при количестве отделяемого менее 50 мл (на 3-5 сутки).

Исследования, проведенные в послеоперационном периоде, позволили предложить способ выбора тактики послеоперационного лечения после герниопластики сетчатым трансплантатом [14].

Суть предложенного способа заключается в следующем. На 5-7 сутки послеоперационного периода при ультразвуковом исследовании передней брюшной стенки в триплексном режиме измеряется ширина гипозоногенной зоны в области герниопластики и оценивается состояние кровотока в поверхностных и глубоких артериях передней брюшной стенки, по выше описанной методике. Исследование проводится в 6 точках, определяются гемодинамические показатели – Vmax, Ri, Pi. Выбор сроков обследования обусловлен тем, что к этому времени пациенты обычно активно ходят, уменьшается отек (как следствие операционной травмы), адаптируются края раны и кровоток к новому анатомо-функциональному состоянию передней брюшной стенки, начинает формироваться рубец.

Бальная оценка результатов проводится следующим образом (таблицы 2, 3).

Если один из гемодинамических показателей выходит за пределы указанных значений, то определение баллов проводится по наибольшему значению. В заключении прово-

Таблица 2

**Оценка ширины гипозоногенной зоны послеоперационной раны**

Ширина гипозоногенной зоны, см	≤ 1,0	1,1-2,0	2,1-3,0	3,1-4,0	≥ 4,1
Баллы	1	2	3	4	5

Таблица 3

**Оценка состояния кровотока в артериях передней брюшной стенки**

Vmax	Показатели		Баллы
	Pi	Ri	
≥8,00	≥1,50	≥0,80	1
6,00-7,90	1,30-1,49	0,60-0,79	2
<6,00	<1,30	<0,60	3

дится суммирование баллов, соответствующее ширине гипоехогенной зоны и кровотоку в каждой из 6 точек.

На основании полученных показателей можно прогнозировать течение раневого процесса и избирать тактику лечения. При сумме баллов от 15 до 18, можно предположить о развитии воспалительных явлений в послеоперационной ране, которые могут быть купированы местными консервативными мероприятиями. Если сумма равна или превышает 19 баллов, лечебные мероприятия должны быть более активными, включать антибактериальную терапию, УЗ-мониторинг с целью своевременного выявления и при необходимости пунктирования жидкостного образования.

### Результаты хирургического лечения

Сравнительная оценка количества послеоперационных осложнений, развившихся у пациентов основной и контрольной групп, представлена в таблице 4.

Как видно из данных, представленных в таблице, в основной группе послеоперационные осложнения развились у 5 (10%) пациентов: образование серомы выявлено в 3 (6%) наблюдениях, инфильтрата послеоперационной раны в 2 (4%) соответственно. В контрольной группе послеоперационные осложнения наблюдались у 8 (14,04%) пациентов. Нагноение послеоперационной раны выявлено у 1 (1,75%), свищ у 1 (1,75%), серома у 5 (8,8%), инфильтрат у 3 (5,3%) пациентов.

Наиболее частым раневым осложнением в обеих группах являлось возникновение сером. Объясняется это выполнением обширной диссекции тканей в большинстве случаев и сопряжением сетчатого протеза с подкожной жировой клетчаткой. В то же время следует отметить, что серома достаточно легко диагностируется при использовании ультразвукового исследования и неплохо поддается лечению. Пункции жидкостного компонента под контролем УЗИ с назначением антибактериальной терапии выполнялись 3 (6%) пациентам в

основной группе и 5 (8,8%) в контрольной. У всех удалось добиться постепенного уменьшения объема жидкости, раны зажили первичным натяжением. Во всех случаях нам удалось справиться с данным осложнением без каких-либо серьезных последствий для пациентов.

Инфильтрат послеоперационной раны выявил в 2 (4%) наблюдениях в основной группе и у 3 (5,3%) пациентов в контрольной группе. Всем пациентам с инфильтратом послеоперационной раны проводилась антибиотикотерапия, перевязки с применением полуспиртовых повязок и динамическое наблюдение с использованием УЗИ. Проводимая консервативная терапия сопровождалась положительным эффектом, инфильтраты уменьшались в размерах до полного исчезновения.

В 8 (16%) наблюдениях в основной группе, по данным УЗ-исследования, визуализировался отек мягких тканей места расположения трансплантата и субкомпенсированный характер кровотока, что позволило спрогнозировать вероятное появление осложнений местного характера. Мы считаем, что своевременное проведение консервативных мероприятий у этой категории пациентов предотвратило возможное возникновение раневых осложнений.

Нагноения послеоперационной раны в основной группе не наблюдалось. В контрольной группе данное осложнение наблюдалось у 1 (1,75%) пациента, а в 1 (1,75%) наблюдении развился свищ между местом расположения трансплантата и кожей. В первом случае выполнена хирургическая обработка послеоперационной раны и проведена антибиотикотерапия. Рана зажила вторичным натяжением. Во втором наблюдении было выполнено повторное вмешательство с иссечением свища. Сетчатый трансплантат был удален, рана ушита без проведения пластического этапа. Пластика выполнена через полгода с использованием полипропиленовой сетки по методике in-lay с благоприятным результатом.

В заключении следует отметить, что послеоперационную вентральную грыжу следует рассматривать как патологический процесс с

Таблица 4

#### Послеоперационные осложнения после герниопластики в основной и контрольной группах

Осложнение	Основная группа (n=50)	Контрольная группа (n=57)
Нагноение раны	–	1 (1,75%)
Свищ	–	1 (1,75%)
Серома	3 (6%)	5 (8,8%)
Инфильтрат	2 (4%)	3 (5,3%)
Всего	5 (10%)	8 (14,04%)

выраженной степенью дистрофических изменений, распространяющийся далеко за пределы грыжевых ворот и затрагивающий все анатомические структуры передней брюшной стенки, включая сосудистые. Это необходимо учитывать при выполнении грыжесечения и выборе способа герниопластики.

Разработанные методы предоперационного и послеоперационного ультразвукового исследования, позволяют оценить состояние мышечно-апоневротических структур, величину и форму грыжевого дефекта, грыжевое выпячивание и находящийся в нем орган, изучить кровоток в сосудах передней стенки живота и индивидуализировать выбор способа герниопластики, а также объективизировать контроль течения раневого процесса, спрогнозировать развитие возможных осложнений со стороны послеоперационной раны и провести своевременную их коррекцию.

Применение ультразвукового исследования позволило снизить послеоперационные осложнения в основной группе в 1,4 раза, что позволяет говорить об эффективности разработанных методов при лечении пациентов с послеоперационными вентральными грыжами.

### Заключение

Проведенное исследование подтвердило эффективность применения ультрасонографии в диагностике и лечении пациентов с вентральными грыжами. Предложенные методы позволяют индивидуализировать выбор способа герниопластики, объективизировать контроль течения раневого процесса, прогнозировать развитие возможных осложнений со стороны послеоперационной раны и проводить своевременную их коррекцию.

### ЛИТЕРАТУРА

1. Тимошин А. Д. Хирургическое лечение паховых и послеоперационных грыж брюшной стенки / А. Д. Тимошин, А. Л. Шестаков, А. В. Юрасов. — М. : Триада — X, 2003. — 144 с.
2. Натяжная пластика передней брюшной стенки при ущемленных послеоперационных вентральных грыжах / В. П. Сажин [и др.] // Хирургия. Журн. им. Пирогова. — 2009. — № 7. — С. 4–6.
3. Использование полипропиленовых сетчатых протезов в лечении ущемленных грыж брюшной стенки / А. М. Шулуто [и др.] // Рос. мед. журн. — 2008. — № 5. — С. 12–14.
4. Абдурахманов Ю. Х. Качество жизни больных послеоперационной вентральной грыжей в отдаленном периоде / Ю. Х. Абдурахманов, В. К. Попович, С. Р. Добровольский // Хирургия. Журн. им. Пирогова. — 2010. — № 7. — С. 17–18.

5. Юрасов А. В. Выбор метода пластики послеоперационных вентральных грыж / А. В. Юрасов // *Анналы хирургии*. — 2001. — № 6. — С. 65–68.

6. Лечение больных с пупочными грыжами и грыжами белой линии живота / А. А. Адамян // *Анналы пласт. реконструкт. и эстет. хирургии*. — 2006. — № 4. — С. 35–36.

7. Incisional hernia surgery: report on 283 cases / A. Forte [et al.] // *Eur Rev Med Pharmacol Sci*. — 2011. — Vol. 15, N 6. — P. 644–48.

8. Incisional hernia after upper abdominal surgery: a randomised controlled trial of midline versus transverse incision / J. A. Halm [et al.] // *Hernia*. — 2009. — Vol. 13, N 3. — P. 275–80.

9. Operative treatment of ventral hernia using prosthetic materials / J. G. Han [et al.] // *Hernia*. — 2007. — N 11. — P. 419–23.

10. Long-term follow-up of technical outcomes for incisional hernia repair / M. T. Hawn [et al.] // *J Am Coll Surg*. — 2010. — Vol. 210, N 5. — P. 648–55.

11. Войленко В.Н. Атлас операций на брюшной стенке и органах брюшной полости / В. Н. Войленко, А. И. Медеян, В. М. Омельченко [Электронный ресурс]. — Режим доступа : [http://www.uroweb.ru/catalog/med\\_lib/oper\\_atl/begin.htm](http://www.uroweb.ru/catalog/med_lib/oper_atl/begin.htm). — Дата доступа : 29.09.2011.

12. Способ оценки кровотока в артериях передней брюшной стенки: Пат. 2408274 РФ, МПК А61В 8/06 / А. В. Борсуков, Д. В. Нарезкин, Я. А. Маркова; заявитель Смолен. гос. мед. акад. — № 2009126108/14 ; заявл. 07.07.2009 ; опубл. 10.01.2011 // Бюл. — № 1. — 7 с.

13. Способ выбора метода пластики послеоперационных и рецидивных вентральных грыж : пат. 2408273 РФ, МПК А61В 8/06 / А. В. Борсуков, Д. В. Нарезкин, Я. А. Маркова ; заявитель Смолен. гос. мед. акад. — № 2009122762/14 ; заявл. 15.06.2009 ; опубл. 10.01.2011 // Бюл. — № 1. — 11 с.

14. Способ выбора тактики послеоперационного лечения у больных вентральными грыжами после герниопластики сетчатым трансплантатом : пат. 2405441 РФ, МПК А61В 8/06 / А. В. Борсуков, Д. В. Нарезкин, Я. А. Маркова О. П. Казакова ; заявитель Смолен. гос. мед. акад. — № 2009122760/14 ; заявл. 15.06.2009 ; опубл. 10.12.2010 // Бюл. — № 34. — 13 с.

### Адрес для корреспонденции

214001, Российская Федерация,  
г. Смоленск, ул. Фрунзе, д. 40,  
ГБОУ ВПО «Смоленская государственная  
медицинская академия»  
кафедра факультетской хирургии,  
тел. раб.: +7 4812 27-02-75,  
e-mail: yana-markova84@yandex.ru,  
Маркова Яна Анатольевна

### Сведения об авторах

Маркова Я.А., очный аспирант кафедры факультетской хирургии ГБОУ ВПО «Смоленская государственная медицинская академия».

Поступила 26.04.2012 г.