

В.Д. ЛУЦЕНКО, А.А. МИГУНОВ, Т.Н. ТАТЬЯНЕНКО,
Е.Б. СУЧАЛКИН, С.Н. ГОНТАРЕВ

ПРИМЕНЕНИЕ БИОПОЛИМЕРНЫХ МАТЕРИАЛОВ ПРИ ПЕРФОРАЦИИ ПОЛЫХ ОРГАНОВ В ЭКСПЕРИМЕНТЕ

ФГАОУ ВПО «Белгородский государственный национальный исследовательский университет»,
Российская Федерация

Цель. Изучить в эксперименте эффективность применения биополимерных материалов при перфорации полых органов.

Материал и методы. Эксперимент выполнен на 63 белых половозрелых крысах. Моделирование язвы желудка осуществляли по модифицированной методике Okabe, для моделирования перфорации производили сквозной прокол стенки желудка диаметром 0,1 см. Животные были разделены на 3 группы (по 23, 25 и 15 животных). В первой группе пластика перфораций выполнялась мембраной «Коллост», во второй группе был использован сетчатый эндопротез с укрытием сальником. Традиционный метод ушивания двухрядным швом места перфорации мы применили в третьей группе. Животные выводились из эксперимента на 7, 14, 21, 30, 60, 90 и 120 сутки.

Результаты. В послеоперационном периоде при имплантации сетчатого эндопротеза на 7 сутки было выявлено, что вокруг сетки начинает формироваться соединительнотканная капсула из коллагеновых волокон. Эпителизация язвы завершалась на 30 сутки, на 60 сутки сетка полностью инкапсулировалась. Таким образом, в области перфорации выявлена положительная реакция соединительнотканых элементов на инородный синтетический материал и минимизация спаечного процесса при укрытии сальником. Мембрана «Коллост», при закрытии язвенных дефектов, способствовала восстановлению стенки органа на 30 сутки и стимулировала процессы рубцевания за счет специфического белка-коллагена. Плотность белковой структуры позволила герметично отграничить просвет органа от брюшной полости. При ушивании двухрядными узловыми швами только на 60 сутки выявлялись изменения аналогичные заживлению язвенных дефектов с применением биополимерных материалов. В отдаленные сроки в зоне операции отмечались деформация и образование стриктур.

Заключение. Применение биополимерных материалов ускоряет процессы регенерации тканей в зоне операции, при этом не возникает деформации тканей и сужения просвета органа.

Ключевые слова: перфорация полого органа, оперативное лечение, биополимерные материалы, морфологические изменения

Objective. To study the effectiveness of biopolymer materials application in hollow organs perforation in the experiment.

Materials. Experiment is performed on 63 white mature rats. Simulation of gastric ulcers was carried out by a modified method of Okabe, to simulate the perforation a perforating puncture of gastric wall (D 0.1 cm) was made. Animals were divided into 3 groups (23, 25 and 15 animals). In the 1st group of animals the plasty of perforation is carried out by a membrane “Kollost”, in the 2nd group of animals a mesh endoprosthesis “Prolene” with coverage of omentum has been used. Animals of the 3^d group are operated with application of traditional method – sutured by double-row stitches. Animals are disaffiliated with experiment on 7th, 14th, 21st, 30th, 60th, 90th and 120th days.

Results. On the 7th day it has been revealed that a connective tissue capsule of collagen fibers begins to form around the mesh. Epithelialization of ulcers is completed by the 30th day, a mess is fully encapsulated to the 60th day. Thus, in the area of perforation a positive reaction of connective tissue elements to the foreign synthetic material and minimization of adhesive process at cover of omentum have been revealed. On the 30th day the membrane “Kollost” in closing of ulcer defects promoted to the restoration of the organ wall and stimulated the scarring processes at the expense of specific protein-collagen. The density of protein structure allowed to delimit the lumen of the hollow organ from the abdominal cavity tightly. On the 60th day in suturing by double-row stitches the changes analogous to the healing of ulcers with biopolymer materials application have been revealed. In the long-term period the marked deformity and stricture formation are noted in the area of operations.

Conclusion. Application of biopolymeric materials accelerates the regenerative process of tissues in the operation zone, the tissues deformation and luminal constriction of organ are not occurred.

Key words: perforation of a hollow organ, operative treatment, biopolymeric materials, morphological changes

Novosti Khirurgii. 2013 Jul-Aug; Vol 21 (4): 10-15

Application of biopolymeric materials at hollow organ perforation in experiment

V.D. Lutsenko, A.A. Migunov, T.N. Tatyanyenko, E.B. Suchalkin, S.N. Gontarev

Введение

Актуальной проблемой экстренной хирургии остается лечение перитонита вследствие перфорации органов брюшной полости. По литературным данным, летальность на протяжении многих лет остается высокой и достигает 40% [1]. Основными причинами перфораций являются воспалительно-деструктивные заболевания органов брюшной полости. Ведущая роль при этом отводится острому аппендициту (50-60%), острому холециститу (9-12%), перфоративной язве желудка и двенадцатиперстной кишки (6-8%) [2, 3].

Несмотря на создание новых противоязвенных препаратов частота язвенных перфораций не снижается и имеет тенденцию к увеличению [4, 5, 6, 7, 8]. Проблема имеет экономическое и социальное значение в связи с работоспособным возрастом большинства пациентов [9, 10].

Способы закрытия перфоративного отверстия в условиях перитонита остаются принципиально неизменными. Метод двойного ушивания до сих пор применяется в экстренной хирургии и остается основным на протяжении многих лет [11, 12]. Использование собственных тканей для закрытия дефектов пролонгирует воспалительный процесс, а ишемизация и деформация тканей может приводить в последующем к несостоятельности в ближайшем периоде, и стриктуре в отдаленном [1, 3].

Проблема надежного укрытия перфоративного отверстия без деформации органа и максимально быстрой репарации язв остается неразрешенной до конца и в наше время. Неоднократные попытки найти материал для пластики отверстия ограничивались использованием собственных тканей с укреплением зоны ушивания фибриновым и латексным клеем, пластиной «Тахокомб» [3, 13, 14]. Изучение других материалов различного происхождения в брюшной полости не проводилось, имеются лишь единичные морфологические исследования реакции тканей на различные виды эндопротезов, используемых для герниопластики [15, 16]. Принципиально не решен вопрос о возможности использования биологических и синтетических материалов в абдоминальной хирургии при перфорации полого органа. Таким образом, в настоящее время остается актуальной проблема выбора материала для укрытия перфоративного дефекта.

В связи с этим нами выполнено экспериментальное исследование.

Цель: изучить в эксперименте эффективность применения биополимерных материалов при перфорации полых органов.

Материал и методы

Экспериментальное исследование выполнено на 63 белых половозрелых лабораторных крысах и проведено с соблюдением принципов, изложенных в Конвенции по защите прав позвоночных животных, используемых для экспериментальных и других целей (г. Страсбург, Франция, 1986). Во всех группах эксперимента условия содержания и питания животных были идентичными. Оперативные вмешательства выполнялись под эфирным наркозом.

Животные были разделены на группы, которые представлены в таблице:

1 группа – пластика перфорации мембраной «Коллост»;

2 группа – пластика перфорации сетчатым эндопротезом и сальником;

3 группа – ушивание двурядным швом.

Моделью перфорации полого органа стало создание перфорации стенки желудка животного язвенного происхождения. Язвенное поражение желудка моделировали по общепринятой методике Okabe путем введения в толщу передней стенки 0,05 мл 75% раствора уксусной кислоты. Для моделирования перфорации в месте инъекции производили сквозной прокол стенки желудка сосудистым пинцетом с формированием отверстия диаметром 0,1 см.

Через сутки после моделирования язвы с перфорацией под эфирным наркозом выполняли срединную релапаротомию и без промывания брюшной полости от небольшого количества серозного экссудата, имевшегося в данной серии эксперимента в области ее верхних отделов, выполняли пластику перфоративного отверстия двурядными узловыми швами, полимерной сеткой из полипропилена и мембраной «Коллост», изготовленной из высокоочищенного бычьего коллагена с полностью сохраненной нативной структурой, максимально приближенной к структуре человеческого коллагена.

Животных выводили из эксперимента передозировкой наркотика в указанные в таблице сроки соответственно сериям исследования. После вскрытия брюшной полости и макроскопической оценки состояния зоны операции, иссекали комплекс из желудка, двенадцатиперстной кишки и большого сальника. Желудок для осмотра слизистой оболочки вскрывали по задней стенке – с противоположной от операции стороны. Производили макрофотосъемку выявленных изменений, после чего материал фиксировали в 10% растворе

Группа (количество животных)	Распределение экспериментальных животных по группам								
	Сроки исследования (сутки)								
	3	7	14	21	30	60	90	120	
1 группа – пластика мембраной «Коллост»		4	4	3	3	3	3	3	23
2 группа – пластика сетчатым эндопротезом	3	4	3	3	3	3	3	3	25
3 группа – ушивание двурядным швом	3	3	–	3	3	3	–	–	15
Всего									63

формалина в течение 2-х суток. После фиксации вырезали кусочки для гистологического исследования, которые заливали в парафин по стандартной методике. Гистологические срезы толщиной 5-7 мкм окрашивали гематоксилином и эозином и по Ван Гизон.

Результаты и обсуждение

В результате экспериментального исследования с применением мембраны «Коллост» в первой группе животных при морфологическом исследовании установлено, что на 3-и и 7-е сутки эксперимента макроскопически выявляются остаточные фрагменты препарата в виде однородных набухших стекловидных масс. Гистологически на данном сроке оксифильные гомогенные массы «Коллоста» находились среди элементов грануляционной ткани.

Через 14 суток после операции увеличилось содержание полиморфноядерных лейкоцитов и фибробластов. На сроке 30 суток зона дефекта была представлена зрелой волокнистой соединительной тканью с немногочисленными лейкоцитами, равномерной васкуляризацией. Вокруг шовного материала определялась тонковолокнистая капсула без резких границ, переходящая в окружающую соединительную ткань.

На 30-е и 60-е сутки – в сроки завершения формирования рубца выявлялись широкие поля рубцовой соединительной ткани в толще участков сальника, сращенных с мембраной. На 60-е сутки в фиброзной ткани преобладали фибробластические элементы, плотные пучки коллагеновых волокон.

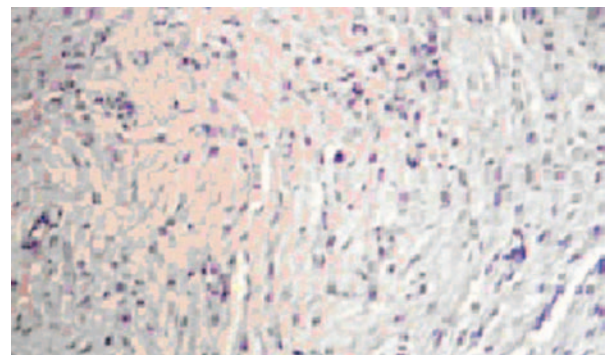
Рецидива язвенного процесса, перитонита и спайкообразования не наблюдалось. Нахождение мембраны на дне язвы стимулировало пролиферацию фибробластов и их активность с развитием соединительной ткани и рубцеванием язвы (рубцевание язв происходило на 30 сутки, так же как и во второй). Данные эксперимента подтверждены гистологически (рис. 1).

Данная методика позволила не только сохранить исходный просвет органа, но и предотвратить возникновение перитонита, препятствовать язвенному процессу при ликвидации дефекта стенки желудка или кишки и отсутствия инвагината, предотвратить развитие стеноза в послеоперационном периоде.

Впервые выявлено, что при язвенном дефекте слизистых оболочек тканей желудка препарат не только восстанавливает дно язвы, но и обеспечивают эту зону матриксом из специфического белка-коллагена, который, в свою очередь способствует рубцеванию, но не стимулирует спаечный процесс. Плотность белковой структуры позволяет герметично отграничить просвет органа от брюшной полости без использования наложения пряди большого сальника.

Во второй группе животных при использовании полимерного эндопротеза было установлено, что на 7-е сутки вокруг сетки формировалась капсула, состоящая из концентрически ориентированных коллагеновых волокон, молодых фибробластов, небольшой диффузной и диффузно-очаговой примеси лимфоидных элементов, малочисленных полиморфноядерных лейкоцитов. Инкапсуляция сетки происходила за счет роста соединительнотканых элементов как со стороны большого сальника, так и со стороны стенки желудка. Формиро-

Рис. 1. Пластика язвенного дефекта с мембраной «Коллост» (30-е сутки). Окраска гематоксилином и эозином. Ув. ×400.



вался сплошной соединительнотканый слой, герметизирующий вместе с полимерным имплантатом область язвенной перфорации стенки желудка. При этом нами не было отмечено деформации желудка и двенадцатиперстной кишки, а также нарушений их проходимости.

Необходимо отметить, что у одного животного на этом сроке был выявлен абсцесс в брюшной полости, связанный с несостоятельностью эндопротеза и стенки желудка в связи с распространенным некрозом, выходящим за пределы пластики. Это было связано с избыточным введением кислоты в стенку желудка.

Микроскопически на 14-е сутки наблюдались выраженные признаки заживления язвенных дефектов в виде созревания грануляционной ткани, формирования соединительнотканного рубца, гиперплазии покровного эпителия в краях язв с их сближением и уменьшением до щелевидных. Существенным моментом было распределение полиморфно-ядерных лейкоцитов (нейтрофилов и эозинофилов) в области подшивания сетки, которые отражают степень острых воспалительных изменений и выраженность реакций аллергического типа на полимерный имплантат.

Язвенные дефекты на 21-е сутки макроскопически были различимы с трудом; при микроскопическом исследовании определялись на вертикальных срезах стенки как щелевидные дефекты, заполненные слизью и ограниченные краями с гиперплазированным эпителием, кистозно расширенными и трансформированными по пилорическому типу железами.

Через 30 суток после ушивания язвенной перфорации с использованием полимерной сетки в брюшной полости не было обнаружено значимых спаечных изменений. Большой сальник был плотно сращен с большой кривизной и передней стенкой желудка, отграничивая сетку. Вокруг элементов сетки было выявлено формирование широкой соединительнотканной капсулы из концентрических слоев коллагеновых волокон и преимущественно фибробластических клеточных элементов. На поверхности сетки располагались клетки инородных тел, в наружных слоях и окружающей фиброзной ткани выявлялась диффузная лимфоидная инфильтрация (рис. 2). Существенно то, что вокруг элементов сетки на данном сроке эксперимента нейтрофильная и эозинофильная инфильтрация была выражена минимально.

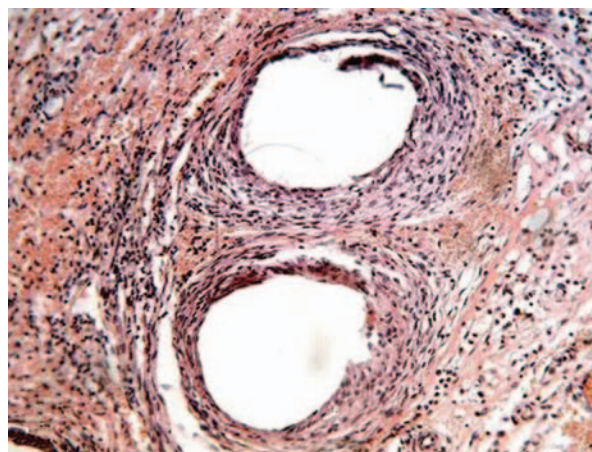
На 60-е сутки после ушивания перфоративных язв с использованием полимерной сетки область язвенных дефектов определялась как уплощенный участок слизистой оболочки

с умеренной гиперемией, окруженный слабо конвергирующими складками. При патогистологическом исследовании вокруг элементов сетки во всех случаях было выявлено формирование многослойной фиброзной капсулы из 15-20 концентрических слоев коллагеновых волокон, на внутренней поверхности которой были расположены немногочисленные гигантские клетки инородных тел, а в толще — многочисленные зрелые фибробласты (рис. 3). Лейкоцитарная инфильтрация была выражена минимально и локализовалась преимущественно вблизи нитей шовного материала.

В последующие сроки вплоть до 120 суток эксперимента значимых новых изменений не наблюдалось. Происходило окончательное созревание фиброзной ткани в дне язв, атрофия части желез, вовлеченных в участки фиброза. Рецидивов язвенных дефектов, возникновения воспалительных изменений в их дне в сроки после 30 суток эксперимента не наблюдалось.

Таким образом, в группе животных при имплантации сетки в области места перфорации язв нами выявлена положительная реакция соединительнотканых элементов на инородный синтетический материал с его инкапсуляцией. Реактивные изменения соединительной ткани вокруг сетки развивались в непосредственной близости к формирующемуся фиброзному слою дна язвы и, таким образом, дополняли фибропластические процессы, способствующие заживлению язвенных дефектов, а также выявлено отсутствие анатомически значимых спаек в брюшной полости при имплантации сетки с укрытием ее большим сальником.

Рис. 2. Морфологические изменения вокруг полимерной сетки через 30 суток после ушивания язвенной перфорации: вокруг элементов сетки концентрические фиброзные структуры, различная степень выраженности лимфоидной инфильтрации. Окраска гематоксилином и эозином. Ув. ×400.



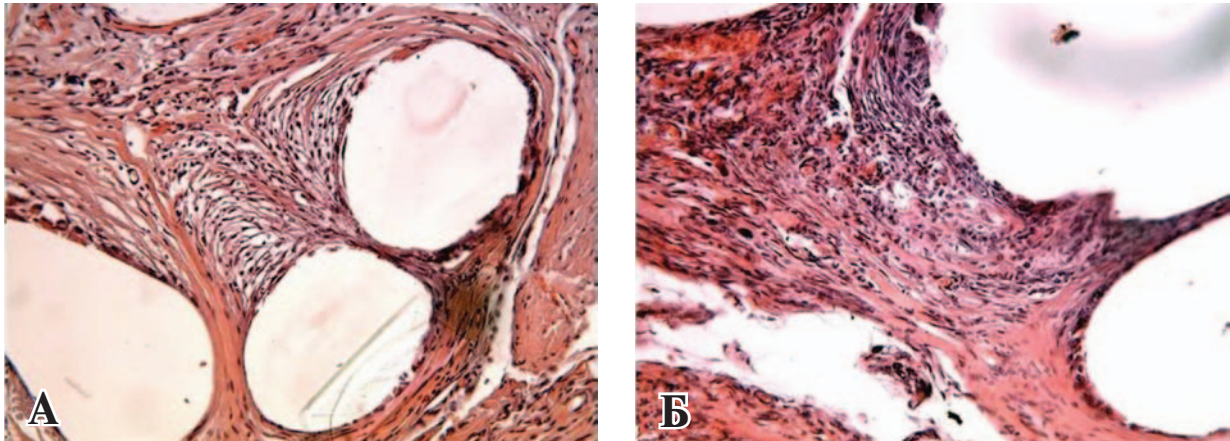
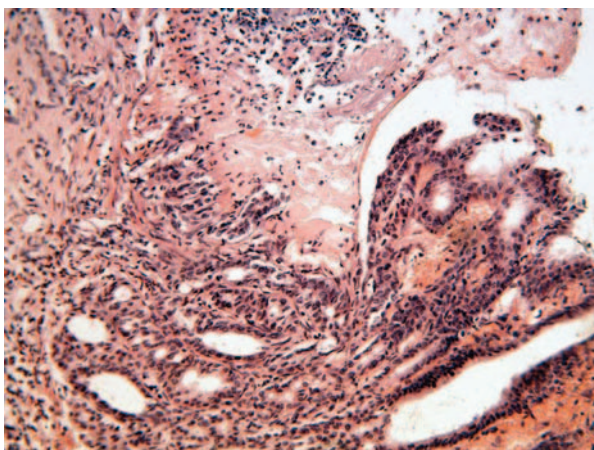


Рис. 3. Инкапсуляция сетки и минимальные хронические воспалительные изменения на 60-е (А) и 90-е (Б) сутки после ушивания язвенной перфорации с использованием полимерной сетки. Окраска гематоксилином и эозином. Ув. $\times 400$.

В третьей группе животных с ушиванием двурядным швом мы наблюдали наличие деформаций стенки желудка, замедление репаративных процессов, сохранение воспалительных изменений в зоне швов (рис. 4).

Так к 21-м суткам края ушитых перфорационных отверстий оставались на поверхности слизистой оболочки с зоной некротических масс диаметром до 3 мм. Воспалительные изменения и персистенция некротических масс определялись вокруг шовного материала, между нитями и в отложившихся местах, образующихся за счет складок стенки желудка в области ушивания. Только к 60-м суткам в области ушитых двойным швом язвенных дефектов выявлялись морфологические изменения, сопоставимые с заживлением язвенных дефектов с использованием других материалов в эксперименте на 30-е сутки. Изменения на сроках 90 и 120 суток в связи с очевидны-

Рис. 4. Участок края перфорационного отверстия с неполной резорбцией некротических масс на 21-е сутки после ушивания двурядным швом. Окраска гематоксилином и эозином. Ув. $\times 400$.



ми отличиями при двойном ушивании нами не исследовались.

Выводы

1. Использование биополимерных материалов в сравнении с двурядным ушиванием вызывает минимальные воспалительные реакции на ранних сроках и ускоряет процессы регенерации с формированием типичных структур соединительной ткани на поздних сроках после вмешательства.

2. Пластики перфоративного отверстия с применением биосинтетических материалов позволяет улучшить результаты хирургического лечения перфораций и расширить спектр органосохраняющих операций.

Конфликт интересов отсутствует

ЛИТЕРАТУРА

1. Неотложная абдоминальная хирургия : справочное пособие для врачей / А. А. Гринберг. — М. : Триада-Х, 2000. — 378 с.
2. Бисенков Л. Н. Неотложная хирургия груди и живота : рук. для врачей / Л. Н. Бисенков, П. Н. Зубарев, В. М. Трофимов. — СПб. : Гиппократ, 2002. — 511 с.
3. Шалимов А. А. Хирургия пищеварительного тракта / А. А. Шалимов, В. Ф. Саенко. — Киев : Здоров'я, 1987. — 568 с.
4. Tytgat G. N. J. Duodenal ulcer disease / G. N. J. Tytgat // Eur J Gastroenterol Hepatol. — 1996 Aug. — Vol. 8, N 8. — P. 829–33.
5. Complicated and uncomplicated peptic ulcer in a Danish county 1993-2002: a population-based cohort study / A. Lassen [et al.] // Am J Gastroenterol. — 2006 May. — Vol. 101, N 5. — P. 945–53.
6. Higham J. Recent trends in admission and mortality due to peptic ulcer in England: increasing frequency

of haemorrhage among old subjects / J. Higham, J.-Y. Kang, A. Majeed [Electronic resource]. – 2001. – Mode of access : <http://gut.bmj.com>. – Date of access : 17.02.2010.

7. Current practice of emergency vagotomy and *Helicobacter pylori* eradication for complicated peptic ulcer in the United Kingdom / A. D. Gilliam [et al.] // *Br J Surg*. – 2003 Jan. – Vol. 90, N 1. – P. 88–90.

8. Шапошников А. В. Язвенная болезнь в зеркале статистики / А. В. Шапошников // *Вестн. хирург. гастроэнтерологии*. – 2006. – № 1. – С. 139.

9. Кузин М. И. Актуальные вопросы хирургии язвенной болезни желудка и двенадцатиперстной кишки / М. И. Кузин // *Хирургия*. – 2001. – № 1. – С. 27–90.

10. Савельев В. С. Руководство по неотложной хирургии органов брюшной полости / В. С. Савельев. – М., 2004. – С. 303–304.

11. Оценка эффективности органосохраняющих методов лечения осложненных язв желудка и двенадцатиперстной кишки у больных пожилого и старческого возраста / Ю. С. Винник [и др.] // *Вестн. хирург. гастроэнтерологии*. – 2006. – № 1. – С. 33.

12. Перфоративные язвы: взгляд на проблему / В. К. Гостищев, М. А. Евсеев, Р.А. Головин // *Рос. мед. журн.* – 2005. – № 25. – С. 3–7.

13. Майстренко Н. А. Хирургическое лечение язвы

двенадцатиперстной кишки / Н. А. Майстренко, К. Н. Мовчан. – СПб. : Гиппократ, 2000. – 360 с.

14. Матяшин И. М. Хирургия желудка и двенадцатиперстной кишки : Справ. хирург. операций / И. М. Матяшин, А.М. Глузман. – Киев : Здоровья, 1979. – 312 с.

15. Дубова Е. А. Количественная характеристика клеточной реакции на полипропиленовые эндопротезы / Е. А. Дубова, А. И. Щголев // *Верхневолж. мед. журн.* – 2006. – Спец. вып. – С. 24–25.

16. Burch J. M. Single-layer continuous versus two-layer interrupted intestinal anastomosis: a prospective randomized trial / J. M. Burch, R. J. Franciose, E. E. Moore // *Ann Surg*. – 2000 Jun. – Vol. 231, N 6. – P. 832–37.

Адрес для корреспонденции

308036, Российская Федерация,
г. Белгород, ул. Губкина, д. 46,
ФГАОУ ВПО «Белгородский государственный
национальный исследовательский университет»,
кафедра общей хирургии
медицинского факультета,
тел. раб.; 8 4722 55-85-70,
e-mail: Lutsenko@gb2bel.ru,
Луценко Владимир Дмитриевич

Сведения об авторах

Луценко В.Д., д.м.н., профессор, заведующий кафедрой общей хирургии с курсом топографической анатомии и оперативной хирургии медицинского факультета ФГАОУ ВПО «Белгородский государственный национальный исследовательский университет».
Мигунов А.А. к.м.н., старший преподаватель кафедры общей хирургии с курсом топографической анатомии и оперативной хирургии медицинского факультета ФГАОУ ВПО «Белгородский государственный национальный исследовательский университет».

Татьяненко Т.Н., к.м.н., доцент кафедры общей хирургии с курсом топографической анатомии и

оперативной хирургии медицинского факультета ФГАОУ ВПО «Белгородский государственный национальный исследовательский университет».

Сучалкин Е.Б., ассистент кафедры общей хирургии с курсом топографической анатомии и оперативной хирургии медицинского факультета ФГАОУ ВПО «Белгородский государственный национальный исследовательский университет»

Гонтарев С.Н., д.м.н., профессор кафедры общей хирургии с курсом топографической анатомии и оперативной хирургии медицинского факультета ФГАОУ ВПО «Белгородский государственный национальный исследовательский университет».

Поступила 18.02.2013 г.