

Е.Л. МАЛЕЦ ¹, С.Н. РЯБЦЕВА ², Ж.Г. РОМАНОВА ¹, О.П. ШОРЕЦ ¹

**РОЛЬ ЦИКЛООКСИГЕНАЗЫ-2 В РАЗВИТИИ
ПАПИЛЛОМАТОЗА ГОРТАНИ У ВЗРОСЛЫХ**

УО «Белорусская медицинская академия последипломного образования» ¹,

УО «Белорусский государственный медицинский университет» ²,

Республика Беларусь

Цель. На основании иммуногистохимического анализа изучить экспрессию маркера циклооксигеназа-2 (ЦОГ-2) в ткани папиллом гортани у взрослых в зависимости от степени дисплазии.

Материал и методы. Материалом исследования послужили 62 фрагмента ткани папиллом, полученных в ходе хирургического лечения гортани с удалением опухоли у взрослых пациентов с респираторным папилломатозом. Проведена оценка степени дисплазий в ткани папиллом. Выполнен анализ степени выраженности иммуногистохимической экспрессии моноклонального антитела ЦОГ-2 в клетках папиллом гортани.

Результаты. Первую группу исследования составили пациенты с папилломой гортани без дисплазии эпителия (7/11,3 %), вторую – с дисплазией первой (слабой) степени (12/19,4%), третью – с дисплазией второй (умеренной) степени (28/45,2%), четвертую – с тяжелой дисплазией (9/14,5%), пятую – с раком гортани на фоне папилломатоза (6/9,7%). Установлено достоверное отличие исследованных групп по интенсивности слабой экспрессии в эпителиальных клетках папиллом гортани с обратной корреляционной взаимосвязью. Выявлено нарастание умеренной экспрессии ЦОГ-2 в клетках с дисплазией по сравнению с папилломами без дисплазии. Отмечено наибольшее значение интенсивности умеренной экспрессии и практически равное значение выявлено в группах с первой и второй степенью дисплазии эпителия папиллом. Также установлено достоверное отличие исследованных групп по интенсивности выраженной экспрессии в клетках папиллом гортани с прямой корреляционной взаимосвязью. В клетках рака гортани отмечено наибольшее значение интенсивности выраженной экспрессии ЦОГ-2.

Заключение. В клетках папиллом гортани у взрослых наблюдается нарастание интенсивности иммуногистохимического маркера ЦОГ-2 при увеличении степени дисплазии, что свидетельствует об активности данного фермента. ЦОГ-2 имеет важное значение в патогенезе папилломатоза гортани у взрослых, а именно играет одну из ключевых ролей в опухолевой трансформации и прогрессировании новообразования.

Ключевые слова: папиллома, гортань, циклооксигеназа-2, дисплазия

Objectives. On the basis of the immunohistochemical analysis to study the expression of cyclooxygenase-2 (COX-2) marker depending on the degree of dysplasia in the laryngeal papilloma tissue in adults.

Methods. The papilloma tissue fragments (62) obtained during the surgical treatment of the larynx with the tumor removal in adult patients with respiratory papillomatosis have been served as a research material. The evaluation of the dysplasia degree in the papilloma tissue was performed. The immunohistochemical assessment of expression of COX-2 monoclonal antibody in cells of the laryngeal papillomas has been conducted.

Results. The first studied group consisted of patients with laryngeal papilloma without epithelial dysplasia (7/11,3%), the second – with dysplasia of the first (mild) degree (12/19,4%), the third – with a second-degree dysplasia (moderate) (28/45,2%), the fourth – with severe dysplasia (9/14,5%), the fifth – with laryngeal cancer against a background of papillomatosis (6/9,7%). The reliable difference of the studied groups according to the weak expression intensity in the epithelial cells of laryngeal papillomas with the inverse correlation interrelation has been established. The moderate growth of expression COX-2 in the cells with dysplasia was revealed in comparison with papillomas without dysplasia. The highest figure of intensity of moderate expression and substantially equal value found in the groups of the first and second degree of epithelial dysplasia papillomas have been recorded. Reliable difference between the studied groups in severe expression intensity in cells of the laryngeal papillomas with the direct correlations has been established. The laryngeal cancer cells had the highest intensity value of severe COX-2 expression.

Conclusion. In the cells of laryngeal papillomas in adults the increase of the intensity of immunohistochemical COX-2 markers with increasing degree of dysplasia testifying the activity of this enzyme has been observed. COX-2 is considered to be an important factor in the pathogenesis of laryngeal papillomatosis in adults, and it plays one of the key roles in malignant transformation and progression of neoplasms.

Keywords: papilloma, larynx, cyclooxygenase-2, dysplasia

Novosti Khirurgii. 2014 Nov-Dec; Vol 22 (6): 727-734

Cyclooxygenase-2 role in pathogenesis of the laryngeal papillomatosis in adults

A.L. Malets, S.N. Ryabceva, J.G. Romanova, V.P. Shorats

Введение

Папиллома гортани у взрослых – это до-

брокачественная фиброэпителиальная опухоль, состоящая из соединительнотканной основы, бедной клетками и содержащей ши-

рокие сосуды [1]. Вся поверхность ее покрыта многослойным плоским эпителием, достигающим иногда высокой степени ороговения в результате метаплазии. В норме многослойный плоский эпителий представлен несколькими слоями клеток и характеризуется определенной стратификацией (последовательностью) строения. Базальные клетки отличаются от остальных меньшей цитоплазмой и соответственно более крупным ядром и являются ориентиром для диагностики дисплазий.

Дисплазия в многослойном плоском эпителии характеризуется нарушением стратификации и цитологической атипией: ядро становится больше, иногда неправильной формы со светлым (гипохромным) или темным (гиперхромным) хроматином, появляются ядрышки; ядра становятся крупными, полиморфными (разного размера) [2, 3]. Нарушение стратификации характеризуется нарушением последовательности многослойного плоского эпителия и оценивается от базального слоя: если изменения клеток (цитологическая атипия) затрагивает 1/3 толщины эпителия — это дисплазия первой степени; 2/3 — дисплазия второй степени. Когда в эпителиальном пласте полностью отсутствует стратификация, весь пласт представлен клетками с крупными, полиморфными ядрами, то речь идет о дисплазии третьей степени, которую иногда (при наличии патологических митозов) расценивают как *cancer in situ*. Инвазивный рак характеризуется разрушением базальной мембраны эпителиального пласта.

Циклооксигеназа-2 (ЦОГ-2) — это индуцибельный фермент, который не встречается в здоровых тканях, а экспрессируется в трансформированных клетках и опухолях [4]. Привлекательное внимание к себе данный фермент получил после эпидемиологического исследования начала XXI века, проведенного группой ученых под руководством М.Т. Thun, которые заметили, что пациенты длительно принимающие нестероидные противовоспалительные средства для лечения различной патологии значительно реже страдают онкологическими заболеваниями [5]. Указанный факт вызвал интерес у многих исследователей и был детально изучен в лабораториях всего мира. Непосредственно было доказано, что ЦОГ-2 играет ключевую роль в опухолевой прогрессии и трансформации, а терапия с применением ингибиторов ЦОГ-2 (нестероидные противовоспалительные средства) является эффективной профилактикой рецидивирования и малигнизации новообразований [6, 7].

Существует несколько путей реализации патологических эффектов ЦОГ-2 в тканях.

Один из них заключается в стимуляции транскрипции фактора роста эндотелия сосудов, приводящему к усиленному неоангиогенезу. В экспериментальных условиях доказана четкая связь между уровнем экспрессии ЦОГ-2 и интенсивностью сосудистого роста [8]. Другой путь возможен через активацию синтеза простагландина E₂. В основе этого механизма лежит метаболизм арахидоновой кислоты и ее продуктов в опухоли. Под воздействием ЦОГ-2 в результате каталитического окисления арахидоновая кислота превращается в простагландин E₂, который активизирует рецепторы эпидермального фактора роста, что приводит к усиленному клеточному росту, клеточной инвазии и иммуномодуляции [9, 10]. В последние годы появились новые сведения об участии ЦОГ-2 в регуляции уровня эстрогенов в трансформированных клетках, что особенно важно для респираторной папилломы, являющейся эстрогензависимой опухолью [11, 12].

Экспрессия иммуногистохимического маркера ЦОГ-2 наблюдается при раке шейки матки, колоректальном раке, раке простаты, пищевода, легких, мочевого пузыря и при различных новообразованиях головы и шеи [13, 14]. В настоящее время благодаря научным работам группы исследователей под руководством Bettie M. Steinberg и Rong Wu в исследовательском центре онкологии и клеточной биологии The Feinstein Institute for Medical Research (США) подтверждена высокая экспрессия ЦОГ-2 и в клетках папиллом гортани [15, 16].

Основываясь на сведениях о роли ЦОГ-2 в патогенезе папилломатоза гортани у взрослых, мы предположили, что экспрессия данного фермента будет значительно отличаться в зависимости от стадии диспластического процесса, увеличиваясь по мере нарастания агрессивного характера заболевания и злокачественного потенциала опухоли. А количественные характеристики экспрессии ЦОГ-2 могут служить достоверными прогностическими маркерами малигнизации респираторного папилломатоза. Эти научные гипотезы получили дальнейшее развитие в нашем исследовании.

Цель работы. На основании иммуногистохимического анализа изучить экспрессию маркера циклооксигеназа-2 (ЦОГ-2) в ткани папиллом гортани у взрослых в зависимости от степени дисплазии.

Материал и методы

Материалом исследования послужили 62 фрагмента ткани папиллом, полученных в ходе

хирургического лечения гортани с удалением опухоли при прямой микроларингоскопии у взрослых пациентов, длительно страдающих рецидивирующей формой респираторного папилломатоза. На светооптическом уровне проведена оценка степени дисплазий в ткани папиллом гортани. Выполнен анализ степени выраженности иммуногистохимической экспрессии моноклонального антитела ЦОГ-2 (фирма производитель "Thermo Scientific (Pierce)", США) в клетках папиллом гортани.

Проведение иммуногистохимического исследования осуществлялось по стандартной пероксидазно-антипероксидазной методике с использованием в качестве системы визуализации SuperPicture™ Kit фирмы "Life Technologies". После промывки гистологических срезов в дистиллированной воде проводилась термическая демаскировка генов в микроволновой печи в течение 30 минут при мощности 750 Вт, при этом срезы находились в демаскировочном буфере с pH=9,0. После остывания при комнатной температуре (20 минут), промывки в дистиллированной воде (3 смены, по 2 минуты) на срезы наносили 3% раствор перекиси водорода на 10 минут. После повторной промывки в дистиллированной воде (3 смены, по 2 минуты) срезы инкубировались с первичным антителом ЦОГ-2 в рабочем разведении 1:100 при температуре 37°C, в течение 30 минут. Затем следовала промывка в промывочном буфере (pH=7,3-7,4, 3 смены, по 2 минуты), после чего на срезы наносили раствор вторичных антител, время воздействия с которыми составило 30 минут (при температуре 37°C). После промывки в промывочном буфере (3 смены, по 2 минуты) проводили окрашивание красителем ДАВ для визуализации реакции антитела с антигеном. Затем следовала промывка в дистиллированной воде (3 смены, по 2 минуты), окрашивание ядер гематоксилином Майера (10 минут). Далее для обезвоживания срезы помещались в растворы спиртов с возрастающей концентрацией (по 5 минут в каждом из трех), с целью обесцвечивания они помещались в ксилол (2 смены, по 10 минут). На заключительном этапе гистологические срезы тканей заключали под покровное стекло с помощью бальзама. Иммуногистохимический анализ выполнялся с постановкой отрицательного контроля, при проведении которого методика исследования исключала нанесение первичного антитела. Экспрессия данного маркера выявлялась в виде цитоплазматического окрашивания, что расценивалось как положительная реакция при наличии экспрессии более чем в 10% клеток.

Иммуногистохимическая реакция с антителом в клетках оценивалась при помощи анализатора изображений "Aperio Image Scope" с использованием алгоритма "positive pixel count". Для компьютерной обработки данных микропрепараты фотографировали в 10 произвольно выбранных полях зрения (увеличение $\times 400$) при помощи микроскопа фирмы "Leica DMLS" и цифровой камеры "Canon Power Shot G3". Площадь одного поля зрения составила 438536 мкм². В качестве информативных параметров были выбраны интенсивность слабой, умеренной и выраженной экспрессии в клетках эпителия папиллом гортани, а также общая позитивность, которая оценивалась программой как соотношение положительных пикселей к отрицательным.

Для статистической обработки полученных данных применяли пакет прикладных программ STATISTICA 6.0. Оценка достоверности различия результатов проводилась вычислением непараметрических критериев. С целью проверки статистической нулевой гипотезы об однородности групп исследования использовался Н-критерий Краскала-Уоллиса. Взаимосвязь между показателями оценивали при помощи непараметрического двустороннего коэффициента корреляции Спирмена. Различие считалось достоверным при $p < 0,05$. Рассчитывались: медиана (Me), интерквартильный размах (LQ; UQ).

Результаты

Первую группу исследования составили пациенты с папилломой гортани без дисплазии эпителия (7/11,3 %). Во вторую группу включены случаи с дисплазией первой (слабой) степени в эпителиальном пласте папиллом (12/19,4%), в третью группу — с дисплазией второй (умеренной) степени (28/45,2%). Четвертая группа включала пациентов с папилломатозом гортани с тяжелой (третья степень) дисплазией (9/14,5%), пятая — с раком гортани на фоне папилломатоза (6/9,7%). Во всех исследованных образцах отмечалась очаговая или диффузная цитоплазматическая экспрессия антитела ЦОГ-2.

В группе пациентов с папилломами гортани, которые характеризовались отсутствием диспластических изменений, выявлена слабая, умеренная и выраженная экспрессия маркера ЦОГ-2 с позитивностью иммуногистохимической реакции в пределах 29% (рис. 1).

При этом преобладала слабая экспрессия ЦОГ-2 в клетках папиллом данной группы (таблица 1).

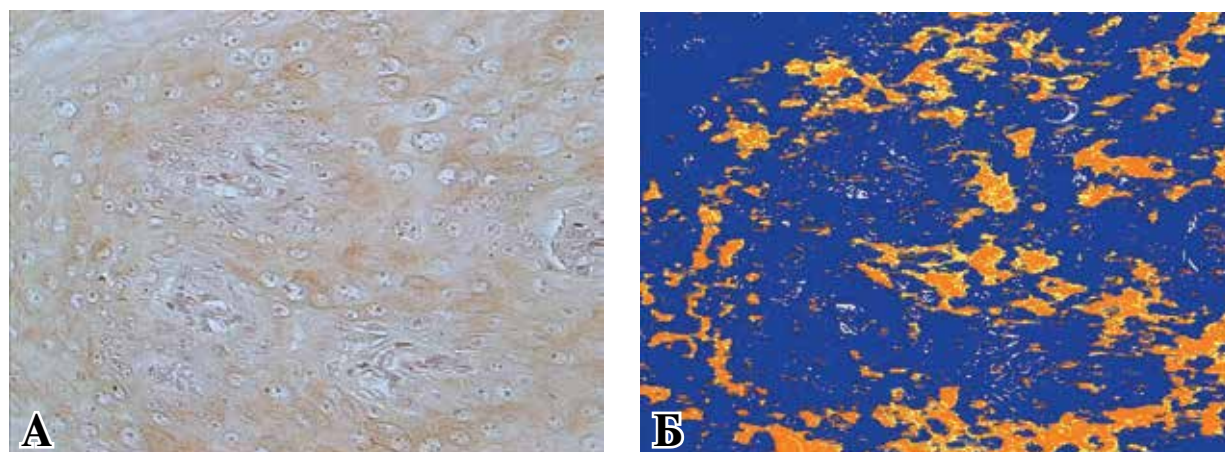


Рис. 1. Иммуногистохимическая экспрессия ЦОГ-2 в клетках папиллом гортани без дисплазии. А – окраска гематоксилином и эозином, Б – программная обработка среза: желтым – слабая, коричневым – умеренная, темно-коричневым – выраженная экспрессия маркера, синим – отрицательная реакция. Ув. $\times 400$.

Таблица 1

Иммуногистохимическая характеристика экспрессии ЦОГ-2 в первой группе исследования

Группа	Морфологический параметр			
	Интенсивность слабой экспрессии, Me (25%-75%), пкс	Интенсивность умеренной экспрессии, Me (25%-75%), пкс	Интенсивность выраженной экспрессии, Me (25%-75%), пкс	Позитивность, Me (25%-75%)
без дисплазии эпителия папиллом	6989652 (5479550-9065280)	12131241 (7626785-17664431)	144258 (35203-223720)	0,29 (0,24-0,37)

Во второй группе пациентов с папилломами гортани, в которых выявлена слабая дисплазия, также отмечена слабая, умеренная и выраженная экспрессия маркера ЦОГ-2 с позитивностью иммуногистохимической реакции в пределах 35% (рис. 2).

Интенсивность слабой и умеренной экспрессии маркера ЦОГ-2 в эпителиальных клетках папиллом гортани при наличии дисплазии первой степени находилась практически на одинаковом уровне с некоторым преобладанием интенсивности умеренной экспрессии (таблица 2).

В третьей группе пациентов с папилломами гортани, в которых установлена умеренная дисплазия эпителия, также отмечена слабая, умеренная и выраженная экспрессия маркера ЦОГ-2 с позитивностью иммуногистохимической реакции в пределах 34% (рис. 3).

Интенсивность слабой и умеренной экспрессии маркера ЦОГ-2 в эпителиальных клетках папиллом гортани при наличии дисплазии 2 степени также характеризовалась близкими значениями с некоторым преобладанием интенсивности умеренной экспрессии (таблица 3).

Рис. 2. Иммуногистохимическая экспрессия ЦОГ-2 в клетках папиллом гортани с дисплазией 1 степени. А – окраска гематоксилином и эозином. Б – программная обработка среза: желтым – слабая, коричневым – умеренная, темно-коричневым – выраженная экспрессия маркера, синим – отрицательная реакция. Ув. $\times 400$.

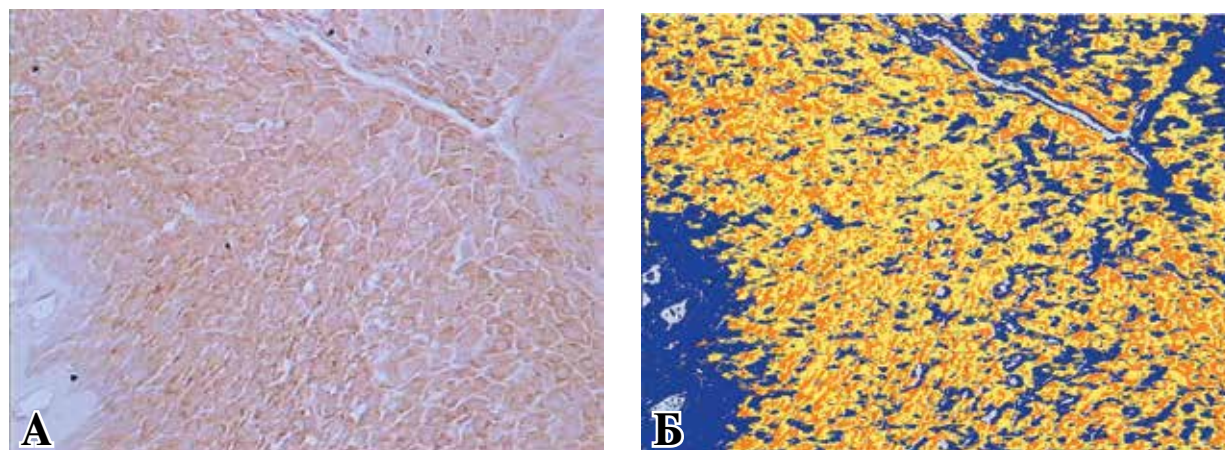


Таблица 2

Иммуногистохимическая характеристика экспрессии ЦОГ-2 во второй группе исследования

Группа	Морфологический параметр			
	интенсивность слабой экспрессии, Ме (25%-75%), пкс	интенсивность умеренной экспрессии, Ме (25%-75%), пкс	интенсивность выраженной экспрессии, Ме (25%-75%), пкс	позитивность, Ме (25%-75%)
с дисплазией эпителия папиллом 1 степени	10552365 (8103792-11841600)	13171970 (10077369-15698843)	328289 (153228-805068)	0,35 (0,30-0,42)


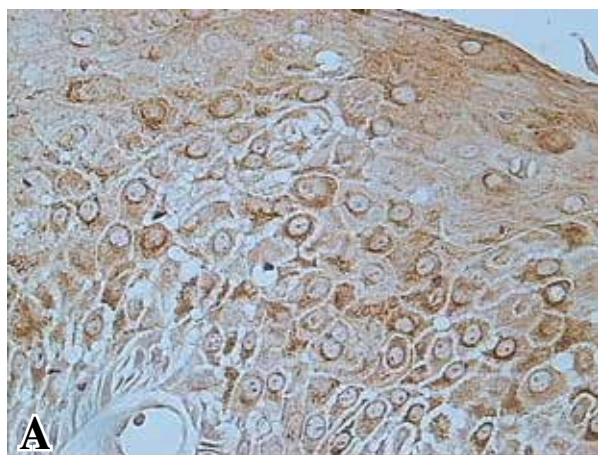


Рис. 3. Иммуногистохимическая экспрессия ЦОГ-2 в клетках папиллом гортани с дисплазией 2 степени. А – окраска гематоксилином и эозином. Б – программная обработка среза: желтым – слабая, коричневым – умеренная, темно-коричневым – выраженная экспрессия маркера, синим – отрицательная реакция. Ув. $\times 400$.

Таблица 3

Иммуногистохимическая характеристика экспрессии ЦОГ-2 в третьей группе исследования

Группа	Морфологический параметр			
	интенсивность слабой экспрессии, Ме (25%-75%), пкс	интенсивность умеренной экспрессии, Ме (25%-75%), пкс	интенсивность выраженной экспрессии, Ме (25%-75%), пкс	позитивность, Ме (25%-75%)
с дисплазией эпителия папиллом 2 степени	10082726 (7493134-11962411)	13220767 (10666357-16643995)	233001 (91662-444276)	0,34 (0,30-0,40)

В четвертой группе пациентов с папилломами гортани, в которых установлена тяжелая дисплазия эпителия, также отмечена слабая, умеренная и выраженная экспрессия маркера ЦОГ-2 с позитивностью иммуногистохимической реакции в пределах 40% (рис. 4).

В эпителиальных клетках папиллом гортани при наличии дисплазии третьей степени отмечено преобладание интенсивности умеренной экспрессии маркера ЦОГ-2 (таблица 4).

В пятой группе пациентов с папилломами гортани, в которых выявлена трансформация в плоскоклеточный рак, также наблюдалась слабая, умеренная и выраженная экспрессия маркера ЦОГ-2 с позитивностью иммуногистохимической реакции в пределах 39% (рис. 5).

В эпителиальных клетках папиллом гортани при наличии рака отмечено значительное

преобладание интенсивности умеренной экспрессии маркера ЦОГ-2 (таблица 5).

В процессе статистической обработки данных установлено достоверное отличие исследованных групп по интенсивности слабой экспрессии в эпителиальных клетках папиллом гортани (тест Краскала-Уоллиса: $N=72,56$, $p=0,000$) с обратной корреляционной взаимосвязью ($R=-0,09$, $p=0,05$). В эпителиальных клетках папиллом гортани с трансформацией в рак отмечалась наименьшая интенсивность слабой экспрессии маркера. Умеренная экспрессия маркера характеризовалась прямой корреляционной взаимосвязью в исследованных группах ($R=0,28$, $p=0,000$) со статистически достоверным отличием (тест Краскала-Уоллиса: $N=42,10$, $p=0,000$). Выявлено нарастание умеренной экспрессии маркера ЦОГ-2 в

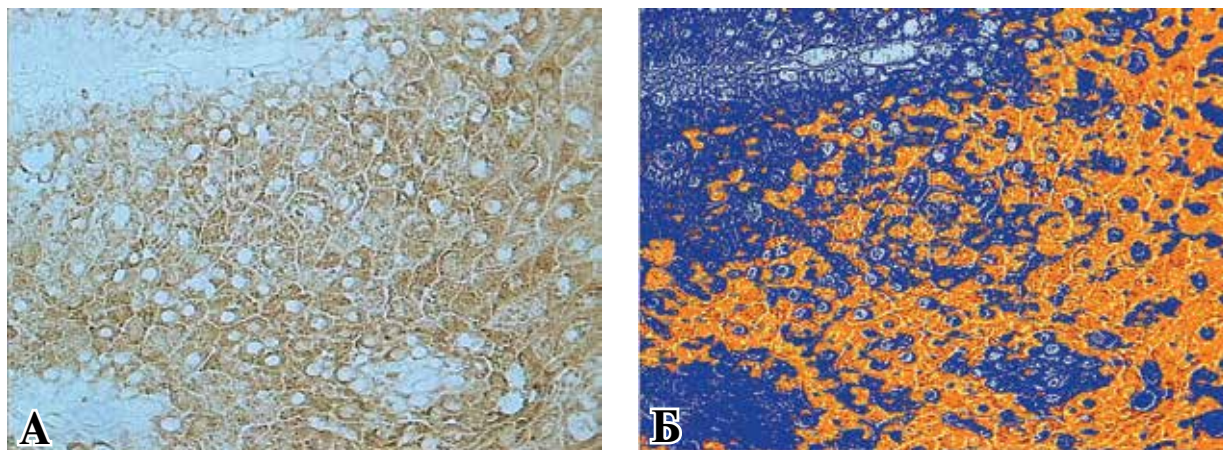


Рис. 4. Иммуногистохимическая экспрессия ЦОГ-2 в клетках папиллом гортани с дисплазией 3 степени. А – окраска гематоксилином и эозином. Б – программная обработка среза: желтым – слабая, коричневым – умеренная, темно-коричневым – выраженная экспрессия маркера, синим – отрицательная реакция. Ув. $\times 400$.

Таблица 4

Иммуногистохимическая характеристика экспрессии ЦОГ-2 в четвертой группе исследования

Группа	Морфологический параметр			
	интенсивность слабой экспрессии, Ме (25%-75%), пкс	интенсивность умеренной экспрессии, Ме (25%-75%), пкс	интенсивность выраженной экспрессии, Ме (25%-75%), пкс	позитивность, Ме (25%-75%)
с дисплазией эпителия папиллом 3 степени	9940470 (8063919-12051337)	15682896 (12861505-18124082)	375201 (242046-982871)	0,40 (0,36-0,45)

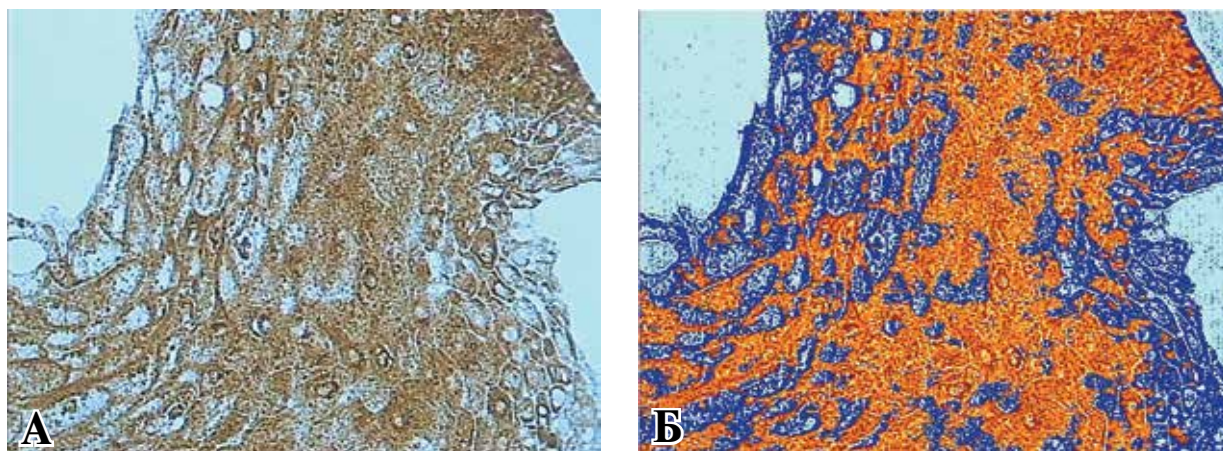


Рис. 5. Иммуногистохимическая экспрессия ЦОГ-2 в клетках рака гортани. А – окраска гематоксилином и эозином. Б – программная обработка среза: желтым – слабая, коричневым – умеренная, темно-коричневым – выраженная экспрессия маркера, синим – отрицательная реакция. Ув. $\times 400$.

Таблица 5

Иммуногистохимическая характеристика экспрессии ЦОГ-2 в пятой группе исследования

Группа	Морфологический параметр			
	интенсивность слабой экспрессии, Ме (25%-75%), пкс	интенсивность умеренной экспрессии, Ме (25%-75%), пкс	интенсивность выраженной экспрессии, Ме (25%-75%), пкс	позитивность, Ме (25%-75%)
Рак гортани	6319231 (5140603-7433398)	17277717 (14974579-18843934)	545076 (290616-782426)	0,39 (0,34-0,44)

эпителиальных клетках с дисплазией по сравнению с папилломами без дисплазии. В опухолевых клетках отмечено наибольшее значение интенсивности умеренной экспрессии и практически равное значение выявлено в группах с первой и второй степенью дисплазии эпителия папиллом. Также установлено достоверное отличие исследованных групп по интенсивности выраженной экспрессии в эпителиальных клетках папиллом гортани (тест Краскала-Уоллиса: $H=19,62$, $p=0,000$) с прямой корреляционной взаимосвязью ($R=0,28$, $p=0,000$). В клетках рака гортани отмечено наибольшее значение интенсивности выраженной экспрессии и практически равное значение выявлено в группах пациентов с первой и второй степенью дисплазии эпителия папиллом. Эпителиальные клетки папиллом гортани без дисплазии характеризовались меньшей интенсивностью выраженной экспрессии ЦОГ-2.

Обсуждение

Степень выраженности и позитивность иммуногистохимической реакции с маркером ЦОГ-2 свидетельствует об активности фермента циклооксигеназы в цитоплазме эпителиальных клеток папиллом гортани. Статистически достоверное преобладание умеренной и выраженной экспрессии, а также позитивности (т.е. наличие положительной реакции по отношению к отрицательной реакции) в клетках папиллом с тяжелой дисплазией и раком гортани характеризует повышенную активность данного фермента. Таким образом, полученные результаты свидетельствуют о роли ЦОГ-2 в патогенезе респираторного папилломатоза у взрослых. Значительное увеличение уровня экспрессии ЦОГ-2 при нарастании злокачественного потенциала опухоли, доказывает участие данного фермента в опухолевой трансформации и прогрессирующем новообразовании.

На наш взгляд, это также имеет большое практическое значение в прогнозировании исходов заболевания и выборе индивидуальной тактики лечения. Идентификация экспрессии ЦОГ-2 в тканях папиллом гортани может выполнять функцию предиктора опухолевой трансформации и малигнизации папилломатоза гортани у взрослых.

Выводы

1. В клетках папиллом гортани у взрослых наблюдается нарастание высокой интенсивности иммуногистохимического маркера ЦОГ-2 при тяжелой дисплазии и раке гортани, что

свидетельствует об активности данного фермента и подтверждает его участие в развитии респираторного папилломатоза.

2. Определение экспрессии ЦОГ-2 в тканях папиллом гортани у взрослых может служить достоверным прогностическим маркером опухолевой трансформации и малигнизации новообразования.

Конфликт интересов отсутствует

Благодарность. Исследование было поддержано грантом для молодых ученых Белорусского республиканского фонда фундаментальных исследований (№ госрегистрации 20131511).

ЛИТЕРАТУРА

1. Dysplasia in adults with recurrent respiratory papillomatosis incidence and risk factors / J. H. Blumin [et al.] // *Ann Otol Rhinol Laryngol.* – 2009 Jul. – Vol. 118, N 7. – P. 481–85.
2. Natural progression of dysplasia in adult recurrent respiratory papillomatosis / J. E. Hall [et al.] // *Otolaryngol Head Neck Surg.* – 2011 Feb. – Vol. 144, N 2. – P. 252–56.
3. Prevalence of dysplasia in juvenile-onset recurrent respiratory papillomatosis / J. A. Sajan [et al.] // *Arch Otolaryngol Head Neck Surg.* – 2010 Jan. – Vol. 136, N 1. – P. 7–11.
4. Dannenberg A. J. Targeting cyclooxygenase-2 in human neoplasia: rationale and promise / A. J. Dannenberg, A. Subbaramaiah // *Cancer Cell.* – 2003 Dec. – Vol. 4, N 6. – P. 431–36.
5. Thun M. J. Nonsteroidal anti-inflammatory drugs as anticancer agents: mechanistic, pharmacologic, and clinical issues / M. J. Thun, S. J. Henley, C. Patronol // *J Natl Cancer Inst.* – 2002 Feb 20. – Vol. 94, N 4. – P. 252–66.
6. EGFR inhibitor therapy for laryngeal papillomatosis / M. Moldan [et al.] // *Otolaryngol Head Neck Surg.* – 2012. – Vol. 147, N 2. – P. 230.
7. Regression recurrent respiratory papillomatosis with celecoxib and erlotinib combination therapy / A. Lim-sucon [et al.] // *Chest.* – 2009 Sep. – Vol. 136, N 3. – P. 924–26.
8. Correlation of expression of cyclooxygenase-2, vascular endothelial growth factor, and peroxisome proliferator-activated receptor with head and neck squamous cell carcinoma / E. C. Jaeckel [et al.] // *Arch Otolaryngol Head Neck Surg.* – 2001 Oct. – Vol. 127, N 10. – P. 1253–59.
9. Epidermal growth factor – induced cyclooxygenase-2 expression is mediated through phosphatidylinositol-3 kinase, not mitogen-activated protein/extracellular signal regulated kinase kinase, in recurrent respiratory papillomatosis / R. Wu [et al.] // *Clin Cancer Res.* – 2005 Sep 1. – Vol. 11, N 17. – P. 6155–61.
10. Constitutive overexpression of the oncogene Ras 1 in the airway of recurrent respiratory papillomatosis patients is targetable host-susceptibility factor / A. V. Lucs

[et al.] // Mol Med. – 2012 Mar 30. – Vol. 18. – P. 244–49.

11. Estrogen metabolism as a risk factor for head and neck cancer / H. J. Yoo [et al.] // Otolaryngol Head Neck Surg. – 2001 Mar. – Vol. 124, N 3. – P. 241–47.

12. Cyclooxygenase-2 mRNA expression correlates with aromatase expression in human breast cancer / M. Salhab [et al.] // J Surg Oncol. – 2007 Oct 1. – Vol. 96, N 5. – P. 424–28.

13. Cyclooxygenase-2 expression is up-regulated in squamous cell carcinoma of the head and neck / G. Chan [et al.] // Cancer Research. – 1999 Mar 1. – Vol. 59, N 5. – P. 991–94.

14. Гриневи Ю. А. Новообразовательный процесс и стрессовая патология / Ю. А. Гриневиц, В. А. Барабой. – К. : Логос, 2010. – 155 с.

15. Zhang P. Overexpression of PTEN/MMAC1 and decreased activation of act in human papillomavirus-in-

fecte laryngeal papillomas / P. Zhang, B. M. Steinberg // Cancer Res. – 2000 Mar 1. – Vol. 60, N 5. – P. 1457–62.

16. Up-regulation of Ras-1 by epidermal growth factor mediates COX-2 expression in recurrent respiratory papillomas / R. Wu [et al.] // Mol Med. – 2007 Mar-Apr. – Vol. 13, N 3-4. – P. 143–50.

Адрес для корреспонденции

220013, Республика Беларусь,
г. Минск, ул. П. Бровки, д. 3, корп. 3,
ГУО «Белорусская медицинская
академия последипломного образования»,
кафедра оториноларингологии,
тел. моб.:+375 29 102-05-48,
e-mail: malets-al@yandex.ru,
Малец Елена Леонидовна

Сведения об авторах

Малец Е.Л., аспирант кафедры оториноларингологии УО «Белорусская медицинская академия последипломного образования».

Рябцева С.Н., к.м.н., ассистент кафедры патологической анатомии УО «Белорусский государственный медицинский университет».

Романова Ж.Г., к.м.н., доцент кафедры оториноларингологии УО «Белорусская медицинская академия последипломного образования».

Шорец О.П., младший научный сотрудник НИЛ УО «Белорусская медицинская академия последипломного образования».

Поступила 3.10.2014 г.

УВАЖАЕМЫЕ КОЛЛЕГИ!

**28.02 – 1.03.2015 г. в г. Лодзь (Республика Польша) состоится
VI КОНФЕРЕНЦИЯ «ХИРУРГИЯ 2015 – ЧТО НОВОГО?».**

Конференция из серии «Хирургия – что нового?» позволит за два дня познакомиться с самыми новыми достижениями в наиболее важных областях хирургии. Читать лекции приглашены выдающиеся, авторитетные польские специалисты, работающие в отдельных областях хирургии.

Контакты:

Klinika Chirurgii Ogylnej i Kolorektalnej,
Uniwersytecki Szpital Kliniczny,
im. Wojskowej Akademii Medycznej –
Centralny Szpital Weteranyw, Pl. Hallera 1, 90-647 yd,

E-mail: biuro@conowego.net.

Дополнительная информация на сайте: <http://conowego.net>