

Т.К. ГВЕНЕТАДЗЕ<sup>1</sup>, Г.Т. ГИОРГОБИАНИ<sup>1,2</sup>, В. Ш. АРЧВАДЗЕ<sup>1</sup>, Л.О. ГУЛБАНИ<sup>3</sup>

## ПРОФИЛАКТИКА РАЗВИТИЯ МУЖСКОГО БЕСПЛОДИЯ ПОСЛЕ РАЗЛИЧНЫХ СПОСОБОВ ПАХОВОЙ ГЕРНИОПЛАСТИКИ С ИСПОЛЬЗОВАНИЕМ СЕТЧАТОГО ЭКСПЛАНТАТА

Тбилисский государственный медицинский университет<sup>1</sup>,

Клиника «Аверси»<sup>2</sup>, г. Тбилиси,

Грузия,

ГУО «Белорусская медицинская академия последипломного образования»<sup>3</sup>, г. Минск,

Республика Беларусь

**Цель.** Изучение и сравнение количественного состава сперматозоидов до и после операции Лихтенштейна и Гвенетадзе.

**Материал и методы.** За последние 6 лет нами изоляционным методом оперировано более 1000 пациентов. Объектом исследования были 215 пациентов репродуктивного возраста (от 19 до 40 лет включительно) с двусторонними паховыми грыжами. Пациентов разделили на две группы. В первую группу вошло 66 (30,7%) человек, которым была выполнена герниопластика по Лихтенштейну. Вторую группу составили 149 (69,3%) пациентов, которым была сделана герниопластика по Гвенетадзе. В обеих группах проведены спермоморфологические исследования за 2 дня до операции и спустя 30 дней и 6 месяцев после операции.

**Результаты.** Олигоспермия, снижение количественного состава сперматозоидов на 30-35%, выявлены только в первой группе ( $p < 0,01$ ). Во второй группе изменений не отмечено. В обеих группах рецидивов грыжи не выявлено. У 68 пациентов после операции по Гвенетадзе родились дети.

**Заключение.** Герниопластика по Гвенетадзе является превенцией мужского бесплодия, она показана во всех случаях, особенно в репродуктивном возрасте, а также при двусторонней паховой грыже. Данная методика более прочная, поскольку задняя стенка пахового канала представлена поперечной фасцией, сеткой и апоневрозом наружной косой мышцы, поэтому возникновение рецидива грыжи сведено до минимума и практически исключается. Исходя из вышесказанного, эту методику с успехом можно выполнять также у пациентов в пожилом и в старческом возрасте.

*Ключевые слова:* паховая грыжа, изоляция семенного канатика, сетчатый материал

**Objectives.** The study and comparison of quantitative composition of spermatozoids prior and after Lichtenstein and Gvenetadze operations.

**Methods.** For the recent 6 years 1000 patients have been operated on by the isolation method. 215 patients of the reproductive age (19-40 yrs.) with the bilateral inguinal hernias became the object of study. The patients were allocated into two groups. The first group contained those 66 patients (30,7%) who underwent bilateral Lichtenstein hernia repair. The second group – 149 patients (69,3%) on whom bilateral hernia repairs by Gvenetadze method have been utilized. Complete spermomorphocitological investigations have been performed in all groups 2 days prior to surgery, 30 days and six months after surgery.

**Results.** Oligospermia, reduction of the quantitative sperm composition by 30-35% was revealed only in the first group ( $p < 0,01$ ). In the second group no significant differences was registered. 68 patients had children after surgery by Gvenetadze method.

**Conclusions.** Hernioplasty by Gvenetadze prevents male infertility in all cases especially for bilateral inguinal hernia repair as well as in reproductive age. The given technique is more solid as the posterior wall of the inguinal canal presented by the transverse fascia, mesh and aponeurosis of the external oblique muscle therefore the recurrence rates of hernia is minimized and practically excluded. Based on the foregoing results this method is considered as an effective method of hernioplasty as for young as well for elderly patients.

*Keywords:* inguinal hernia, spermatic cord isolation, mesh material

Novosti Khirurgii. 2014 May-Jun; Vol 22 (3): 379-385

Prevention of male infertility development after different methods of inguinal hernia repair with the mesh explant

T.K. Gvenetadze, G.T. Giorgobiani, V.Sh. Archvadze, L.O. Gulbani

### Введение

Метод Лихтенштейна несомненно считается революционным переворотом в лечении паховых грыж. Однако он имеет ряд серьезных отрицательных сторон. К ним относятся

фиброзные изменения в семенном канатике, дезэякуляция, обструктивная азооспермия, олигоспермия, что доказано множественными экспериментальными исследованиями и публикациями последних лет [1, 2, 3, 4, 5, 6, 7, 8]. Указанные осложнения связаны с тес-

ным контактом сетки с семенным канатиком и являются причиной мужского бесплодия. Таким образом, операция Лихтенштейна в большинстве случаев равносильна операции стерилизации мужчин. Поэтому в лечении паховых грыж все актуальнее становятся так называемые изоляционные или защитные методы герниопластики семенного канатика от сетки, так как это является превенцией мужского бесплодия.

**Целью** работы является изучение и сравнение количественного состава сперматозоидов до и после операции Лихтенштейна и Гвенетадзе.

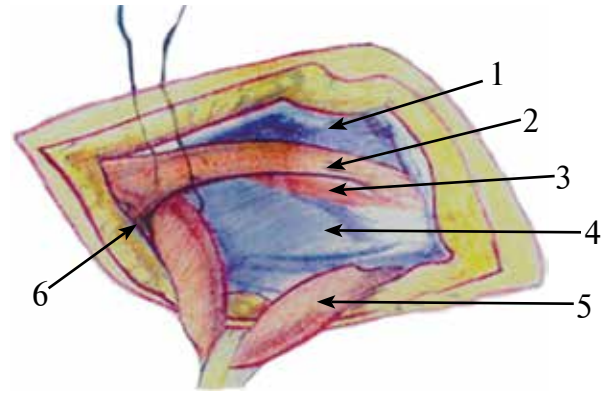
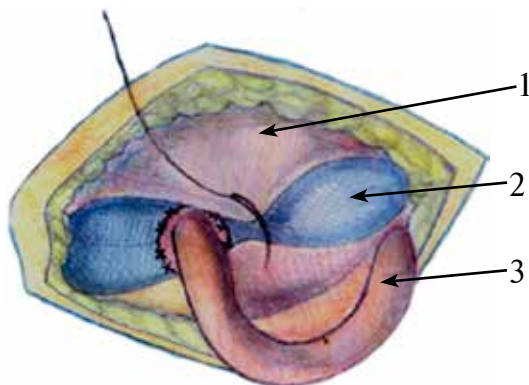
### Материал и методы

С 2007 г. по 2012 г. изоляционным методом оперировано более 1000 пациентов. Объектом данного исследования были 215 пациентов репродуктивного возраста (специально выбран возраст от 19 до 40 лет включительно) с двухсторонними паховыми грыжами. Пациентов разделили на две группы. В первую группу вошло 66 (30,7%) пациентов, которым была выполнена герниопластика по Лихтенштейну. Вторую группу составили 149 (69,3%) человек, которым была произведена герниопластика по Гвенетадзе, предусматривающая полную изоляцию семенного канатика от сетки.

Использовали тяжелые сетки с маленькими порами (Prolene) и легкие сетки с крупными порами (Ultra-Pro). Основными моментами герниопластики по Гвенетадзе (сертификат на авторское право N 4054 «Сакпатент», 2004 г.) являются:

- а) сужение внутреннего кольца пахового канала кисетным швом с обязательным захватом поперечной фасции и завязыванием шва «галстукообразно», чтобы не сдавливать семенной канатик (рис. 1);
- б) моделирование сетки – в сетке должно

**Рис. 2.** Профилактика флотации сетки: 1 – *aponeurosis m. obliquus externus abdominis*; 2 – полипропиленовая сетка; 3 – *funiculus spermaticus*.



**Рис. 1.** Схема сужения внутреннего кольца пахового канала кисетным швом: 1 – *aponeurosis m. obliquus externus abdominis*; 2 – *m. obliquus internus abdominis*; 3 – *m. transversus abdominis*; 4 – *fascia transversalis*; 5 – *funiculus spermaticus*; 6 – *anulus inguinalis profundus*

быть вырезано окно диаметром на 0,3-0,5 см больше, чем диаметр семенного канатика;

в) фиксация моделированной сетки производится обычным способом;

г) фиксация края окна у внутреннего кольца пахового канала, чтобы не было флотации (рис. 2);

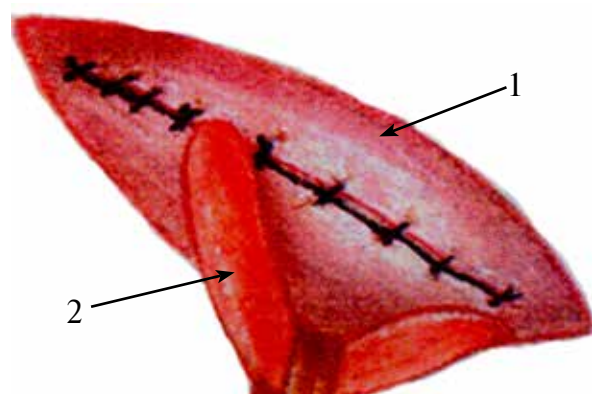
д) прошивание апоневроза мышц позади семенного канатика;

е) выведение семенного канатика над апоневрозом, чем достигается его полная изоляция от сетки (рис. 3).

На завершающем этапе над семенным канатиком прошивается фасция Томпсона, которая вместе с подкожной жировой клетчаткой защищает семенной канатик от внешних воздействий.

В обеих группах изучили количественный состав сперматозоидов (анализ спермы брали с сохранением всех требований перед взятием: воздержание половой связи 3-7 дней перед взятием эякулята, соблюдение диеты, личной

**Рис. 3.** Способ изоляции семенного канатика от сетки: 1 – *aponeurosis m. obliquus externus abdominis*; 2 – *funiculus spermaticus*.



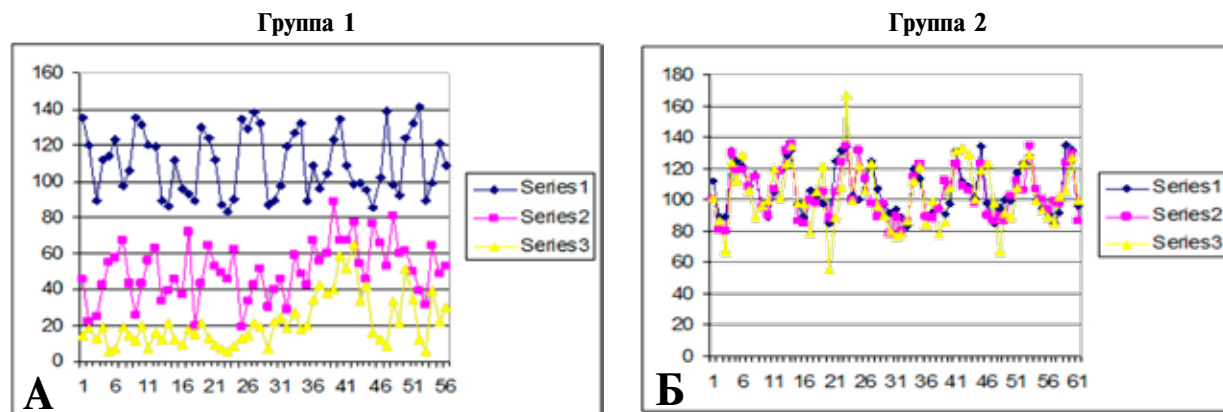


Рис. 4. Результаты исследования. А – 1 группа; Б – 2 группа. 1 – серия (за 2 дня до операции); 2 – серия 2 (30 дней после операции); 3 – серия 3 (6 месяцев после операции)

гигиены, воздержание от физической нагрузки, алкоголя). Эякулят брали в клинических условиях, методом мастурбации. Во всех случаях эякулят исследовали в течении 30-60 минут после взятия в количестве 1 мл, в камере Маклера (MAKLER COUNTING CHAMBER). Проводили 3 серии исследований: серия 1 – за 2 дня до операции; серия 2 – 30 дней после операции; серия 3 – 6 месяцев после операции.

### Результаты

Отдаленные результаты в сроки от 2 до 5 лет изучены в обеих группах. Рецидивов грыжи не выявлено.

Статистически в первой группе в сериях 2 и 3 отмечены значительные изменения (снижение количества сперматозоидов на 30-35% ( $p < 0,01$ )). Во второй группе, в сериях 1, 2 и 3, статистически значимых изменений не выявлено (рис. 4). У 68 пациентов после операции по Гвенетадзе родились дети.

Мы предлагаем классификацию герниопластических открытых методов в лечении паховых грыж.

Существующие открытые методы герниопластики можно классифицировать следующим образом:

I. Натяжные методы – чисто тканевые (Бассини, Спасокукоцкий, Шолдаис и др.).

II. Ненатяжные методы – “TENZION-FREE” – Пластика с использованием протезных материалов.

К ним относятся:

1. Неизоляционная (контактная) герниопластика – (Лихтенштейн, Гильберт, Робинс-Рутков и др).

2. Изоляционная (защитная) герниопластика.

Существует два вида изоляционной герниопластики:

а) неполная изоляция семенного канатика от сетки – (Трабукко, Арчвадзе);

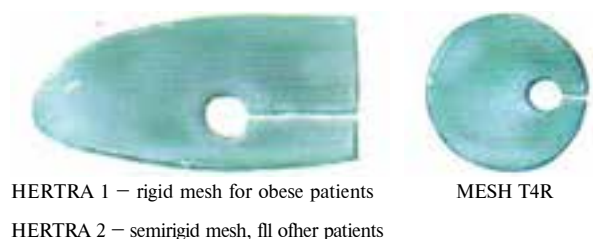
б) полная изоляция семенного канатика от сетки – (метод Гвенетадзе).

В данной классификации новшеством являются предложенные изоляционные методы герниопластики.

Метод Трабукко (безнатяжная, бесшовная герниопластика с использованием заготовок сеточек) предложен в 1989 году [12]. Он использует специальные, жесткие, сохраняющие контролируемую память (оставаться плоской без тенденции к образованию морщин и скручивания) сеточки заготовки Hertra T4 – для лечения средних и больших паховых грыж и T5 при больших грыжах с несостоятельностью задней стенки (рис. 5) [13].

После обработки грыжевого мешка катетер Фолея (Foley) вставляют внутрь глубокого пахового кольца (это облегчает укладку сеточки в предбрюшинном пространстве) и закачивают воздухом примерно на 30 см<sup>3</sup>. Затем сеточку фиксируют вокруг семенного канатика и катетера Фолея, прошивая прорезь сетки узловыми швами и укладывают в предбрюшинном пространстве (место тесного контакта сетки с предбрюшинным сегментом семенного канатика). Из катетера Фолея выпускается воздух и он вынимается (рис. 6).

Рис. 5. Сетки для герниопластики по Трабукко. Заготовка сеточки – накладная для пахового канала (T5) и круглая сеточка для предбрюшинного пространства (T4) [13]



HERTRA 1 – rigid mesh for obese patients  
HERTRA 2 – semirigid mesh, fl for other patients

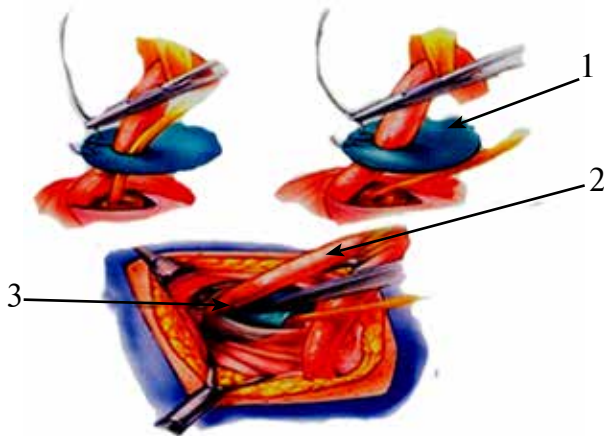


Рис. 6. Катетер Фолея облегчает укладку сеточки Т4 вокруг семенного канатика в предбрюшинном пространстве. Т4 располагается вокруг канатика или канатика и катетера Фолея. Прорезь сеточки закрывается и Т4 проталкивается поверх катетера Фолея. Глубокое кольцо сужается над Т4 и катетер удаляется [12]: 1 – prosthetic materials (mesh); 2 – funiculus spermaticus; 3 – anulus inguinalis profundus.

После этого имплантируется вторая, накладная, сетка подобно методу Лихтенштейна (Е. Трабуссо не фиксирует сетку швами). Семенной канатик выводится в «окне» сетки (второе место тесного контакта семенного канатика с сеткой). Аponeвроз закрывается над сеткой под семенным канатиком (рис. 7).

Таким образом, Е. Трабуссо изолировал семенной канатик от сетки на значительном расстоянии. Однако у внутреннего пахового кольца и в «окне» сетки имеется тесный контакт семенного канатика с сеткой.

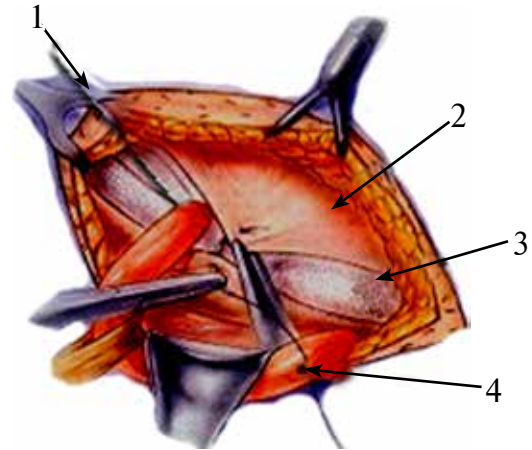


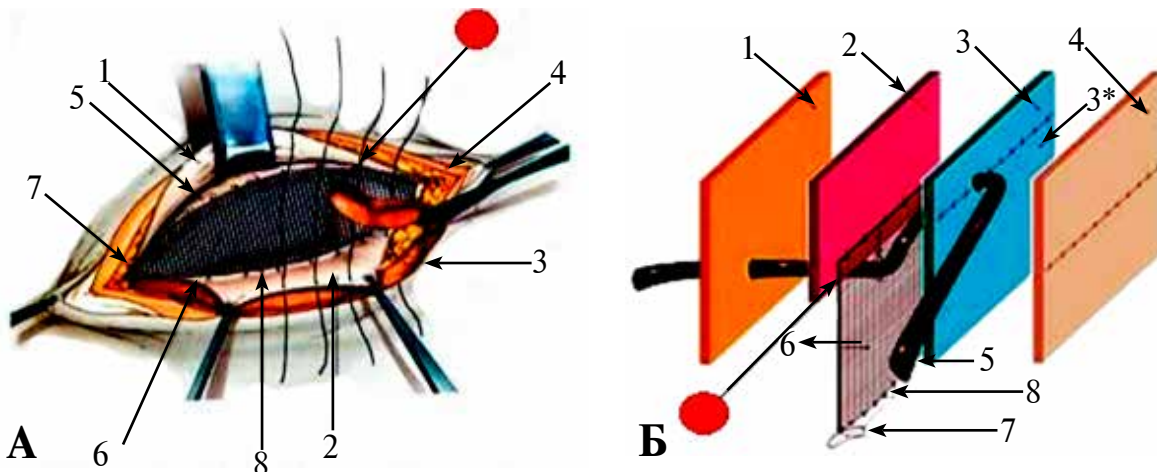
Рис. 7. Выведение семенного канатика в «окне» сетки Т5 [12]: 1 – место тесного контакта сетки с семенным канатиком; 2 – aponeurosis m.obliquus externi abdominis; 3 – сетка Т5; 4 – funiculus spermaticus.

В. Арчвадзе (сертификат на авторское право N671 «Сакпатент») усовершенствовал метод тем, что убрал сетку из внутреннего кольца пахового канала, но в области «окна» в сетке сохранился тесный контакт с семенным канатиком (рис. 8).

### Обсуждение

В настоящее время проблема лечения паховых грыж остается актуальной. Доля их составляет 80% наружных грыж живота. В структуре хирургических операций грыжесечение занимает третье место после аппендэктомии и холецистэктомии [11]. Грыжи отрицательно влияют на эстетическое состояние, снижают

Рис. 8. Методика герниопластики по Арчвадзе. Красным обозначено место тесного контакта сетки с семенным канатиком. А: 1 – aponeurosis m. obliquus abdominis ext. (margo superior); 2 – aponeurosis m. obliquus abdominis ext. (margo inferior); 3 – m. obliquus abdominis internus; 4 – fascia thomson; 5 – funiculus spermaticus; 6 – prosthetic material (mesh); 7 – tuberculum pubis; 8 – lig. inguinale. Б: 1 – fascia transversa; 2 – m.m. obliquus abdominis int. et transv; 3 – aponeurosis m obliquus abdominis ext. (margo superior); 3\* – aponeurosis m obliquus abdominis ext. (margo inferior); 4 – fascia Thomsoni; 5 – funiculus spermaticus; 6 – prosthetic material (mesh); 7 – os pubis; 8 – lig. inguinale poupart.



качество жизни, ограничивают функциональные возможности пациентов. Широкая распространенность паховых грыж среди лиц трудоспособного возраста и мужского пола обуславливают высокую социально-экономическую и репродуктивную значимость данной патологии. Поздняя обращаемость пациентов и несвоевременное хирургическое лечение ведут к росту числа так называемых «сложных» форм, к которым относят скользящие, рецидивные и большие пахово-мошоночные грыжи. Однако наибольшая опасность грыженосительства таится в возможности развития ущемления внутренних органов. Результаты оперативного лечения оставляют желать лучшего. Проблема выбора вида пластики при лечении паховой грыжи остается до настоящего времени открытой и до сих пор продолжается поиск оптимального метода оперативного вмешательства. Частота рецидива паховой грыжи, по данным литературы последних лет [11], при традиционных способах варьирует от 4,4% до 17%, а при использовании имплантата – 0,3% до 2,2%. Не является редкостью, что традиционные способы пластики пахового канала сопровождаются повреждением *n. ilioinguinalis*, *n. iliohypogastricus* и *n. genitofemoralis*, а также нарушением кровоснабжения яичка, как следствие травмы артериальных и венозных сосудов семенного канатика. Избежать этих осложнений возможно использованием принципа «ненатяжной» герниопластики, при которой не происходит натяжения стенок пахового канала. Экспертами единогласно признано, что натяжение тканей, участвующих в пластике, является первостепенной причиной рецидивов грыж, ибо натянутые ткани в конечном итоге не в состоянии выдержать действие постоянно меняющегося внутрибрюшного давления. Поэтому основным требованием современной герниологии является «ненатяжной» принцип герниопластики. Все чисто тканевые герниопластики являются «натяжными». Сохранить принцип «Tension-free» возможно только в случаях использования сетчатого материала. Несомненно, во второй половине XX века, выдающим достижением считается внедрение методов «без натяжения» в лечении паховых грыж, что стало возможным благодаря появлению качественных синтетических материалов, пригодных для имплантации в организм человека. Произошли изменения в интерпретации патогенеза грыж. Были отвергнуты и резко сократились число выполняемых операций устаревшими методами герниопластики. Появились новые методы.

Предложенный Лихтенштейном простой,

гениальный метод герниопластики лечения паховых грыж позволил значительно сократить рецидивы заболевания, сократить сроки пребывания в стационаре и ускорив сроки реабилитации больных, улучшить качество их жизни.

Естественно, любой автор, предлагающий новый метод, не может предугадать все его положительные и отрицательные стороны.

В настоящее время имеется множество достоверных доказательств как экспериментальных, так и клинических, о том, что операция Лихтенштейна имеет ряд серьезных, нежелательных осложнений в виде дезэякуляции, обструктивной азооспермии, олигоспермии, что приводит к развитию мужского бесплодия, то есть к стерилизации мужчин. Публикации последних лет убедительно подтверждают существование этой проблемы [1, 2, 3, 4, 5, 6, 7, 8].

Экспериментальные исследования на кроликах проведены в Германии под руководством V. Schumpelick [7]. На 20-ти кроликах одинакового возраста, веса и соблюдением НИН требований произвели билатеральную герниопластику по Лихтенштейну. С одной стороны имплантировали полипропиленовую сетку (Ultra-Pro – легкая сетка с большими порами), с другой (Prolene – тяжелая сетка с маленькими порами). Вазографию выполнили спустя 6 месяцев после операции. При вазографии выявлены обструктивные изменения семенного канатика (обструкция семявыносящего протока > 75%): при сетке «Prolene» в 50% случаев, а при «Ultra-Pro» в 25%. В окружающих тканях выявлены гранулемы. Диаметр гранулемы был больше при сетке «Prolene», чем при «Ultra-Pro».

Причиной проблемы является тесный контакт семенного канатика с сеткой. Поэтому семенной канатик нуждается в «защите».

Для решения данной проблемы вырываются два пути. Первый путь – улучшение качества сеток, то есть создание таких сетчатых материалов, которые не вызвали бы обструктивных изменений семявыносящего протока, даже находясь в тесном контакте с ним. Этот путь выбрали страны запада, что требует больших материальных затрат, человеческих ресурсов и времени. Второй путь – полная изоляция семенного канатика от сетки (метод Гвенетадзе) не требует никаких материальных затрат и времени, поскольку метод на сегодняшний день предложен и апробирован в клинической практике и его уже возможно широко использовать, ознакомившись с ним. Это метод предотвращения бесплодия в репродуктивном возрасте и прочная герниопластика

у пациентов в пожилом и старческом возрасте.

Есть еще несколько вопросов в герниологии, которые являются дискуссионными.

Первое — метод выбора герниопластики. В странах запада давно решен вопрос в пользу «ннатяжной» герниопластики. Доля традиционных герниопластик на западе составляет 8-10%. В странах постсоветского пространства доля традиционных методов остается высокой, о чем свидетельствуют русскоязычные публикации [9, 10]. Ряд авторов предлагают выбирать вид герниопластики в зависимости от параметров пахового канала, состояния тканей и т.д. Отдают предпочтение методу Шолдайса, что противоречит требованиям современной герниологии — сохранение принципа “Tension-free”. На наш взгляд не стоит во время операции измерять параметры пахового канала. Визуально тоже невозможно оценить состояние тканей, тем более что нет экспресс-методов оценки состояния соединительной ткани, поэтому лучше придерживаться требований современной герниологии.

Второе — использовать ли сетчатые материалы во всех случаях грыжи?

Очень часто в публикациях встречаются «обоснованные» показания и противопоказания к использованию сетчатых эндопротезов. Ряд авторов, при первичных и маленьких грыжах, не рекомендуют использование сетки. Таким образом, они выполняют «натяжные» герниопластики, тем самым увеличивают возможность рецидива грыж. Мы считаем, что наличие грыжи уже является показанием к применению сетки. Зачем ждать рецидива: чтобы оправдать потом применение сетки?

Третье — выбор сетчатого эндопротеза.

Хирургические сетки представляют собой группу имплантатов, в основном используемых для грыжесечения. Современную хирургию более невозможно представить без применения этих специальных биоматериалов, используемых примерно при 1 миллионе имплантаций по всему миру. Выполненный в виде сети аллопластичный протез применяется для того, чтобы закрыть грыжевой дефект и усилить брюшную стенку.

Сегодня выделяют две основные концепции сетки: классическая концепция, включающая тяжелые сетки с маленькими порами, и новая концепция, включающая легкие сетки с большими порами.

Все экспериментальные данные и первые клинические данные свидетельствуют о превосходстве концепции легкой сетки с крупными порами, в частности, увеличенного комфорта и качества жизни после операции.

Мы предпочитаем легкие сетки с большими порами, особенно в лечении паховых грыж, так как они дают меньше осложнений, чем тяжелые сетки с маленькими порами. Это подтвердили эксперименты V. Schumpelick et al. [8].

Четвертое — проблема послеоперационной боли.

Иногда послеоперационная боль причиняет больше страдания пациентам, чем сама грыжа. Существует консервативное и оперативное лечение послеоперационной боли. В случае неэффективности консервативного лечения предлагают — нервэктомии с иссечением рубцово измененных тканей вместе с сеткой. Предлагают превенцию послеоперационной боли — пересечением нервов и погружением их в толщу мышц в начале операции. Однако неизвестно, стоит ли денервировать паховую область. До настоящего времени нет сообщений об отдаленных результатах таких операций. Мы отодвигаем нервы и стараемся, чтобы они не попали в шов.

## Заключение

Герниопластика по Гвенетадзе является превенцией мужского бесплодия, она показана во всех случаях, особенно в репродуктивном возрасте, а так же при двусторонней паховой грыже. Данная методика более прочная, поскольку задняя стенка пахового канала представлена поперечной фасцией, сеткой и апоневрозом наружной косой мышцы, поэтому возникновение рецидива грыжи сведено до минимума и практически исключается. Исходя из вышесказанного, эту методику с успехом можно выполнять у пациентов в пожилом и в старческом возрасте.

## ЛИТЕРАТУРА

1. Does mesh repair of groin hernia cause male infertility? / M. Hallen [et al.] // *Hernia*. — 2009. — Vol. 1, N 13. — P. 25.
2. Klosterhalfen B. Functional and morphological evaluation of different polypropylene-mesh modifications for abdominal wall repair / B. Klosterhalfen, U. Klinge, V. Schumpelick // *Biomaterials*. — 1998 Dec. — Vol. 19, N 24. — P. 2235–46.
3. In vivo study of meshes implanted over the inguinal ring and external iliac vessels in uncastrated pigs / K. A. LeBlanc [et al.] // *Surg Endosc*. — 1998 Mar. — Vol. 12, N 3. — P. 247–51.
4. Hernioraphy with polypropylene mesh causing inguinal vasal obstruction: a preventable cause of obstructive azoospermia / D. Shin [et al.] // *Ann Surg*. — 2005 Apr. — Vol. 241, N 4. — P. 553–58.
5. Obstructive azoospermia after bilateral endoscopy

total extra peritoneal inguinal hernia repair. the role of surgeon / S. Skawran [et al.] // Hernia. – 2009. – Vol. 1, N 13. – P. 25.

6. The effects of mesh bioprosthesis on the spermatic cord structures; a preliminary report in a canine model / R. G. Uzzo [et al.] // J Urol. – 1999 Apr. – Vol. 161, N 4. – 1344–49.

7. Is there a risk of infertility after inguinal mesh repair? Experimental studies in the pig and rabbit / C. Peiper [et al.] // Hernia. – 2006 Mar. – Vol. 10, N 1. – P. 7–12.

8. Meshes in inguinal hernia repair / C. Peiper [et al.] // Zentralbl Chir. – 2002 Jul. – Vol. 127, N 7. – P. 573–77.

9. Егиев В. Н. Натяжная герниопластика / В. Н. Егиев. – М. : Медпрактика, 2002. – 147 с.

10. Выбор метода хирургического лечения паховых грыж / В. А. Ступин [и др.] // Хирургия. Журн. им. Н. И. Пирогова. – 2009. – № 11. – С. 53–57.

11. Тимошин А. Д. Хирургическое лечение паховых и послеоперационных грыж брюшной стенки / А. Д. Тимошин, А. В. Юрасов, А. Л. Шестаков. – М. : Триада X, 2003. – 144 с.

12. Trabucco E. Atlas of herniology / E. Trabucco. – Turin, 2006. – 44 p.

13. Trabucco E. Nuove protesi erniarie in polypropylene / E. Trabucco, P. Companelli, R. Cavagnoli // Min Chir. – 1998 Apr. – Vol. 53, N 4. – P. 337–41.

#### Адрес для корреспонденции

0160, Грузия, г. Тбилиси,  
пр. Важа-Пшавела, д. 27 б,  
Клиника «Аверси»,  
тел. моб. (+995 32) 17 92 30,  
e-mail: surgeon@Yahoo.com,  
Гвенетадзе Тамаз Каленикович

#### Сведения об авторах

Гвенетадзе Т.К., д.м.н., профессор кафедры неотложной хирургии №2 Тбилисского государственного медицинского университета.

Гиоргобиани Г.Т., д.м.н., профессор, заведующий кафедрой неотложной хирургии №2 Тбилисского государственного медицинского университета, кли-

нический директор клиники «Аверси».

Арчвадзе В.Ш., д.м.н., профессор кафедры общей хирургии Тбилисского государственного медицинского университета.

Гулбани Л.О., клинический ординатор кафедры хирургии ГУО «Белорусская медицинская академия последипломного образования».

*Поступила 11.03.2014 г.*

---

## ГЛУБОКОУВАЖАЕМЫЕ КОЛЛЕГИ!

**10-12 СЕНТЯБРЯ 2014 ГОДА В Г. ПЕРМЬ СОСТОИТСЯ XXI КОНГРЕСС  
АССОЦИАЦИИ ГЕПАТОПАНКРЕАТОБИЛИАРНЫХ ХИРУРГОВ СТРАН СНГ**

#### НАУЧНАЯ ПРОГРАММА КОНГРЕССА:

1. Новое в хирургической гепатологии и панкреатологии.
2. Абсцессы печени.
3. «Свежие» повреждения желчных протоков.
4. Панкреатэктомия.
5. Секция молодых ученых (в возрасте до 35 лет): «Проблемы диагностики и хирургического лечения заболеваний печени, желчевыводящих путей и поджелудочной железы».

Дополнительная информация на сайтах: [www.hepatoassociation.ru](http://www.hepatoassociation.ru); [www.pasma.ru](http://www.pasma.ru).