

А.Н. ПОПОВ¹, Б.А. ВЕСЕЛОВ¹,
Р.Р. ФАСХИЕВ¹, Е.П. БУРЛЕВА², А.В. НАЗАРОВ¹

ПЛЕЧЕ-ПОДКЛЮЧИЧНАЯ ФИСТУЛА КАК ВЫБОР СОСУДИСТОГО ДОСТУПА У ПРОБЛЕМНЫХ ПАЦИЕНТОВ, НАХОДЯЩИХСЯ НА ХРОНИЧЕСКОМ ГЕМОДИАЛИЗЕ

Муниципальное автономное учреждение «Городская клиническая больница №40»¹,
ГБОУ ВПО «Уральский государственный медицинский университет»²,
г. Екатеринбург,
Российская Федерация

Цель. Определить структуру осложнений и продолжительность функционирования плече-подключичной фистулы (ППФ).

Материал и методы. В период с сентября 2002 по июнь 2012 года 23 пациентам с терминальной хронической почечной недостаточностью (ТХПН) наложено 25 ППФ из политетрафторэтилена (ПТФЭ), у двух пациентов дважды. Возраст пациентов варьировал от 30 до 74 лет (M=52 года), женщин было 15, мужчин – 10. Длительность нахождения на хроническом гемодиализе (ХГД) до формирования данной фистулы варьировала от 1 до 132 месяцев (M=44 месяца). За десятилетний период наблюдения произведен анализ осложнений и расчет пятилетней кумулятивной проходимости ППФ с использованием метода Kaplan-Meier.

Результаты. Всего зафиксировано 37 осложнений. Наиболее частым осложнением в процессе эксплуатации артерио-венозной фистулы (АВФ) был тромбоз – 28 случаев. Пациентам выполнено 27 тромбэктомий и 1 системный тромболизис (препаратом актилизе). Максимальное количество тромбозов приходилось на первые два года функционирования 21 случай (75%), в данный период времени восстановлено 17 (81%) АВФ. По поводу псевдоаневризм (n=4) выполнено 4 резекции. При инфицировании протеза выполнено 2 операции, в 2 случаях иссечены кожные свищи в проекции ППФ в условиях отсутствия местной инфекции. Кумулятивная проходимость ППФ через 62 месяца наблюдения составила 48,02%, при стандартной ошибке – 14,13%.

Заключение. Формирование плече-подключичной фистулы из политетрафторэтилена является одним из приемлемых вариантов сосудистого доступа у проблемных пациентов, находящихся на хроническом гемодиализе.

Ключевые слова: хронический гемодиализ, артерио-венозная фистула, плече-подключичная фистула, осложнения, артериовенозный эксплантат, политетрафторэтилен

Objectives. To determine the structure of complications and functioning time of the brachial - subclavian fistula (BSF).

Methods. During the period from September 2002 to June 2012 23 patients with the end-stage renal disease (ESRD) underwent 25 BSF with polytetrafluoroethylene (two patients twice). The age of patients ranged from 30 to 74 years (M=52 years), there were 15 women, 10 men. The stay duration on chronic hemodialysis before the formation of the fistula ranged from 1 to 132 months (M=44 months). Over the ten-year follow-up period, the complications were analyzed, and the calculation of the cumulative five-year BSF patency using the Kaplan-Meier method was performed.

Results. Totally, 37 complications were registered. The most frequent complication during the use of arteriovenous fistula (AVF) was thought to be thrombosis – in 28 cases. 27 patients underwent thrombectomy and 1 patient – systemic thrombolysis (with thrombolytic drug Actilyse). The maximal number of thrombosis was registered during the first two years – 21 cases (75%), at present 17 (81%) of AVF have been restored. Four aneurysmal resections were performed (n=4). 2 surgeries were performed in patients with infected prosthesis and 2 more operations – the excision of cutaneous fistulas in the projection of BSF without local infection. The BSF cumulative patency through 62 months of follow-up was 48.02% with a standard error – 14.13%.

Conclusions. Formation of the brachial-subclavian fistula from PTFE clarifies acceptable medical options for problematic patients on chronic hemodialysis.

Keywords: chronic hemodialysis, arteriovenous fistula, brachial - subclavian fistula, complications, arteriovenous explant, polytetrafluoroethylene

Novosti Khirurgii. 2014 Mar-Apr; Vol 22 (2): 179-183

Brachial-subclavian fistula as vascular access choice in problematic patients on chronic hemodialysis

A.N. Popov, B.A. Veselov, R.R. Faskhiev, E.P. Burleva, A.V. Nazarov

Введение

Ежегодно в России увеличивается количе-

ство пациентов с терминальной хронической почечной недостаточностью (ТХПН), т.к. продолжительность их жизни растет на фоне улуч-

шения качества экстракорпорального очищения крови. По данным Регистра Российского диализного общества, прирост пациентов за 2009 год составил 8,3% [1]. Зарубежные публикации сообщают о 5% приросте данной популяции пациентов [2]. Хронический гемодиализ (ХГД), как вид заместительной почечной терапии, используется у 62-95% пациентов с ТХПН [3].

Выживаемость сосудистого доступа (СД) остается актуальной проблемой на протяжении всего периода существования ХГД. Артериовенозная фистула (АВФ) должна обеспечивать объемный кровоток в контуре гемодиализа 300-500 мл/мин, иметь широкий и протяженный пункционный сегмент и создавать минимальное количество осложнений.

Руководством в вопросе выбора вида СД у пациентов с ТХПН являются международные согласительные документы [4-10].

В связи с увеличением длительности жизни пациентов, находящихся на ХГД, ежегодно растет популяция проблемных пациентов. Это случаи отсутствия аутовенозного материала, недостаточного диаметра сосудов (поверхностных вен $D \leq 3$ мм, плечевой артерии в кубитальной ямке $D \leq 3$ мм, лучевой артерии на предплечье $D \leq 2$ мм), стойкой гипотонии. В связи с этим потребность во вторичных и третичных СД стремительно увеличивается во всех странах мира [11]. В этих случаях выбор хирурга останавливается на АВФ из синтетического сосудистого протеза (ССП). Проблемным пациентам часто формируются нетипичные АВФ из СПП – плече-подключичные [12], плече-подмышечные [13], плече-яремные, плече-плечевые, подключично-подключичные.

Разработка и изучение нетипичного проксимального СД, такого, как плече-подключичная фистула (ППФ) для пациентов, длительно находящихся на ХГД, является одним из направлений нашей работы. Преимуществами ППФ являются простота выполнения операции, достаточная протяженность участка протеза для проведения пункции, адекватность скорости объемного кровотока, гигиеничность, удобство в эксплуатации.

Цель исследования. Определить структуру осложнений и продолжительность функционирования плече-подключичных фистул.

Материал и методы

В период с сентября 2002 г. по июнь 2012 г. 23 пациентам с ТХПН в отделении хронического диализа и детоксикации и сосудистом отделении на базе Муниципального автономного учреждения Городской клинической

больницы №40 было наложено 25 ППФ (у двух пациентов дважды на контрлатеральных конечностях). Для формирования АВФ использовали протезы из политетрафторэтилена (ПТФЭ): “Gore-Tex” – 16 случаев, «Экофлон» – 4, “VenaFlo II” – 4, “Vascutek” – 1.

Возраст пациентов варьировал от 30 до 74 лет (M=52 года), женщин было 15, мужчин – 10. Длительность нахождения на ХГД до формирования данной фистулы варьировала от 1 до 132 месяцев (M=44 месяца). Причинами ТХПН, у данной группы пациентов, были: хронический гломерулонефрит – 11 случаев, пиелонефрит – 5, поликистоз – 3, диабетическая нефропатия – 4, мочекаменная болезнь – 1, волчаночный нефрит – 1 случай. До наложения ППФ пациенты подвергались формированию в среднем двух постоянных СД, максимальное количество СД, выполненных у одного из пациентов, составило 6. При наложении АВФ, по возможности, учитывалось доминирование правой или левой руки. В 10 случаях фистула формировалась слева, в 15 – справа. В 5 (20%) случаях ППФ формировалась как первичный доступ и по 10 (40%) как вторичный и третичный доступы в равной степени.

Перед тем как выбрать способ формирования СД, пациенту проводилось физикальное исследование, дуплексное сканирование (аппаратом “Siemens Sonoline Antares GmbH”) артерий и вен брахио-цефальной зоны, а также артерий и вен верхних и нижних конечностей. Цель ангиосканирования – определение проходимости артерий и вен интересующих зон, а также их диаметров. Если у пациента отсутствовал аутовенозный материал или диаметр плечевой артерии в кубитальной ямке был недостаточным, а также при малых диаметрах плечевых и кубитальных вен, выполнялась плече-подключичная фистула из политетрафторэтилена (ПТФЭ) по разработанной нами методике (оформлена заявка на изобретение №2013101238 в Федеральной службе по интеллектуальной собственности).

Для решения поставленных задач проведен ретроспективный анализ историй болезни с сентября 2002 г. по июнь 2012 г., с выполнением статистической обработки данных в лицензионной программе Microsoft Excel 2003. За десятилетний период наблюдения произведен расчет пятилетней кумулятивной проходимости ППФ с использованием метода Kaplan-Meier.

Результаты

На момент проведения статистического

анализа 3 пациента имели срок функционирования АВФ 13 месяцев, поэтому после первого года наблюдения данные пациенты считались выбывшими из исследования.

В первый год функционирования ППФ было зафиксировано наибольшее количество тромбозов, 15 случаев у 8 пациентов, из них у 5 выполнялись неоднократные тромбэктомии, максимальное количество до 3. Восстановлена функция 13 АВФ из 15, эффективность тромбэктомий составила 86,7%.

В 1 случае при инфекции ППФ и сепсисе инфицированный участок протеза не удален, произведена пластика плечевой артерии аутовеной, репротезирование АВФ вне зоны инфекции. У 1 пациента выполнена резекция ложной аневризмы, репротезирование пораженного участка АВФ. У 2 пациентов выполнено иссечение кожных свищей в проекции ППФ в условиях отсутствия местной инфекции. В двух случаях зафиксирована смерть пациентов, при этом фистулы продолжали функционировать до летального исхода.

В течение второго года эксплуатации функционировала 21 ППФ. Наиболее частым осложнением оставался тромбоз – 6 случаев, 5 пациентам выполнена тромбэктомия. Эффективность данной операции составила 60%, восстановлено 3 АВФ из 5. Одной пациентке вместо тромбэктомии проведен системный тромболизис препаратом актилизе, с восстановлением функции фистулы. В течение вто-

рого года наблюдения 1 доступ потерян вследствие инфицирования, выполнено удаление протеза. В трех случаях выполнена резекция псевдоаневризм, в одном случае в сочетании с тромбэктомией, во втором с резекцией участка протеза и репротезированием, в третьем с иссечением кожного свища. Двое пациентов выпали из-под наблюдения.

В третий год наблюдения функционировало 16 ППФ, всего зафиксировано 3 тромбоза у 2-х пациентов. Эффективность тромбэктомии составила 100%. Двое пациентов выпали из-под наблюдения.

В четвертый год наблюдения функционировало 14 АВФ, 4 тромбоза случилось в данный период наблюдения. Эффективность тромбэктомии составила 25%, восстановлена 1 фистула из 4. В одном случае зафиксирована смерть пациентов, при этом фистулы продолжали функционировать до летального исхода.

В пятый год функционирования, тромбозов у 10 ППФ не зафиксировано, 1 пациент выпал из-под наблюдения и в 1 случае наступила смерть пациента (таблицы 1 и 2).

Всего за десятилетний период наблюдения зафиксировано 37 осложнений, 30 из них (81%) в первые два года. Наиболее частым осложнением в процессе эксплуатации АВФ был их тромбоз, зафиксировано 28 случаев. При этом пациентам выполнено 27 тромбэктомий и в 1 случае проведен системный тромболизис (препаратом актилизе). Максимальное коли-

Таблица 1

Структура осложнений плече-подключичных фистул

Осложнения	Месяцы	0-12	12-24	24-36	36-48	48-60
	Количество пациентов					
	n=25	n=21	n=16	n=14	n=10	
Тромбоз	15	6	3	4	0	
Инфекция протеза	1	1	0	0	0	
Аневризматическая Трансформация фистулы	1	3	0	0	0	
Кожный свищ	2	1	0	0	0	
Смерть	2	0	0	1	1	
Выбыли из-под наблюдения	0	2	2	0	1	

Таблица 2

Методы лечения тромбозов плече-подключичных фистул

Осложнения	Месяцы	0-12	12-24	24-36	36-48	48-60
	Количество наблюдений					
	n=25	n=21	n=16	n=14	n=10	
Тромбозы/пациенты с тромбозами	15/8	6/6	3/2	4/4	0/0	
Пациенты, подвергшиеся тромбэктомии	8 (35%)	5 (23,8%)	2 (12,5%)	4 (28,6%)	0	
Тромбэктомии	15	5	3	4	0	
Эффективные тромбэктомии	13 (86,7%)	3 (60%)	3 (100%)	1 (25%)	0	
Тромболизис	0	1	0	0	0	
Эффективный тромболизис	0	1	0	0	0	

чество тромбозов приходилось на первые два года функционирования – 21 случай (75%), в данный период времени восстановлена функция АВФ у 17 (81%) пациентов. По поводу псевдоаневризм (n=4) выполнено 4 резекции, в 2 случаях в сочетании с репротезированием резецированного участка, в 1 случае с тромбэктомией и еще в 1 случае с иссечением кожного свища. Также было выполнено 2 операции по поводу инфицирования протеза: в 1 случае протез удален, во втором после иссечения инфицированного участка произведена пластика плечевой артерии аутовеной и репротезирование АВФ вне зоны инфекции. У 2 пациентов выполнено иссечение кожных свищей в проекции ППФ в условиях отсутствия местной инфекции.

При расчете средних сроков функционирования ППФ в зависимости от вида протеза, выявлено, что наибольшая длительность функционирования фистулы зарегистрирована при использовании эксплантата “Gore-Tex” – 36,8 месяцев, затем у “VenaFlo II” – 26 месяцев и у «Экофлон» – 20 месяцев.

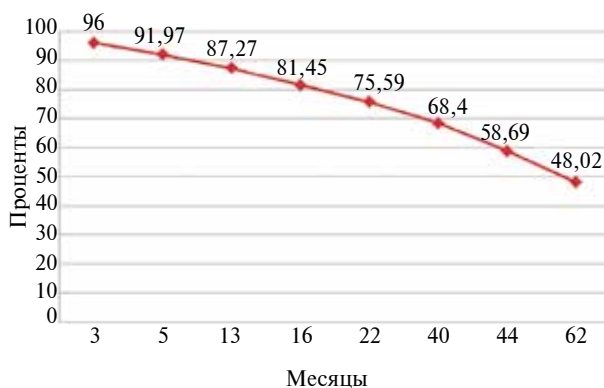
Основными причинами окончательного прекращения эксплуатации сосудистого доступа в период наблюдения 5 лет были: тромбоз АВФ – 11 случаев (44%), инфицирование – 1 случай (4%). Смерть пациентов зарегистрирована в 4 случаях (16%), у них отследить максимальный срок функционирования ППФ не удалось.

Кумулятивная проходимость ППФ через 62 месяца наблюдения составила 48,02% при стандартной ошибке – 14,13% (рис.).

Обсуждение

В проблеме применения ССП обсуждению подлежат три основных темы: оптимальность используемого материала и формы протеза, приоритетность той или иной моди-

Рис. Кумулятивная проходимость плече-подключичных фистул (кривая Kaplan-Meier)



фикации сосудистого доступа, профилактика осложнений. Эксплантаты могут располагаться в различных позициях как типичных, так и нетипичных на верхних конечностях. АВФ в нетипичной позиции (плече-подмышечной, плече-яремной, плече-плечевой, подключично-подключичной) часто используется, как шаг отчаяния у проблемных пациентов. Перечисленные выше типы АВФ, по нашему мнению, имеют ряд гемодинамических недостатков, которые в последующем приводят к тромбозу фистулы. При этом, плече-подключичная фистула может рассматриваться как оптимальный вариант формирования нетипичного доступа у проблемных пациентов.

Опубликованные данные относительно продолжительности функционирования нетипичных проксимальных фистул немногочисленны, противоречивы и представлены только зарубежными исследователями. J.R. Polo et al. [13] и S.J. Savader et al. [14], сообщили о первичной годовой проходимости 73% и 22%, вторичной годовой 91% и 52% петлевых и линейных фистул на плече; а R. Munda et al. [15] о вторичной годовой проходимости 60% петлевых АВФ на плече. Вторичная двухгодичная проходимость представлена только одним автором S.J. Savader et al. 35% [14]. Поэтому отдаленные результаты проходимости и структура осложнений ППФ к настоящему времени в изученной нами литературе, отсутствуют.

Полученные собственные данные говорят о том, что первые два года функционирования для ППФ является критическими. Наибольшее количество тромботических осложнений произошло именно в данный период времени: 15 случаев (55,6% от общего числа тромбэктомий) в первый и 6 (22,2% от общего числа тромбэктомий) – во второй год функционирования АВФ. В последующие годы количество осложнений, в т.ч. тромботических, уменьшается. Эффективная дезоблитерация ППФ на фоне тромбоза, также максимально эффективна в первые два года: 86,7% в первый год и 60% во второй.

Немаловажной проблемой функционирования ППФ остаются псевдоаневризмы (4 случая) и кожные свищи (4 случая), как следствие многократных пункций протеза. Пациенты, у которых возникли данные осложнения, были эффективно прооперированы.

Наибольшую длительность функционирования в плече-подключичной позиции продемонстрировал протез “Gore-Tex” – 36,8 месяцев, по сравнению с протезом “Экофлон” – 20 месяцев и “VenaFlo II” – 26 месяцев.

Пятилетняя кумулятивная проходимость

плече-подключичной фистулы составила 48,02%. К сегодняшнему дню проведение сравнительного анализа по выживаемости ППФ невозможно в связи с отсутствием данных других исследований.

Выводы

1. Первые 2 года эксплуатации плече-подключичной фистулы характеризуются максимальным количеством осложнений 30 случаев (81%), в том числе тромботических 21 случай (75%). В этот же период времени возможно проведение эффективной дезоблитерации с восстановлением кровотока в 81% случаев.

2. Пятилетняя кумулятивная проходимость плече-подключичной фистулы составляет 48,02%.

3. Формирование плече-подключичной артерио-венозной фистулы с использованием протеза является одним из приемлемых вариантов сосудистого доступа у проблемных пациентов, находящихся на хроническом гемодиализе.

ЛИТЕРАТУРА

1. Бикбов Б. Т. Состояние заместительной терапии больных с хронической почечной недостаточностью в Российской Федерации в 1998–2009 гг. Отчет по данным Российского регистра заместительной почечной терапии / Б. Т. Бикбов, Н. А. Томилина // Нефрология и диализ. – 2011. – Т. 13, № 3. – С. 150–64.
2. Gibbons C. P. Vascular Access in the Lower Limb / C. P. Gibbons // Eur J Vasc Endovasc Surg. – 2009 Sep. – Vol. 38, N 4. – P. 373–74.
3. Постоянный сосудистый доступ для гемодиализа: современные тенденции / Я. Г. Мойсюк [и др.] // Нефрология и диализ. – 2002. – Т. 4, № 1. – С. 14–24.
4. NKF-DOQI Clinical practice guidelines for vascular access: update 2000 // Am J Kidney Dis. – 2001 Jan. – Vol. 37, N 1. – Suppl 1. – P. S137–81.
5. European Best Practice Guidelines Expert Group on Hemodialysis, European Renal Association // Nephrol Dial Transplant. – 2007. – Vol. 22. – Suppl. 2. – P. 88–117.

6. Ганеева А. Т. Динамика объемной скорости в сосудах после формирования артерио-венозной фистулы у больных на программном гемодиализе / А.Т. Ганеева, Т. С. Ганеев // Нефрология и диализ. – 2007. – Т. 9, № 3. – С. 283.
7. Dialysis fistulae patency and preoperative diameter ultrasound measurements / E. Korten [et al.] // Eur J Vasc Endovasc Surg. – 2007 Apr. – Vol. 33, N 4. – P. 467–71.
8. Tonnessen B. H. Embracing the fistula first national vascular access improvement initiative / B. H. Tonnessen, S. R. Money // J Vasc Surg. – 2005 Sep. – Vol. 42, N 3. – P. 585–86.
9. Ronco C. Hemodialysis vascular access and peritoneal dialysis access / C. Ronco, N. W. Levin // Contrib Nephrol. – 2004. – Vol. 142. – P. 73–93.
10. NKF-DOQI Clinical practice guidelines for vascular access. National kidney foundation-dialysis outcomes quality Initiative // Cem J Kidney Dis. – 1991 Oct. – Vol. 30, N 4. – Suppl. 3. – P. S150–91.
11. Ljungström K. G. Time-trends in Vascular Access surgery in Sweden 1987- 2006 / K. G. Ljungström, T. Trong, M. Björck // Eur J Vasc Endovasc Surg. – 2008 Nov. – Vol. 36, N 5. – P. 592–96.
12. Vascular access. A practical guide / ed. M. Haimov. – New York : Futura Publishing Company, 1987. – 184 p.
13. Long-term follow-up of 6–8 mm brachialaxillary polytetrafluorethylene graft for hemodialysis / J. R. Polo [et al.] // Artif Organs. – 1995 Nov. – Vol. 19, N 11. – P. 1181–84.
14. Savader S. J. Forearm loop, upper arm straight, and brachial-internal jugular vein dialysis graft: a comparison study of graft survival utilizing a combined percutaneous endovascular and surgical maintenance approach / S. J. Savader, G. B. Lund, P. J. Scheel // J Vasc Interv Radiol. – 1999 May. – Vol. 10, N 5. – P. 537–45.
15. Polytetrafluorethylene graft survival in hemodialysis / R. Munda [et al.] // JAMA. – 1983 Jan 14. – Vol. 249, N 2. – P. 219–22.

Адрес для корреспонденции

620102, г. Екатеринбург,
ул. Волгоградская, д. 189,
МАУ «Городская клиническая больница №40»,
отделение сосудистой хирургии,
тел.: 8 912 600-300-8,
e-mail: burleva@gkb40.ur.ru,
Бурлева Елена Павловна

Сведения об авторах

Попов А.Н., врач сердечно-сосудистый хирург отделения сосудистой хирургии МАУ «Городская клиническая больница №40», г. Екатеринбург.
Веселов Б.А., врач сердечно-сосудистый хирург отделения сосудистой хирургии МАУ «Городская клиническая больница №40», г. Екатеринбург.
Фасхиев Р.Р., врач функциональной и ультразвуковой диагностики отделения функциональной диа-

гностики МАУ «Городская клиническая больница № 40», г. Екатеринбург.

Бурлева Е.П., д.м.н., профессор кафедры общей хирургии ГБОУ ВПО «Уральский государственный медицинский университет», г. Екатеринбург.

Назаров А.В., д.м.н., заведующий отделением хронического диализа и детоксикации МАУ «Городская клиническая больница №40», г. Екатеринбург.

Поступила 30.12.2013 г.