

ИСТОРИЧЕСКИЕ ФАКТЫ О ПЕРВОЙ В МИРЕ КЛИНИЧЕСКОЙ ПОСТМОРТАЛЬНОЙ ЭКСПЛАНТАЦИИ И ПОСЛЕДУЮЩЕЙ АЛЛОГЕННОЙ ГЕТЕРОТОПНОЙ ТРАНСПЛАНТАЦИИ ДОНОРСКОЙ ПОЧКИ: ЛЕГЕНДАРНЫЕ СТРАНИЦЫ ЖИЗНИ ВЫДАЮЩЕГОСЯ ХИРУРГА Ю. ВОРОНОГО

Клиника “rechts der Isar” Технического Университета Мюнхена ¹, г. Мюнхен,

Клиника Св. Лукаса, г. Золинген ²,

Институт общей патологии и патологической анатомии,

Клиника “rechts der Isar” Технического Университета Мюнхена ³, г. Мюнхен,

Институт судебной медицины Людвиг-Максимиллиана и Технического Университета Мюнхена ⁴, г. Мюнхен,

Клиника Св. Марии, Академическая учебная клиника университета Ганновера, г. Фехта ⁵,

Федеративная Республика Германия

Пересадка почки является рутинным вмешательством в современной трансплантологии, спасающим десятки тысяч жизней по всему миру ежегодно. Эта методика прошла долгий путь развития, прежде чем достичь современного состояния. У истоков трансплантации почки стояли такие всемирно известные ученые-хирурги как Carrel, Landsteiner, Hufnagel и Murray. Почетное место среди них принадлежит украинскому хирургу Юрию Вороному, впервые в мире выполнившему эксплантацию почки у трупного донора, а также ее аллотрансплантацию у пациента в клинике. Наиболее удивительным при этом является то, что данный факт еще до недавнего времени был недостаточно известен широкой мировой медицинской общественности.

В настоящей статье мы поставили перед собой цель провести обзор архивной литературы о Юрии Вороном и предоставить новый, незаангажированный взгляд на биографию этого выдающегося хирурга и ученого. Мы также попытались описать и проанализировать выполненную Ю. Вороным в 1933 году первую клиническую эксплантацию и аллотрансплантацию почки у человека. Кроме того, целью работы был ретроспективный анализ результатов выполненных им клинических трансплантаций почек и их современная оценка с точки зрения ценности для развития трансплантологии. Мы также попытались провести обзор научных исследований ученого в других областях хирургии.

Юрий Вороной был неординарной личностью, хирургом и ученым, который, несмотря на все неблагоприятные политические и социальные обстоятельства, волею судьбы и силой собственного характера стал пионером мировой трансплантации почки. Результаты выполненных им клинических трансплантаций были важным источником первичных знаний, позволивших развивать данную методику хирургам западных стран. Каждый пациент с пересаженной почкой, по сути, в какой-то мере обязан своей жизнью Юрию Вороному.

Ключевые слова: история медицины, история трансплантологии, трансплантация почки, Ю.Ю. Вороной

Kidney transplants are one of the most common transplant operations in the modern transplantology saving annually tens of thousands of lives worldwide. This technique has come a long way of development before reaching the current state. Such world famous scientists and surgeons as Carrel, Landsteiner, Hufnagel and Murray were pioneers of the kidney transplantation. The honorable place among them belongs also to the Ukrainian surgeon Yury Voronoy who performed the first human-to-human renal transplant using cadaver organ. Astonishing is that until recently this fact hasn't been known to the world medical community.

In the present paper we aim to review the archival literature about Yury Voronoy and present a new independent view at the biography of this prominent surgeon and scientist. We have also tried to describe and analyze the first in the world clinical kidney explantation and allotransplantation to human carried out in 1933 by Voronoy. In addition we had the goal to perform a retrospective analysis of the results of all the kidney transplantations that he performed and evaluate them in respect on their importance for the development of the transplantology. We have also tried to review the researches of this scientist in the other branches of surgery.

Yury Voronoy was not an ordinary person, surgeon and scientist who, despite all the unfavorable political and social circumstances of his time by fate and thanks to the force of his own character, became a pioneer of the world kidney transplantation. The results of the clinical transplantations performed by Yury Voronoy were an important source of the primary knowledge that allowed developing this method for the surgeons of the western countries. Every patient with the transplanted kidney, as a matter of fact, to a certain extent is obliged by his life to Yury Voronoy.

Keywords: history of medicine, history of transplantology, kidney transplantation, Y.Y. Voronoy

Novosti Khirurgii. 2014 Mar-Apr; Vol 22 (2): 137-149

Historical facts about first in the world clinical postmortem explantation and consequent allogenic heterotopic transplantation of donor kidney: legendary life pages of prominent surgeon Y. Voronoy

E. Matevossian, I. Snopok, J. Nährig, I. Sinicina, D. Doll

Введение

Ю.Ю. Вороной



Современная трансплантология, освоившая пересадку почек и других жизненно важных органов, обязана своими успехами исследованиям хирурга Ю. Вороного, который более 80 лет назад осуществил первую в мире постмортальную донорскую эксплантацию и последующую клиническую трансплантацию почки.

Хирург Ю. Вороной впервые в мире произвел в клинике пересадку почки. Операция, выполненная Ю. Вороным, намного опередила развитие трансплантологии. Достаточно сказать, что клиническую пересадку почек от трупа в большинстве стран мира начали производить только в 50-60-е годы XX в. [1, 2].

Прогресс хирургии, разработка сосудистого шва и открытие групп крови позволили в начале XX века осуществить первые эксперименты по трансплантации почки. Такие эксперименты проводили и в России. Например, в 1914 г. пересадку почек в паховую область производил Е. Черняховский (г. Киев). Однако, как он сам говорил на IV Всеукраинском съезде хирургов, «результаты не были блестящими, потому что одна из пересаженных почек на следующий день омертвела» [3]. Эти исследования были прерваны началом первой мировой войной и возобновились лишь в 20-

30-ых годах в клинике факультетской хирургии Харьковского медицинского института, руководителем которого был сам Е. Черняховский. В те же годы в этой клинике работал молодой хирург Ю. Вороной, который принимал непосредственное участие в экспериментах.

Советскому ученому и хирургу профессору Ю. Вороному принадлежит, несомненно, двойной приоритет: первой в мире клинической постмортальной эксплантации и первой клинической аллогенной гетеротопной трансплантации донорской почки [4].

Биография Ю. Вороного

119 лет назад, в 1895 году, в семье 27 летнего дворянина Георгия, Юрия Феодосиевича Вороного, в родовом селе Журавка под Прилуками в Полтавской губернии (ныне Черниговская область), родился сын Юрий (рис. 1). Отец Юрия – Георгий (Юрий) Феодосиевич Вороной – выдающийся русский математик, член-корреспондент Императорской Академии Наук. Многие свои научные работы он написал в своем родном селе Журавка под Прилуками, в котором и родился в 1868 году. Детские годы юный Юрий провел в Варшаве, где его отец преподавал математику в Варшавском Университете Российской империи.

Рис. 1. Автобиография из личного дела, написанная собственноручно Ю. Вороным [5]



Здесь он овладел немецким, польским, русским и украинским языками. Г. Ю. Вороной скончался в сорокалетнем возрасте от тяжело заболевания почек.

Дед Юрия, Феодосий Вороной, окончил филологический факультет Киевского университета Святого Владимира и в звании профессора преподавал в гимназии города Немирова, а после основания Прилукской гимназии, был назначен ее директором. Феодосий Вороной принимал участие в организации и работе воскресной школы для рабочей молодежи в г. Киеве.

В 1913 году Ю. Вороной оканчивает гимназию в Прилуках и поступает в Киевский университет на медицинский факультет, а через год (19 июля 1914 года) началась Первая мировая война – война между двумя могущественными блоками стран мира – Антантой (Россия, Англия, Франция) и Тройственным союзом (Германия, Австро-Венгрия, Италия) за передел сфер политического влияния. В этой войне царское правительство планировало быстротечное ведение боевых действий и оказалось не подготовленным к затяжному противостоянию. К осени 1915 года война докатилась до территории Украины, началась эвакуация предприятий, библиотек и учебных заведений из Киева вглубь России. Так, например, Киевский университет был эвакуирован в Саратов. Студент-медик Ю. Вороной ушел добровольцем в передвижной перевязочный отряд войск Центральной Рады.

В 1921 году Ю. Вороной оканчивает обучение в Киевском медицинском институте, и, по результатам конкурса студенческих научных работ, остается работать в институте на должности стипендианта и аспиранта на кафедре хирургии [5].

Интерес к экспериментальным исследованиям по пересадке органов на рубеже XIX–XX столетий во многих странах мира возрос благодаря работам Э. Ульмана. Он первым в г. Вене в эксперименте на животных провел гетеротопную пересадку почки собаки на шею козы, которая через три недели отторглась [6].

Еще будучи студентом медицинского факультета Киевского университета, Ю. Вороной непосредственно участвовал в экспериментальных исследованиях по пересадке органов и тканей. Работая ассистентом в клинике факультетской хирургии Киевского мединститута, он продолжал принимать участие в возобновленных в 1924 г. экспериментальных исследованиях профессора Е. Черняховского по пересадке почки в паховую область животных. Эти эксперименты проводились Е. Черняхов-

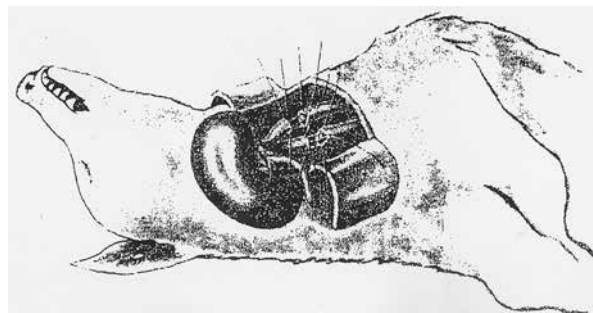
ским еще до первой мировой войны и были прерваны началом боевых действий. В 1926 году Ю. Вороной переводится ассистентом на кафедру хирургии к профессору В. Шамову в Харьковский медицинский институт. На этой кафедре в конце 20-ых, начале 30-ых годов проводились интенсивные исследования по вопросам трансплантологии и, в частности, по вопросам переливания трупной крови. Так научные исследования М. Костюкова, доказывающие возможность переливания трупной крови, все больше и больше убеждали Ю. Вороного о возможности использования трупных органов человека для трансплантологии в клинических условиях [7, 8].

Развитию трансплантологии и ее дальнейшему прогрессу в этот период особенно способствовало открытие Алексиса Карреля (Alexis Carrel), французского хирурга, много лет работавшего в Нью-Йорке, который на животных разработал технику сосудистого шва и доказал возможность сшивания сосудов [9, 10].

До Карреля техника сосудистого шва была хирургическим таинством. Шов Карреля практически решил техническую проблему пересадки почки. Сосудистый шов Карреля позволял более успешно проводить экспериментальные работы по пересадке отдельных органов. Первую свою успешную пересадку почки в экспериментальных условиях животному (собаке) Ю. Вороной осуществил в клинике профессора В. Шамова (г. Харьков). В 1930 году, на III Всесоюзном съезде физиологов Ю. Вороной демонстрировал собаку с пересаженной почкой на правой стороне шеи [11, 12] (рис. 2).

Летом 1931 года ассистент клиники профессора Шамова Харьковского медицинского института Ю. Вороной направляется в город Херсон, где был назначен на должность главного врача и заведующего хирургическим отделением в Первую советскую городскую больницу. Приняв руководство больницей, Ю. Вороной сталкивается с хозяйственно-

Рис. 2. Оригинальный рисунок-схема Ю.Вороного, демонстрирующий вид завершенной операции по пересадки почки собаке на правую сторону шеи [13].



административными обязанностями, с которыми он до этого не был знаком. Это были годы, когда советская республика жила духом первой пятилетки — пятилетки индустриализации, времени острого продовольственного кризиса и дефицита самого необходимого. Как энергичный организатор он много времени уделял вопросам обеспечения больницы мягким и твердым инвентарем, медицинским оборудованием и медикаментами. В его поле зрения постоянно входил ремонт зданий, помещений отделений и служб, а также заготовка камыша и дров в плавнях устья Днепра для печного отопления больницы. Не забывал Ю. Вороной и о своей основной специальности хирурга. Хирургическое отделение располагалось на втором этаже основного лечебного корпуса больницы. Оно состояло из двух отделений: в северном его крыле располагалось гнойное хирургическое отделение, заведующим отделением был врач В. Буссель — знаток гнойной хирургии. В южной половине второго этажа располагалось «чистое» отделение, им руководил Ю. Вороной — врач с широким диапазоном знаний и клиническим мышлением, который в любое время суток мог стоять у операционного стола, выполняя нередко сложные оперативные вмешательства. В виварии он осваивал новые операции на органах грудной и брюшной полости, продолжая совершенствовать круговой сосудистый шов. Как главный врач Ю. Вороной уделял пристальное внимание повышению профессиональных знаний среди сотрудников больницы и являлся активным пропагандистом и агитатором санитарно-гигиенической культуры в больнице.

Семья Ю. Вороного проживала на территории горбольницы в отдельном доме, на втором этаже. В квартире кроме жилых комнат была оборудована спортивная комната и комната под лабораторию, в которой он проводил свои исследования, связанные с вопросами пересадки почки [5, 12, 14, 15].

В 1934 году директору вечернего Херсонского медицинского института Ю. Вороному присваивается звание старшего научного сотрудника Херсонского научно-опорного пункта Всеукраинского института неотложной хирургии и переливания крови. Будучи главным врачом и хирургом, он был вынужден вести борьбу с группой врачей, выдвигавших теории, в частности о причинах возникновения нагноительных процессов у пациентов. В таких относительно сложных условиях работал Ю. Вороной, выполняя функцию администратора больницы и заведующего хирургическим отделением. В больнице продолжалась склоки

среди сотрудников, которые не могли не отражаться на работе всей больницы. Поэтому 14 декабря 1934 года бюро Херсонского горпаркома и президиумом горсовета было принято Постановление «О защите тов. Вороного». Это Постановление морально поддержало врача Вороного и «успокоило» ряд врачей, выступавших против него. Это было время доносов и поиска «врагов народа», а критики Вороного были хорошо осведомлены о его социальном происхождении. В 1934–1936 годах Ю. Вороной избирается в Херсонский горсовет и делегатом на Одесский областной съезд Советов. В некоторых литературных источниках имеются сообщения о том, что Ю. Вороной в те годы вызывался в городской отдел ГПУ, но на сегодня таких данных в Управлении СБУ Херсонской области на хранении не имеется; нет также никаких данных о привлечении его за участие в революционном движении в студенческие годы [16, 17].

В Херсоне Ю. Вороной оставил о себе надолго добрую память: как руководитель городской больницы и как руководитель вечернего медицинского института подготовки средних медицинских работников для дальнейшей их учебы в медицинских институтах Украины, многие из которых вернулись в Херсон врачами различных специальностей и служили добрыми делами Херсонщине. Ю. Вороной остается в памяти как врач, внедривший в регионе переливание крови и как хирург, выполнивший первую в мире пересадку почки человеку.

В январе 1936 года Ю. Вороному присваивается ученая степень кандидата медицинских наук, а осенью 1936 года он избирается по конкурсу (на правах профессора) заведующим кафедрой общей хирургии Харьковского стоматологического института и Приказом НКОЗ Украины от 31.11.1936 года переводится в г. Харьков. В Харькове Ю. Вороной продолжал свою активную врачебную деятельность. Он избирается секретарем Всесоюзного съезда хирургов (1938–1939 гг.) и членом правления общества хирургов города Харькова (1936–1941 гг.).

Грозные раскаты Великой Отечественной войны довольно быстро докатились до Харькова. Приказом от 26.09.1941 г. Ю. Вороной освобождается от занимаемой должности заведующего кафедрой хирургии стоматологического института и направляется в распоряжение горздраводела Харькова по обслуживанию раненых из гражданского населения. Затем он ушел из оккупированного Харькова и с 23.02.1942 по 13.02.1943 года работал сельским врачом в селе Новая Водолага Харьков-

ской области.

Во время рейда Красной Армии 13 февраля 1943 года Ю. Вороной вступил и работал хирургом в составе медсанбата 8-ой гвардейской дивизии генерала Суржакова. После внезапного выхода из боя дивизии он оперировал раненых и вынужден был остаться с ними. 26 февраля 1943 года Ю. Вороной был захвачен немцами в плен и 25 декабря 1943 года бежал из него.

По возвращению из плена ему не разрешили преподавать хирургию в Харькове, поэтому он вынужден был в течение нескольких лет (1944-1950 гг.) работать врачом-урологом городской и областной больниц в Житомире. С 25.01.1944 года он работал в лечебных учреждениях города Житомира, а затем заведующим отделением Житомирской областной больницы [5, 16, 17].

30.12.45 г. Ю. Вороной был награжден медалью «За доблестный труд в годы Великой Отечественной войны 1941-1945 гг.» и 5.04.46 г. — медалью «За победу над Германией в Великой Отечественной войне 1941-1945 гг.». В мае 1950 года он переводится на должность заведующего отделом экспериментальной хирургии в Институте Экспериментальной биологии и патологии им. А. Богомольца (г. Киев). В 1952 году ему была утверждена и присвоена степень доктора медицинских наук и с 21 марта 1953 года по 1961 год он работал заведующим отделом кровезаменителей Киевского института переливания крови.

Скончался Ю. Вороной 13 мая 1961 года от сердечного приступа на фоне обострения хронического коронарного заболевания и был похоронен в Киеве на Байковом кладбище.

Ю. Вороной и фундаментальные вопросы трансплантологии

Проблемами трансплантологии Ю. Вороной заинтересовался еще в 20-е годы XX века, когда был аспирантом у профессора Е. Черняховского, где участвовал в его экспериментах по пересадке почки. Работая в Харькове, Ю. Вороной вначале изучал экспериментальные и клинические аспекты, интересовавшие тогда многих ученых (проблемы так называемой свободной пересадки яичек), особое внимание при этом обращалось на иммунобиологическую реакцию организма реципиента [13]. В 1929 г. он под руководством заведующего кафедрой хирургии Харьковского медицинского института профессора В. Шамова и заведующего кафедрой микробиологии профессора С.

Златогорова выполнил и доложил на пленуме медицинской секции Харьковского научного общества свою первую работу: «К вопросу о роли и значении специфических комплементсвязывающих антител при свободной пересадке testis». О результатах дальнейших исследований он сообщил в работе «К вопросу о специфических комплементсвязывающих антителах при свободной трансплантации яичка» [13].

Позднее Ю. Вороной занялся экспериментами по трансплантации жизненно важного органа — почки. Так, в 1930 г. на III Всесоюзном съезде физиологов он демонстрировал результаты успешной пересадки почки в эксперименте. Почку пересаживал Ю. Вороной на правую сторону шеи лабораторной собаки; ее артерию и вену сшивал с общей сонной артерией и наружной яремной веной реципиента. Пластику кожи осуществлял с помощью двух лоскутов, выкроенных один напротив другого, которым прикрывал трансплантат. Мочеточник с небольшой манжетой из лоскута кожи пришивал так же на шею. Пересаженная таким образом почка представляла хорошую экспериментально-биологическую модель для изучения различных биологических и медицинских вопросов трансплантации органов.

В ноябре 1930 г. на одном из заседаний проходившего в Харькове IV Всеукраинского съезда хирургов Ю. Вороной продемонстрировал собаку, у которой почка была пересажена с использованием сосудистого шва под кожу шеи. Ауто трансплантат хорошо прижился и функционировал, длительность эксперимента к моменту демонстрации превышала 6 месяцев. Наиболее сложным моментом трансплантации было наложение сосудистого шва. Ю. Вороной использовал метод Карреля в собственной модификации (добавление 4-го направляющего шва, использование вместо пинцета пластинки из пробки во избежание травмирования внутренней оболочки). «Результаты опыта, — говорил на съезде Ю. Вороной, — следует перенести в клинику. Нет сомнения, что при достаточной технике хирурга пересадка почек при известных условиях показана и у людей, например при повреждении сосудов единственной почки, близком расположении опухолей и т. д.» [18, 19].

Продолжая эксперименты по трансплантации почки, Ю. Вороной тщательно изучал иммунобиологические факторы. Об этом свидетельствуют, например, его работа «К вопросу о специфических комплементсвязывающих антителах при свободной пересадке почки с применением шва сосудов» и ряд других ис-

следований [20]. Ученый сделал общий вывод, что «причиной неприживления трансплантатов является местная мезенхимная и общая иммунобиологическая реакция в виде образования специфических антител, что обуславливает отторжение трансплантата» [13]. Даже учет изоагглютинационных групп крови, по его предположению, не имел решающего значения. Однако выраженность этой иммунобиологической реакции была различной, иногда она отсутствовала. При аутотрансплантации ее легко было затормозить, при гомотрансплантации — значительно труднее. Пересаженная таким образом почка представляла собой хорошую экспериментально-биологическую модель для изучения различных биологических и медицинских вопросов трансплантации органов [8, 11].

Далее, в результате исследований по изучению роли ретикулоэндотелиального аппарата в процессе выработки антител и значения «блокады» этого аппарата, повышающей шансы на приживление трансплантата, он пришел к выводу о возможности осуществления пересадки при патологическом состоянии организма, возникшем вследствие тяжелого отравления. Это состояние Ю. Вороной логично расценил как близкое к «блокаде». Его внимание привлекли некоторые формы отравлений сулемой, с которыми он сталкивался в клинике; они-то и давали, по его мнению, явления «блокады» ретикулоэндотелиального аппарата. В то же время преимущественное поражение почек при отравлении сулемой «было несомненным клиническим показанием к пересадке этого органа. Трансплантированная почка должна была обеспечить усиленное выведение яда, а также замену функции поврежденных почек до более или менее значительной регенерации органа» [8, 17, 21].

Таким образом, решение Ю. Вороного произвести в клинических условиях пересадку почки было отнюдь не случайным, а основывалось на строго научном подходе к проблеме трансплантации и результатах многочисленных экспериментов на животных.

Если «проблема реципиента» была ясна, то «проблема донора» вызывала серьезные разногласия. В самом деле, гетеротрансплантация (ксенотрансплантация) — пересадка органов от животных — давала настолько плохие результаты, что применять ее не имело смысла. Оставался единственный выход — гомотрансплантация (аллотрансплантация). Однако от мысли брать орган у живого человека Ю. Вороной отказался, считая, что «нельзя наносить заведомую инвалидность здоровому человеку,

вырезая у него необходимый для пересадки орган во имя проблематичного спасения больного», поэтому он решил использовать почку, взятую от трупа [2, 22].

В этом решении Ю. Вороного укрепили многочисленные, в том числе собственные, наблюдения. По его мнению, «...органы трупа в течение определенного времени сохраняют жизнеспособность и функции (особенно при промывании раствором Рингера-Локка), а также остаются стерильными» [22]. Немалую роль, бесспорно, сыграл и пример учителя Ю. Вороного, профессора В. Шамова, который в 1928 г. впервые в мире произвел в эксперименте переливание трупной крови; профессора С. Юдина, который с успехом в 1930 г. осуществил переливание такой крови в клинике, а также профессора В. Филатова, который с 1931 г. начал широко применять трансплантацию рогаковицы, взятой от трупа [8, 11]. Следует подчеркнуть, что все это были операции пересадки тканей, до Ю. Вороного никто даже не пытался выполнять в клинике пересадку целого органа, взятого от трупа, с использованием сосудистого шва. Все это, несомненно, способствовало тому, что Ю. Вороной стал пионером клинической трансплантации трупных (постмортальных) органов [22].

Трансплантация почки 3 апреля 1933 года

Пациентка Б., 26 лет, госпитализирована 31-го марта 1933 г. по поводу происшедшего сутки назад в суицидальных целях отравления сулемой (4 грамма). При поступлении она жаловалась на боли в животе и пояснице. Пациентка находилась в полубессознательном состоянии, прерываемом схваткообразными болями и судорогами. У нее был выраженный стоматит, временами отмечались фебрилярные подергивания мышц при «напряженном замедленном пульсе». Моча не выделялась совершенно, не удалось получить ее и при катетеризации. Пациентке были назначены вливания 5% раствора глюкозы, сифонные клизмы и соответствующая диета. Однако в ближайшие дни состояние ее не улучшилось и в течение 4 дней оставалась анурия. Решено было произвести трансплантацию почки.

В качестве донора использовали труп мужчины 60 лет, доставленного в больницу с переломом основания черепа и скончавшегося в приемном покое; почку трансплантировали через 6 ч после смерти. Хотя группы крови донора и реципиента не совпадали (у пациентки 0 (I), у трупа В (III)), было все же решено произвести пересадку почки: Ю. Вороной решил,

что масса крови реципиента как универсально донорской, протекая по тканям трансплантированной почки, не будет агглютинироваться. Именно поэтому было решено; несмотря на различие групп крови, произвести пересадку, к тому же других возможностей получить донорскую почку не было. Возможно, при принятии решения о выполнении этой операции, перед Ю. Вороным стоял образ его отца, умершего в сорокалетнем возрасте от хронического заболевания почек [2, 3].

Первая в мире клиническая трансплантация почки, взятой от трупа, была осуществлена советским хирургом Ю. Вороным 3-го апреля 1933 г. примерно в 21 ч. Он произвел погибавшей из-за отравления сулемой больной пересадку почки, взятой от трупа, на правое бедро в средней его трети, на передне-медиальную поверхность, соответственно ходу кровеносных сосудов. В состав хирургической бригады входили: хирург Ю. Вороной (еще без научного звания), дежурная операционная медсестра, слушательница вечернего медицинского института М. Титенко и дежурный медицинский персонал хирургического отделения (рис. 3).

В операционной под местной анестезией хирург выделил артерию и вену бедра. В соседней перевязочной он произвел экстирпацию правой почки у трупа и наложил двойные лигатуры на почечную артерию и вену, а также на мочеточник. Рассекли кровеносные сосуды и мочеточник между лигатурами, выделили почку вместе с капсулой и перенесли в операционную рану пациентки. Ложе для почки было приготовлено в мягких тканях, ее полно-

стью укрыли заранее подготовленными лоскутами кожи. На 1,5 см выше лигатур на сосуды трансплантата наложили временные сосудистые зажимы, затем часть сосудов с лигатурами отсекали и открыли зияющие просветы сосудов на новом месте. На центральные концы артерии и вены бедра в ране наложили временные зажимы, на периферические — глухие лигатуры. После этого кровеносные сосуды в ране были рассечены, и хирург приступил к сшиванию почечных и бедренных артерии и вен. Ю. Вороной использовал при этом модифицированный им в эксперименте сосудистый шов Карреля: вместо пинцетов применил стерильные кусочки пробки, а также дублированные иглы. Мочеточник был выведен в щель кожи бедра. Как только были наложены сосудистые швы, кровообращение возобновилось — об этом свидетельствовало капиллярное кровотечение из наружной поверхности мочеточника, капсулы почки, и некоторых других мест, поврежденных вовремя экстирпации почки у трупа. Уже на операционном столе были отмечены небольшая перистальтика мочеточника, и выделение редких капелек мочи. Правда, как отмечал Ю. Вороной: «...явления эти к концу операции угасли, несмотря на совершенно ясную пульсацию почечных сосудов, но эти обстоятельства нас не огорчили». Дело в том, что точно такую же «паузу функции» почки после пересадки он всегда наблюдал в экспериментах у собак, причем длилась она от нескольких часов до целых суток и лишь затем начиналось правильное выделение мочи. Эта «пауза функции» (анурическая фаза) зависела, по мнению

Рис. 3. Ю. Вороной с сотрудниками отделения Херсонской первой советской городской больницы 1930-е годы (Фото из семейного архива) [5]



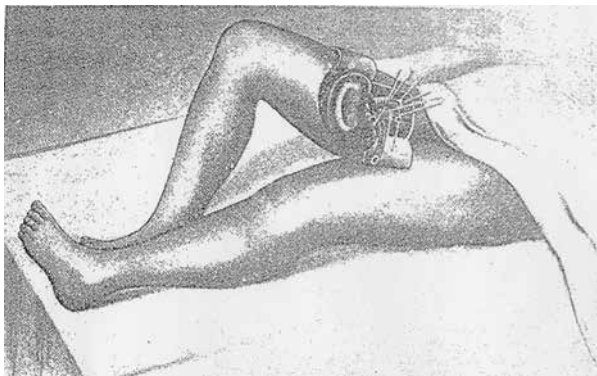


Рис. 4. Оригинальный рисунок-схема Ю.Вороного, демонстрирующая вид завершенной операции по пересадке почке [8].

Ю. Вороного, от «рефлекса на пересадку, так как такую паузу функции почки после пересадки мы всегда наблюдали в опытах на собаках. Длилась эта пауза у собак от нескольких часов до целых суток, после чего уже началась правильная секреция мочи. Пауза видно зависит от рефлекса на пересадку» [8, 23], (рис. 4).

Послеоперационный период

Ночью после операции состояние пациентки несколько улучшилось, прекратилась рвота, исчезли судороги. Утром 4-го апреля отека и инфильтрации в области раны не было. Отмечалась редкая перистальтика мочеточника и выделение капель прозрачной мочи. После пересадки концентрация ртути в крови резко уменьшилась и составила лишь 0,15 мг%. К концу 1-ых суток пациентке с целью усиления «блокады» ретикулоэндотелия и понижения концентрации ртути в крови были сделаны кровопускание (700 мл) и переливание 400 мл цитратной крови группы 0(I). Перистальтика мочеточника стала более выраженной, однако появилась кровянистая моча. Затем у пациентки снова наступило возбужденное состояние, возобновились рвота и судороги. Следует особо отметить, что в целом в 1-ые сутки после трансплантации почки состояние пациентки улучшилось: у нее исчезли рвота и судорожные подергивания, наступил спокойный сон [8, 16, 23].

На 2-е сутки после операции пациентке стало значительно хуже, появилось возбуждение, пропал сон, возобновились частые судороги и рвота, возникли тяжелые нарушения сердечной деятельности, временами бессознательное состояние. Из мочеточника трансплантированной почки выделялись капли кровавой, лаковой мочи (собственные почки по-

прежнему не функционировали); за 1 ч удалось собрать 4-5 мл мочи. При анализе в ней были обнаружены пласты жирноперерожденного эпителия почек, эпителия лоханок — отдельно и отслоями, эпителиальные и гиалиновые цилиндры — 3-5 в препарате; изредка встречались кристаллы нейтральной фосфорнокислой извести. Концентрация мочевины оказалась равной 1,8 г/л.

Вечером, примерно в 21 ч., выделение мочи из трансплантированной почки прекратилось и в 21 ч 40 мин пациентка скончалась. Таким образом, после операции пациентка прожила с трансплантированной почкой несколько более 48 ч и период холодной ишемии донорской почки до пересадки реципиенту превышал 6 ч. [8, 22].

Результаты клинической аутопсии и гистологического исследования органов

При патологоанатомическом исследовании были обнаружены значительные дегенеративные изменения в паренхиматозных органах, особенно в почках, печени и селезенке. В слизистой оболочке желудка и кишечника были обнаружены признаки воспаления, но без больших участков некроза. Несколько была изменена мышца сердца, в полости сердца — жидкая кровь почти без примеси сгустков.

При осмотре места трансплантации существенные особенности не были выявлены. Ложе для почки в мягких тканях было ясно очерчено, почка фибринозно спаяна с ложем, лишь у ее концов видны следы гематомы. Почка была увеличена, на разрезе вишнево-красной окраски; видны были контуры пирамид, в лоханке — кровянистая масса, которая выдавливалась и из мочеточника. Сосуды почки на месте швов были проходимы.

Гистологическое исследование срезов трансплантата почки, а также органов пациента осуществил известный в Харькове патологоанатом Н. Мельников-Разведенков. Отмечены значительные, но неравномерно выраженные дегенеративные изменения. Наиболее тяжелые изменения были выявлены в почках. В трансплантированной почке патологические изменения были аналогичны таковым в почках реципиента, но более острые и обширные [2, 8] (рис. 5).

Выраженные дегенеративные изменения в трансплантате Ю. Вороной объяснял, прежде всего, отравляющим действием ртути, а также токсичным влиянием массивного переливания крови. Не исключалось, что более выражен-

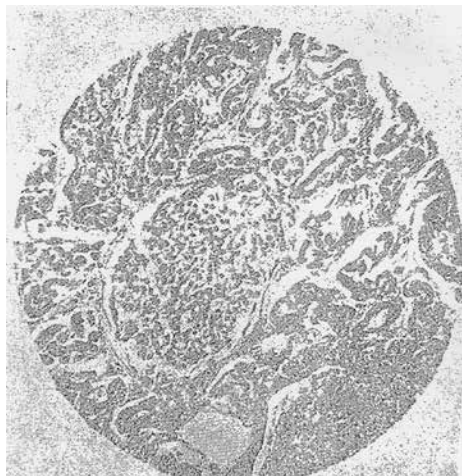


Рис. 5. Оригинальная микрофотография гистологического препарата первой пересаженной Ю.Вороным почки [8]

ные изменения в трансплантате зависели от несовместимости группы перелитой крови и группы крови донора. Вот как описывал сам Ю. Вороной эти патологические изменения в своем докладе «К вопросу о блокаде ретикуло-эндотелиального аппарата у человека при некоторых формах отравления сулемой и свободной пересадке целой почки, взятой от трупа, как метод лечения анурии при этом отравлении» на основании данных исследования под микроскопом академика М. Мельникова-Разведенкова.

«На срезах трансплантата почки видно: величина мальпигиевых клубочков несколько больше нормы. Поверхность их во многих клубочках вплотную прилегает к баумановской капсуле, но встречаются клубочки, где просвет между баумановской капсулой и клубочком сохранился. В таких просветах на внутренней поверхности баумановской капсулы обнаруживаются фибриновые нежные массы и одиночные, сохранившие свой контур, выщелоченные эритроциты. В самих мальпигиевых клубочках сосудисто-кровеносная система расширена и наполнена обесцвеченными, но сохранившими форму эритроцитами. Причем, эпителий капилляров несколько уплощен и десквамирован. Местами *vasa efferentia* мальпигиевых клубков расширена в виде воронки и наполнена то одиночными эритроцитами, то мелкозернистой массой распада их. Мочевые канальцы местами сохранили свой цилиндрический эпителий и просвет, но в большинстве эпителий канальцев в состоянии слушивания; просветы этих канальцев заполнены мелкозернистой массой и одиночными цилиндрическими эпителиальными клетками, формируя, таким образом, зернистые цилиндры. Неко-

торые канальцы сплошь заполнены выщелоченными эритроцитами. Кровеносная система интерстиции почки слегка расширена, эндотелий местами дескваматизировался и в этих сосудах начали образовываться из обесцвеченных эритроцитов нежные пристеночные тромбы, не закрывающие просвета сосуда. Мелко-клеточная инфильтрация отсутствует.

На срезах собственной почки больной отмечается: наружная поверхность мальпигиевых клубочков в большинстве плотно прилегает к баумановской капсуле, причем последняя набухла, как бы гиалинизировалась и не содержит эндотелия. Сосудисто-кровеносная система мальпигиевых клубочков несколько расширена, в просветах капиллярной сети видны одиночные обесцвеченные эритроциты. Эндотелий капилляров набух, местами десквамирован (рис. 5).

На срезах сердца видны некоторые разветвления мышечных волокон, имеются как бы отеки сердечных мышц. Кровеносная система несколько гиперемирована за счет расширения вен. Эритроциты в сосудах неравномерно окрашиваются гематоксилином. Эндотелиальные клетки таких сосудов слегка набухли, отчасти начинают дескваматизироваться. Артериальные сосуды полуспавленные, эндотелий в них несколько набух. Сердечные волокна неравномерны, протоплазма их слегка зерниста и вакуолизована.

На срезах стенки кишки видно, что свободная поверхность слизистой лишена эпителия. Часть ворсинчатых образований отторглась, Либеркиновы железы набухли; ядерная субстанция местами красится недостаточно, а местами хорошо. Мышечный слой несколько набух, пронизан, как и слизистая, мелкой клеточной инфильтрацией. Сероза значительно отечна. Находящиеся здесь вены гиперемированы. Артериальные сосуды в спавшемся состоянии (микроскопия селезенки и печени, надпочечника и лимфатических желез описана выше).

Патологические изменения в трансплантированной почке напоминают изменения в почках реципиента, лишь явления здесь более острые и более обширные. Особенно бросается в глаза значительная десквамация эпителия и зернистый распад его; также более резкая дегенерация и отторжение эндотелиальных клеток; обстоятельство это привело к коагулированию эритроцитов местами к образованию нежных пристеночных тромбов. В расширенных петлях сосудов мальпигиевых клубочков видно скопление гемолизованных эритроцитов и даже зернистый распад их.

Чем объяснить резкие дегенеративные изменения трансплантата? Прежде всего отравляющим влиянием ртути. Кроме того надо думать, что на трансплантат токсически повлияло также массивное переливание крови. Ведь у реципиента с высоким содержанием ртути в крови реакция на переливание должна происходить своеобразно; резистентность перелитых эритроцитов легко может страдать, а отсюда возможность гемолиза, особенно ясно отмечаемого в капиллярах мальпигиевых клубочков трансплантата, а также заметного в других органах. Резкие изменения в почке под влиянием несовместимой крови описаны Гессе и Филатовым. Возможно также, что более резкие явления в трансплантате зависели от частичной несовместимости группы перелитой крови и группы трансплантата. Трансплантат у нас был группы – В, а перелитая кровь группы – О. Кроме того не исключена возможность появления дегенеративных изменений в трансплантате вообще, ввиду неодинаковых групп у больной и трупа, от которого взят орган. Правда, против этого обстоятельства говорит появление гематурии не сразу после пересадки, а как раз непосредственно после переливания крови.

Обсуждая данные клинического наблюдения в послеоперационном периоде необходимо четко отметить улучшение состояния больной в первые сутки после операции пересадки почки – исчезновение рвот, судорожных подергиваний, покойный сон; а затем резкое ухудшение после переливания крови – возбуждение, полное отсутствие сна, частые припадки судорог и рвоты со значительным падением сердечной деятельности, приведшим к смертельному исходу. Соответственно клиническому состоянию больной, отмечаются также резкие изменения характера мочи трансплантата: до переливания крови выделялись прозрачные капли мочи, после переливания – резкая гематурия» [3, 22].

Анализ послеоперационного периода и трансплантированной почки Ю. Вороным

Ю. Вороной обоснованно считал, что кратковременное приживление трансплантата в течение 2 суток не компрометирует трансплантацию почки как метод лечения некоторых форм сулемового отравления. Более того, он полагал, что в случае гибели первой пересаженной почки (к примеру, из-за высокой концентрации ртути) следует заменять ее новой почкой, то есть осуществить повторную транс-

плантацию. «Не владея еще методом длительной специфической «блокады», обеспечивающей полное приживление трансплантатов, – писал Ю. Ю. Вороной, – в случае сулемового отравления в связи с наличием химической блокады мы можем рассчитывать на приживление трансплантата на более длительный период, чем это обычно бывает при гомотрансплантации» [8]. Резкие дегенеративные изменения в трансплантате Ю. Вороной объяснял, прежде всего, отравляющим действием ртути, а также, по-видимому, токсическим влиянием массивного переливания крови. Не исключалось, что более тяжелые изменения в трансплантате зависели от частичной несовместимости перелитой крови донора. Возможно, дегенеративные изменения возникли вследствие неодинаковых групп крови донора и реципиента, хотя против этого свидетельствовало появление гематурии не сразу после пересадки, а непосредственно после трансфузии крови. Чрезвычайно важным был факт, который в клинических условиях со всей очевидностью доказал Ю. Вороной: «почки свежих трупов в состоянии оживать и функционировать при пересадке новому хозяину» [8]. Существенным было и то, что, как писал Ю. Вороной, «вне всякого сомнения, что трупные органы при пересадке человеку не дают какой бы то ни было специфической интоксикации либо анафилаксии» [5, 8, 21, 22].

Научно-исследовательская деятельность Ю. Вороного помимо трансплантологии

Профессор Ю. Вороной изучал и другие актуальные проблемы экспериментальной и клинической хирургии. Так, им детально исследована чрезвычайно важная проблема шока. На проходившем в Харькове XXIV Всесоюзном съезде хирургов Ю. Вороной выступил с докладом о сравнительных данных изменения крови и лимфы при травматическом и адреналовом шоке и принципах рационального лечения таких патологических состояний. Он сообщил о проведенных экспериментах у собак по изучению проницаемости стенок сосудов при шоке. Ю. Вороной установил, что вследствие нервно-болевого раздражения при шоке резко и очень быстро изменяется проницаемость стенок сосудов, возникает выраженная венозная аноксемия конечностей. В экспериментах наиболее эффективным мероприятием, устраняющим травматический шок, оказалось комбинированное вливание раствора калия перманганата, эфедрина и адреналина. Доклад

Ю. Вороного вызвал большой интерес: выступавшие в прениях И. Ищенко, Г. Гуревич, С. Тимофеев и другие ученые отмечали его ценность, а председательствовавший на съезде известный хирург В. Левит сказал, что «практические указания, которые проф. Вороной дает в своем докладе, очень заманчивы по своей простоте» [14, 21].

Проблемы трансплантологии продолжали оставаться главными в научной деятельности Ю. Вороного, — в последующие годы он продолжил заниматься пересадкой органов и тканей, особое внимание обращая на иммунобиологические аспекты. На проходившей в 1936 г. в Харькове Украинской конференции по трансплантации и регенерации органов и тканей Ю. Вороной выступил с сообщением, в котором подчеркнул, что «специфичные антитела появляются при всех видах пересадки (ауто-, гомо- и гетеротрансплантации). При гетеротрансплантации антитела особенно активны. Специфичные антитела появляются в известной стадии резорбции трансплантата и продолжают существовать «до момента сохранения антигенного депо» [23].

Трансплантацией почек Ю. Вороной занимался и позднее. К 1950 г. им выполнены уже 5 операций пересадки почки от трупа при тяжелых нефрологических заболеваниях. Правда, в то время Ю. Вороной рассматривал пересадку консервированной трупной почки только «как метод биостимуляции при тяжелых нефритах», и не ставил задачей «длительное постоянное ее приживание». В этом сказались, видимо, неудовлетворительные результаты ранее произведенных операций трансплантации.

Заключение

Знакомясь с публикациями в научно-популярной и медицинской литературе об истории первой пересадки почки в клинических условиях, обращает внимание тот факт, что некоторые авторы, повествуя о Ю. Вороном, не критически относятся к некоторым источникам и тем самым вносят неопределенность, как в дату, так и где и в каком городе была выполнена Ю. Вороным эта операция. В работе «Болезни почек» под редакцией Г. Мождракова и Н. Попова указывается, что операция по пересадке трупной почки человеку была впервые произведена в СССР в 1930 г. (авторами очевидно допущена ошибка, так как в 1930 году шла речь о демонстрации врачом Вороным собаки с пересаженной почкой на правой боковой поверхности шеи) [24]. М. Айманбеков в своей статье «Как продлить жизнь

человека» указывает: «известно, что первая в мире пересадка почки человеку была сделана в Париже русским хирургом Ю.Ю. Вороным в 1934 г.» [25]. Научные сотрудники кафедры урологии Харьковской медицинской академии А. Лесовая, Е. Мазуренко, А. Гарагатый в интернет-издании от 17.10.2004 г. «Исторические аспекты первой в мире трансплантации почки человеку», ссылаясь на архивные данные и ряд научных работ, в том числе на работу М.Б. Мирского в журнале «Клиническая медицина» за 1983 год «Первая пересадка почки в клинике», позволили себе сделать заключение: «можно сделать вывод, что первая пересадка почки в мире была сделана Ю. Вороным в г. Харькове 3 апреля 1933 года» [3].

Наиболее подробно о первой пересадке почке человеку Ю. Вороной изложил в «Трудах Всеукраинского института неотложной хирургии и переливания крови», изданных в г. Днепропетровске в 1934 году, в работе «К вопросу о блокаде ретикуло-эндотелиального аппарата у человека при некоторых формах отравления сулемой и о свободной пересадке целой почки, взятой от трупа, как метод лечения анурий при этом отравлении» из научно-опорного вечернего медицинского института в городе Херсоне Всеукраинского Института Неотложной хирургии и Переливания крови [8].

Таким образом, решение Ю. Вороного провести в клинических условиях пересадку почки было отнюдь не спонтанным, а базировалось на строгом научном подходе к самой проблеме трансплантации и многочисленных экспериментах на животных.

Первая операция пересадки почки человеку, выполненная Ю. Вороным, послужила началом нового этапа в развитии мировой клинической трансплантологии жизненно важных органов.

Повторил свой профессиональный подвиг Ю. Вороной в конце сороковых годов (1949 г.), работая в Житомирской областной больнице, в которой выполнил еще 4 операции по пересадке трупной почки, (со сроком консервации почек от 12 до 28 дней при сохранении жизни и функции) больным с тяжелыми хроническими нефритами. Лишь в 1951 и 1954 годах в США и во Франции были выполнены операции по трансплантации почек от родственников пациента с тяжелой хронической почечной недостаточностью [1, 2, 11]. Но эти операции уже выполнялись с учетом анализа успехов и неудач предыдущих лет, которые способствовали включению в исследовательскую работу многих научно-исследовательских институтов и многих медицинских специальностей в раз-

личных странах мира. Дальнейшие исследования усовершенствовали технику и технологию сосудистого шва, привели к созданию аппарата «искусственная почка», новейших методов лабораторных исследований и, конечно, к новым исследованиям в иммунологии. В Советском Союзе в 1965 году в Москве Б. Петровский успешно выполнил пересадку почки от живого донора пациенту, а Н. Лопаткин с Ю. Лопуховым 31 мая 1966 года выполнили пересадку почки от трупа [11].

Таким образом, опираясь на вышеизложенные архивные материалы и цитируя международную литературу, следует признать, что советскому ученому и хирургу профессору Ю. Вороному принадлежит несомненно двойной приоритет — первой в мире клинической пост-мортальной эксплантации и первой клинической аллогенной гетеротопной трансплантации донорской почки.

ЛИТЕРАТУРА

1. Starzl T. E. History of clinical transplantation / T. E. Starzl // *World J Surg.* — 2000 Jul. — Vol. 24, N 7. — P. 759–82.
2. Surgeon Yurii Voronoy (1895–1961) — a pioneer in the history of clinical transplantation: in memoriam at the 75th anniversary of the first human kidney transplantation / E. Matevossian [et al.] // *Transpl Int.* — 2009 Dec. — Vol. 22, N 12. — P. 1132–39.
3. Мирский М. Б. Первая пересадка почки в клинике (к 50 -летию операции советского хирурга Ю. Ю. Вороного) / М. Б. Мирский // *Клин. медицина.* — 1983. — № 11. — С. 147–49.
4. Experiences with renal homotransplantation in the human / D. M. Hume [et al.] // *J Clin Invest.* — 1955 Feb. — Vol. 34, N 2. — P. 327–82.
5. Король И. Е. Страницы жизни Ю. Ю. Вороного / И. Е. Король, И. И. Полюх, С. Ю. Волченко [Электронный ресурс] / Херсон. обл. клін. лікарня. — Херсон, 2004-2010. — Режим доступа : <http://www.oblhospital.com.ua/voronoj.php>.
6. Ullmann E. Experimentelle Nierentransplantation. Vorläufige Mitteilung / E. Ullmann // *Wien Klin Wochenschr.* — 1902. — Vol. 15. — P. 281–82.
7. Шумаков В. И. Консервация органов / В. И. Шумаков, Е. Ш. Штенгольд, Н. А. Онищенко. — М. : Медицина, 1981. — 250 с.
8. Вороной Ю. Ю. К вопросу о блокаде ретикулоэндотелиального аппарата у человека при некоторых формах отравления сулемой и о свободной пересадке целой почки, взятой у трупа, как метода лечения анурии при этом отравлении / Ю. Ю. Вороной // *Труды Всеукр. ин-та неотлож. хирургии и переливания крови.* — Днепропетровск, 1934. — С. 221–23.
9. Carrel A. Successful transplantation of both kidneys from a dog into a bitch with removal of both normal kidneys from the latter / A. Carrel, C. C. Guthrie // *Science.* — 1906 Mar 9. — Vol. 23, N 584. — P. 394–95.
10. Carrel D. Operative technic of vascular anastomoses and visceral transplantation / D. Carrel // *Lyon Med.* — 1964 Dec 20. — Vol. 212. — P. 1561–68.
11. Пересадка почки: биологические и клинические аспекты : монография / Б. В. Петровский [и др.]. — М. : Медицина ; Варшава : Гос. Пол. мед. изд-во, 1969. — 250 с.
12. Вороной Ю. Ю. До питання про специфічні комплемент-в'язальні антитіла за вільного пересаджування нирки і з застосуванням швасудин / Ю. Ю. Вороной // *Укр. мед. арх.* — 1931. — № 6. — С. 33–46.
13. Вороной Ю. Ю. До питання про ролю та значіння специфічних комплемент-в'язальних антитіл за вільного пересаджування testis / Ю. Ю. Вороной // *Укр. мед. арх.* — 1929. — № 4. — С. 69.
14. Мирский М. Б. Пионер клинической трансплантологии (к 110 -летию со дня рождения профессора Ю. Ю. Вороного) / М. Б. Мирский // *Клін. хірургія.* — 2005. — № 6. — С. 60–64.
15. The history of clinical renal transplant / S. Stefoni [et al.] // *J Nephrol.* — 2004 May-Jun. — Vol. 17, N 3. — P. 475–78.
16. Мирский М.Б. История экспериментальной и клинической трансплантации почки / М. Б. Мирский // *Вестн. хирургии им. И. И. Грекова.* — 1979. — Т. 122, № 5. — С. 143–45.
17. Нечай А. И. К вопросу о первой в мире аллотрансплантации почки от трупа человеку / А. И. Нечай // *Вестн. хирургии им. И. И. Грекова.* — 1999. — Т. 158, № 4. — С. 101–102.
18. Четвертый Всеукраинский съезд хирургов : труды, Харьков, 6–10 сент. 1930 г. — Днепропетровск, 1931. — 368 с.
19. Woronoy Ü. Die Immunität bei Organtransplantation- II Mitteilung. Über spezifische komplementbindende Antikörper bei freier Nierentransplantation mittelst Gefäßnaht / Ü. Woronoy // *Arch f Klin Chir.* — 1929. — Vol. 171. — P. 386.
20. Кирпатовский И. Д. Пересадка почки / И. Д. Кирпатовский, Н. А. Быкова. — М. : АМН СССР, 1969. — 232 с.
21. Мирский М. Б. Советский хирург Ю. Ю. Вороной — пионер клинической аллотрансплантации трупной почки / М. Б. Мирский // *Клин. хирургия.* — 1973. — № 5. — С. 76–81.
22. Вороной Ю. Ю. Пересадка консервированной трупной почки, как метод биостимуляции при тяжелых нефритах / Ю. Ю. Вороной // *Врачеб. дело.* — 1950. — № 9. — С. 813–16.
23. Voronoy Y. Y. Sobre el bloqueo del aparato reticulo-endothelial del hombre en algunas formas de intoxicación por el sublimado y sobre la transplatación del riñon cadavrico como mtodo de tratamiento de la anuria consecutiva a aquella intoxicación / Y. Y. Voronoy // *El Siglo Med.* — 1936 Mar. — Vol. 97. — P. 296–98.
24. Мождраков Г. Болезни почек / Г. Мождраков, Н. Попов. — София : Медицина и Физкультура, 1980. — 786 с.
25. Айманбеков М. А. Как продлить жизнь человека? (пересадка органов и тканей) / М. А. Айманбеков Г. — Фрунзе : Кыргызстан, 1983.

Адрес для корреспонденции

Priv.-Doz. Dr. med. habil. Edouard Matevossian,
Department of Surgery,
Transplantationszentrum
München Klinikum rechts der Isar,

Technische Universität München,
Ismaningerstrasse 22,
81675 Munich, Germany,
tel.: +49/89/41405144,
fax: +49/89/41404805
e-mail: edouard.matevossian@tum.dec

Сведения об авторах

Matevossian E., MD, PhD, главный врач отделения трансплантационной хирургии, хирург, приват-доцент, доктор медицины, Клиника "rechts der Isar", Технический Университет Мюнхена, г. Мюнхен, Германия.

Spороk I., врач-ассистент отделения хирургии, Клиника Св. Лукаса, г. Золинген, Германия.

Nährig J., MD, PhD, главный врач патологоанатомического института, патологоанатом, приват-доцент, доктор медицины, Клиника "rechts der Isar", Технический Университет Мюнхена, г.

Мюнхен, Германия.

Sinicina I., MD, PhD, главный врач института судебной медицины, приват-доцент, доктор медицины, Клиника „Innenstadt“, Людвиг-Максимилиана Университет и Клиника "rechts der Isar", Технический Университет Мюнхена, г. Мюнхен, Германия.

Doll D., MD, PhD, главный врач отделения хирургии, хирург, приват-доцент, доктор медицины, Католическая больница Ольденбурга, больница Св. Марии, г. Фехта, Германия.

Поступила 3.02.2014 г.