

В.И. БЕЛОКОНЕВ¹, С.Ю. ПУШКИН², А.С. БЕНЯН²,
И.Р. КАМЕЕВ², М.П. АЙРАПЕТОВА²

ОСОБЕННОСТИ ДИАГНОСТИКИ И ЛЕЧЕНИЯ ПАЦИЕНТОВ С ПОВРЕЖДЕНИЯМИ ПИЩЕВОДА ПРИ ФИКСАЦИИ ШЕЙНОГО ОТДЕЛА ПОЗВОНОЧНИКА МЕТАЛЛОКОНСТРУКЦИЯМИ

ГБОУ ВПО «Самарский государственный медицинский университет»¹,
ГБУЗ СО «Самарская областная клиническая больница им. М.И. Калинина»²,
Российская Федерация

Цель. Выявить особенности повреждения пищевода у пациентов при фиксации шейного отдела позвоночника металлоконструкциями и разработать интраоперационную тактику их лечения.

Материал и методы. Проведен анализ лечения 14 пациентов с повреждениями пищевода после фиксации шейных позвонков металлоконструкциями. Осложнения подтверждали контрастной рентгенографией пищевода и компьютерной томографией. Все пациенты оперированы. Объем операции зависел от изменений в стенке пищевода, размера дефекта, характера травмы и распространенности медиастинита.

Результаты. Выделено три механизма травмы пищевода: 1) при установке металлоконструкций; 2) в результате пролежня устройства на стенку пищевода либо миграции фиксирующих ее винтов в просвет органа, 3) при удалении фиксаторов. Первый вариант повреждения пищевода был у 5, второй у 5, третий у 4 пациентов. У 6 пациентов применен первичный шов пищевода, у 2 наступила частичная несостоятельность швов, что потребовало повторных вмешательств. У 8 пациентов проведено частичное ушивание дефекта и сквозное чреспищеводное дренирование свища и средостения по способу В.И. Белоконева (2005). Дренирование дефекта в пищеводе через его просвет способствовало формированию трубчатого свища, который закрывался самостоятельно. Из 14 пациентов умер 1 от развившейся полиорганной недостаточности и сепсиса.

Заключение. Повреждения пищевода металлическими конструкциями, используемыми для фиксации позвонков, имеют особенности клинического течения. При незначительных изменениях стенки пищевода и отсутствия явлений гнойного воспаления в окружающих тканях показано ушивание дефекта в пищеводе с укреплением линии швов местными тканями. При гнойно-некротических изменениях и рецидиве свища необходимо ушивание дефекта пищевода в сочетании со сквозным чреспищеводным дренированием зоны травмы и средостения. Ушивание дефекта пищевода и укрепление шва m. sternocleidomastoideus на питающей ножке, дополненное сквозным чреспищеводным дренированием, имеет преимущество перед наложением швов на стенку пищевода без дренирования.

Ключевые слова: нестабильность позвонков, спондилодез, металлические конструкции, осложнения, повреждение пищевода, лечение

Objectives. To determine the peculiarities of the esophageal trauma caused by metallic devices for cervical spine fixation and work out intraoperative treatment tactics.

Methods. The treatment analysis of 14 patients with the esophageal trauma caused by the cervical spine fixation caused by metallic devices has been carried out. The complications have been confirmed by the esophageal roentgenography and computed tomography (CT). All patients have been operated on. The operation characteristics depended on the alterations in the esophageal wall, perforation size, kind of injury and mediastinitis prevalence.

Results. Three mechanisms of the esophageal trauma are distinguished: 1) when metallic devices placement; 2) as the result of the device pressure on the esophageal wall or migration of the fixed screws into the organ lumen; 3) when devices removal. The first kind of the injury was registered in 5 patients, the second in 5, and the third – in 4. The partial suturing of the esophagus was done in 6 patients, the partial suture incompetence occurred in 2 cases and it resulted in the repeated operations. The partial suturing of the defect and through luminal transesophageal drainage of the fistula and mediastinum in the manner of V.I. Belokonev (2005) has been performed in 8 patients. The drainage of the esophageal perforation through its lumen contributed to forming of the tubular fistula which closed on its own. One out of 14 patients died from multiorgan failure and sepsis.

Conclusions. Esophageal injury by the metallic device used for the vertebral fixation has the peculiarities of clinical course. The suturing of the esophageal defect in combination with the suture line strengthening by the local tissues is indicated in the cases of minor changes of the esophageal wall and absence of pyogenic inflammations. In pyogenic necrotic lesions and fistula recurrence the esophageal defect suturing in the combination with a through luminal transesophageal drainage of the trauma and mediastinum area is required. The suturing of the esophageal defect and the suture strengthening m. sternocleidomastoideus on the pedicle complemented by a through luminal transesophageal drainage have advantage in comparison with the esophageal wall suturing without drainage.

Keywords: vertebral instability, spondylodesis, metallic devices, injury of esophagus, treatment

Novosti Khirurgii. 2014 Jan-Feb; Vol 22 (1): 51-57

The peculiarities of diagnostics and treatment of patients with esophageal trauma caused by metallic devices for cervical spine fixation

V.I. Belokonev, S.Y. Pushkin, A.S. Benyan, I.R. Kameev, M.P. Ayrapetova

Введение

Среди пострадавших с повреждениями позвоночника травмы шейного отдела наблюдаются у 19-50% пациентов [1]. При посттравматической нестабильности позвонков наиболее эффективными являются декомпрессивно-стабилизирующие способы хирургического лечения [2, 3]. Техника этих операций достаточно хорошо отработана, однако при установке фиксирующих устройств, а также в послеоперационном периоде у 11-19% пострадавших возникают осложнения, обусловленные ошибками при введении винтов, миграцией и переломами фиксатора, смещением трансплантата, с компрессией дурального мешка, повреждением нервных структур, пищевода и инфицированием раны [1, 4, 5, 6]. Наиболее опасным осложнением является травма пищевода, которая по данным N. Rueth et al. и X. Lu et al. [7, 8] при переднем спондилодезе достигает 3,4% с летальностью в 16,7%.

Тактика лечения пациентов с повреждениями пищевода зависит от состояния стенки органа и выраженности воспалительных явлений в окружающих тканях [9], которые определяют возможность наложения первичного шва на стенку пищевода с укреплением линии шва местными тканями, либо сочетание швов, наложенных на стенку пищевода, а также способы дренирования [5, 10]. Однако клинические проявления повреждения пищевода на фоне

позвоночной спинально-мозговой травмы и результаты способов хирургического лечения изучены не достаточно, что требует дальнейшего исследования [8, 11, 12].

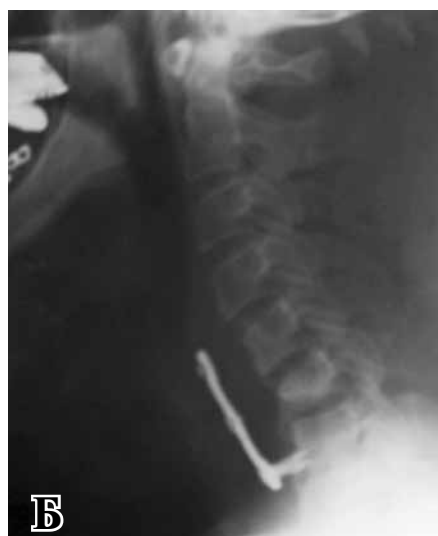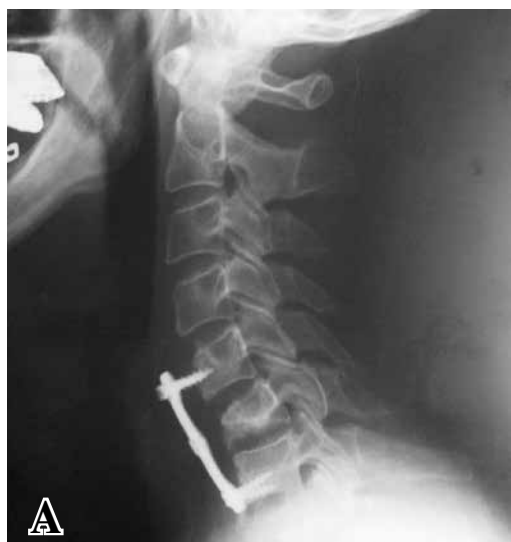Цель. Выявить особенности повреждения пищевода у пациентов при фиксации шейного отдела позвоночника металлоконструкциями и разработать интраоперационную тактику их лечения.

Материал и методы

За период с 2001 по 2013 гг. проведено лечение 14 пациентов с повреждениями пищевода после фиксации шейных позвонков металлическими конструкциями при их нестабильности вследствие компрессионных переломов при травме – у 11, при грыжах межпозвоночных дисков с компрессией спинномозгового канала – у 3. Женщин было 3, мужчин – 11. Возраст пациентов варьировал от 18 до 55 лет. Осложнения развились после операций, выполненных нейрохирургами в соответствующем отделении. Первичная операция в экстренном порядке выполнена у 10 пациентов, в отсроченном или плановом порядке у 4.

Повреждения шейного отдела пищевода при постановке металлических конструкций происходили: 1) при установке металлоконструкций; 2) в результате пролежня конструкции на стенку пищевода либо миграции фиксирующих ее винтов в просвет органа (рис. 1);

Рис. 1. Травма шейного отдела позвоночника. Состояние после остеосинтеза шейного отдела позвоночника металлическими пластинами. Рентгенограммы шейного отдела позвоночника в боковой проекции: А – после установки металлической пластины для фиксации тел позвонков; Б – после миграции винта в просвет пищевода



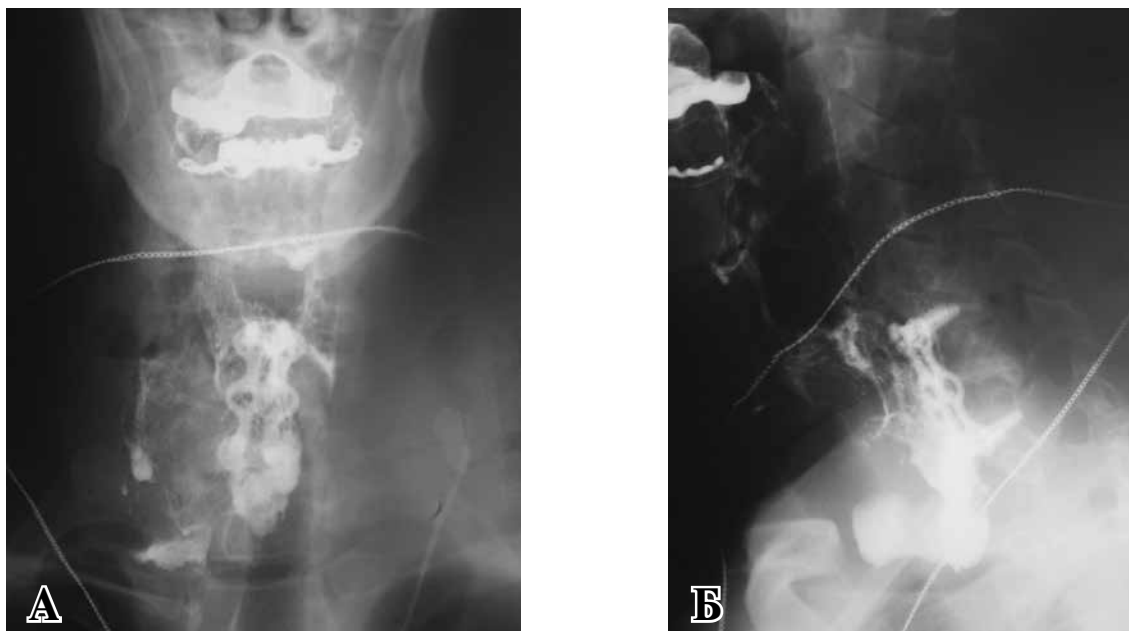


Рис. 2. Травма шейного отдела позвоночника. Состояние после остеосинтеза шейного отдела позвоночника металлическими пластинами. Повреждение пищевода вследствие пролежня металлической конструкцией. Виден затек контраста за пределы пищевода в средостение. Рентгенограммы пищевода в прямой (А) и боковой (Б) проекциях

3) при удалении металлоконструкции. Первый вариант повреждения пищевода был у 5, второй у 5, третий у 4 пациентов.

При каждом варианте повреждения пищевода клинические проявления патологии имели свои особенности. У пациентов с 1 и 3 вариантами была клиника острой перфорации шейного отдела пищевода с развитием переднего и заднего медиастинита с ранней манифестацией осложнения вследствие наличия «свежего» раневого канала между пищеводом и кожными покровами на шее. Это выражалось в повышении температуры более 38°C , в появлении воспалительного инфильтрата в зоне операционной раны, что сопровождалось при разведении ее краев выделением гноя, газа и слюны. Второй вариант повреждения пищевода носил подострый характер, длительно протекая с субфебрильной температурой, с жалобами на боли в ротоглотке, появление запаха изо рта, обильное выделение гнойной мокроты с прожилками крови. При этом наружные проявления воспаления на шее отсутствовали. В некоторых случаях отмечалась болезненность при глубокой пальпации в проекции трахеопищеводной борозды справа и слева.

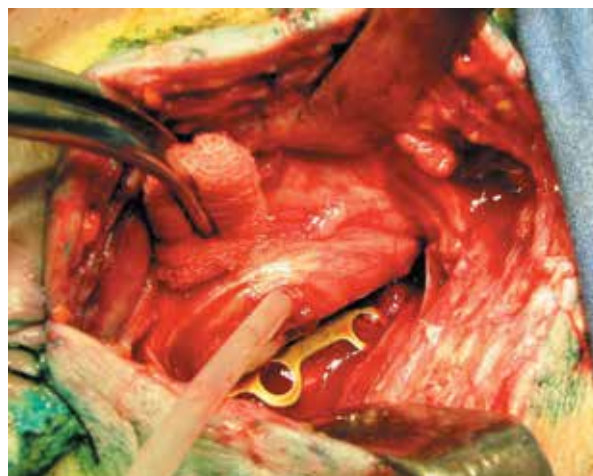Для подтверждения диагноза проводили контрастную рентгенографию пищевода (рис. 2), а также компьютерную томографию.

После подтверждения диагноза пациентов оперировали в срочном порядке. Операция была направлена на удаление металлической

конструкции на шее и закрытие дефекта в стенке пищевода.

Под эндотрахеальным наркозом в положении пациента на спине с подложенным на уровне лопаток валиком и проведением через пищевод в желудок зонда диаметром около 5 мм с раны на стороне операции снимали кожные швы, а также швы, наложенные на глубокие ткани. Тупо смещали трахею и щитовидную железу медиально, обнажали боковую, а затем и заднюю стенку пищевода, отделяя ее от металлической конструкции, фиксирующей шейные позвонки (рис. 3).

Рис. 3. Травма шейного отдела позвоночника. Состояние после остеосинтеза шейного отдела позвоночника металлическими пластинами. Острое повреждение пищевода во время установки фиксирующей титановой пластины. Через дефект пищевода проведена дренажная трубка



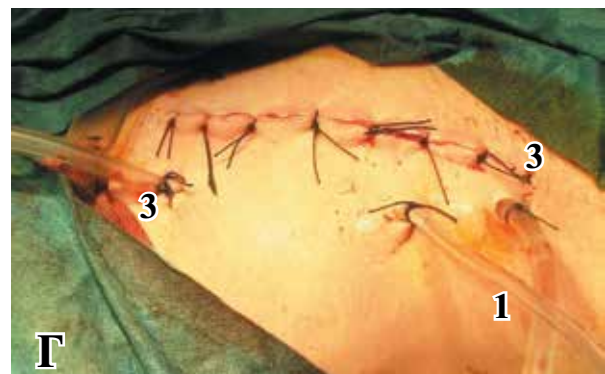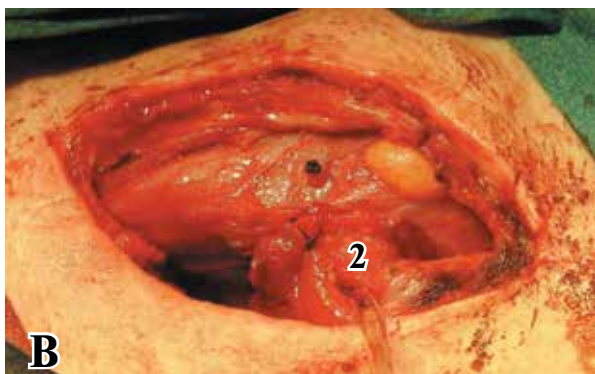
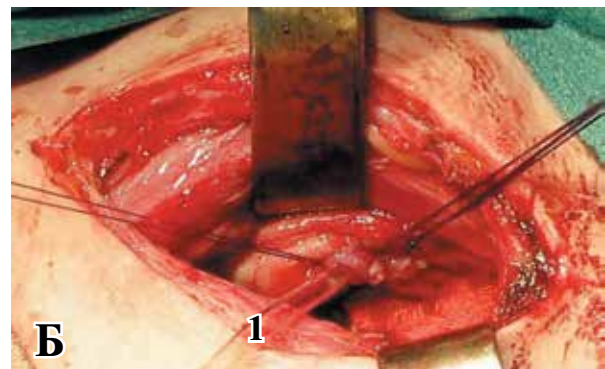
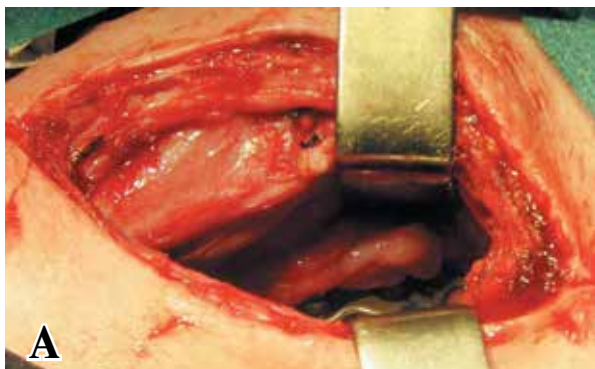
При этом, как правило, выявляли дефект в стенке пищевода линейной формы длиной от 2-3 до 6 см, иногда распространяющийся на глотку и грушевидный синус справа или слева. На этом этапе мы удаляли металлическую конструкцию, а затем уже приступали к закрытию дефекта в пищеводе.

Сложности удаления конструкции были у пациентов при всех вариантах повреждения. Во-первых, из-за особенностей физических свойств материала мог произойти «отрыв» головки винта при его выкручивании. Это происходило из-за предыдущего тугого затягивания винта в момент фиксации пластины. Данная ситуация произошла у одной пациентки, у которой сломанный винт пришлось оставить в теле позвонка. Кроме того, у части пациентов из-за длительного нахождения в тканях металлоконструкции они прорастали соединительной тканью и тогда извлечение устройства становилось сложной задачей, что могло привести к травме пищевода. Этому способствовали малый размер раны и грубое отделение задней стенки пищевода от тел позвонков и металлической конструкции.

Тактика лечения поврежденных пищевода зависела от изменений в его стенке, размера

дефекта, характера травмы (первичная травма или травма на фоне рубцового перизофагита) и распространенности медиастинита. У 6 пациентов применен первичный шов пищевода. Ушивание дефекта в пищеводе производили через все слои узловыми швами рассасывающимися нитями (викрил 3/0). Для укрепления линии швов использовали лоскут *m. sternocleidomastoideus* на питающей ножке. Особенность пролежней в пищеводе состояла в образовании обширного дефекта с некрозом краев на фоне грубого рубцового процесса его стенки и выраженного спаечного процесса с окружающими органами. Это затрудняло ушивание стенки пищевода. Поэтому у 8 пациентов с пролежнями пищевода и большими размерами дефекта (рис. 4 А) применено частичное ушивание дефекта (рис. 4 Б) и сквозное чреспищеводное дренирование свища и средостения по способу В.И. Белоконева [13] с подведением к зоне дефекта пищевода мышцы на питающей ножке (рис. 4 В). Мобилизация пищевода в шейном отделе в этих условиях нежелательна из-за дополнительного ухудшения кровоснабжения стенки пищевода в условиях уже имеющихся нейротрофических нарушений. Такой вариант

Рис. 4. Этапы операции у пациента с пролежнем пищевода металлической конструкцией. А – общий вид раны; Б, В – частичное ушивание дефекта пищевода на сквозном чреспищеводном дренаже (1) с проведением его через порцию *m. sternocleidomastoideus* на питающей ножке (2), фиксированной к месту дефекта в пищеводе; Г - окончательный вид раны по завершению операции со сквозным чреспищеводным дренажем (1) и сквозным контрольным дренажем, установленным вдоль пищевода (3).



операции направлен на формирование наружного трубчатого пищеводно-кожного свища. Для выполнения сквозного дренирования полихлорвиниловую трубку от одноразовой системы проводили через зону свища, просвет пищевода и носовой ход, при этом боковые отверстия (2-3) в трубке располагались внутри пищевода. Затем до трубки накладывали швы на стенку пищевода. К линии швов подвели порцию *m. sternocleidomastoideus* на питающей ножке, которую фиксировали к зоне дефекта в пищеводе, предварительно проведя через нее второй конец дренажа, а затем выводили его через контрапертуру на кожу. Дополнительно устанавливали дренажи вдоль пищевода в направлении грушевидного синуса, переднего и заднего средостения (рис. 4 Г). Рану на шее с целью герметизации закрывали путем наложения швов на кожу, что позволяло подключить дренаж к вакуумному аспиратору.

У 12 из 14 пациентов операцию завершали наложением гастростомы для выключения пищевода из акта пищеварения и проведения энтерального питания.

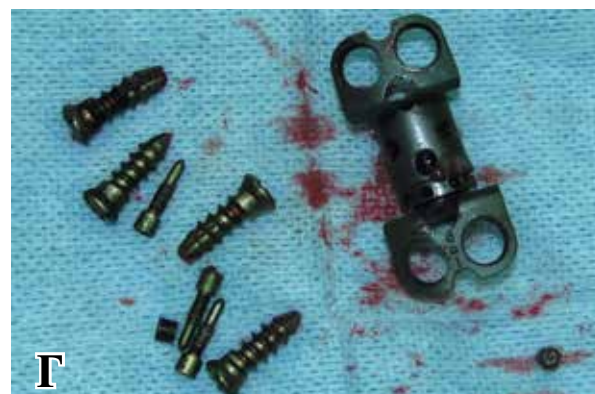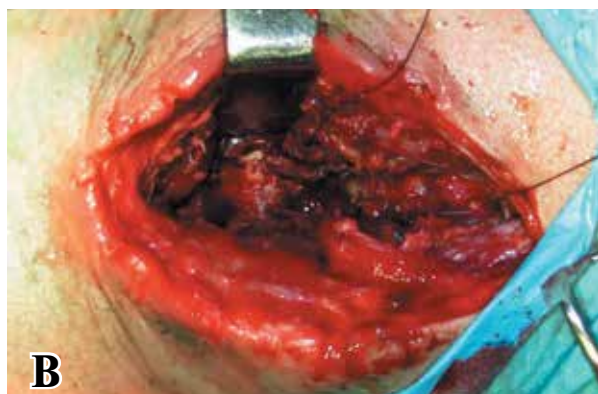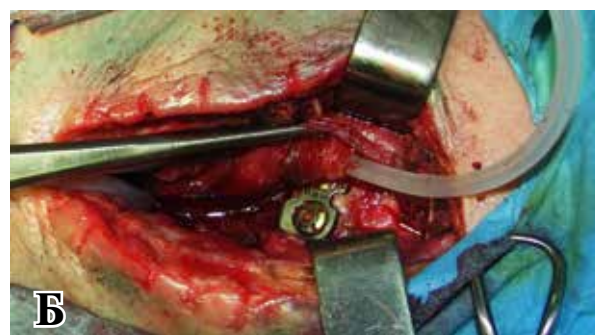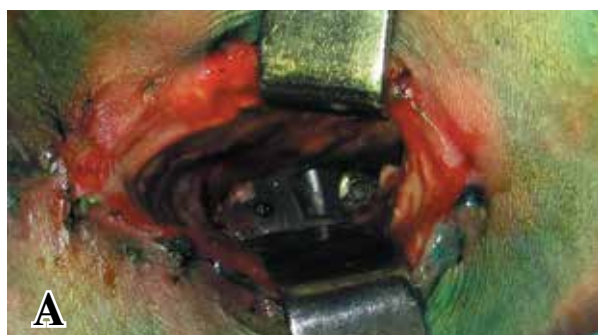Результаты

Из 6 пациентов, которым было выполнено

ушивание стенки пищевода без сквозного дренирования зоны свища, первичное заживление дефекта произошло у 4. У 2 наступила частичная несостоятельность швов, что потребовало повторных вмешательств. Операции состояли в проведении сквозного дренажа через дефект в стенке пищеводе. Таким образом, сквозное дренирование пищеводного свища было реализовано у 10 пациентов. У всех пациентов такой вариант дренирования дефекта в пищеводе через его просвет позволил купировать явления медиастинита (рис. 5). Фракционное или проточное промывание зоны свища купировало воспаление и способствовало формированию трубчатого пищеводного свища, который закрывался самостоятельно путем последовательной замены исходной дренажной трубки на трубки меньшего диаметра.

Отсутствие затеков контраста за пределы стенки пищевода подтверждали контрольным рентгенографическим исследованием. После этого пациентам разрешали прием воды и жидкой пищи через рот. Формирование наружного трубчатого пищеводного свища произошло у 10 пациентов. После удаления у них дренажа свищ закрылся у 8. У 2 пациентов в отдаленном периоде отмечен рецидив пищеводно-кожного свища, что потребовало иссе-

Рис. 5. Травма шейного отдела позвоночника. Состояние после остеосинтеза шейного отдела позвоночника с развитием флегмоны шеи и медиастинита вследствие повреждения пищевода металлической конструкцией. А – общий вид раны с гнойно-некротическими изменениями в тканях; Б – вид раны после выделения пищевода, в дефект пищевода заведена трубка (1); В – состояние окружающих тканей после удаления фиксирующего устройства; Г – удаленная металлическая конструкция.



чения свища и пластики его внутреннего отверстия местными тканями. После закрытия свища в пищеводе проводили удаление гастростомической трубки и пациента переводили на питание через рот.

Из 14 пациентов умер 1 от развившейся полиорганной недостаточности и сепсиса.

Обсуждение

Лечение повреждений пищевода является, сложным разделом хирургии. На практике наиболее часто встречаются перфорации пищевода инородным телом, при бужировании стриктур и инструментальных исследованиях. Их особенность состоит в быстром развитии медиастинита в связи с распространением газа и инфекции по средостению. Тактика и способы лечения таких пациентов подробно разработана многими авторами [4, 13, 14]. К сожалению, внедрение новых методов лечения заболеваний и повреждений позвоночника влечет за собой развитие осложнений, которые еще не изучены. Так у пациентов с посттравматической нестабильностью шейных позвонков использование металлоконструкций повлекло у отдельных пострадавших повреждение пищевода, которые связаны с нарушениями технологии при установке и удалении фиксирующих устройств [3, 7, 9, 15].

Как показали наблюдения за 14 пациентами, механизмы повреждения стенки пищевода были различными, что и подтверждает данные Н. Ardon et al. [12]. Диагностика повреждений пищевода основывалась на клинике, данных УЗИ, контрастной рентгенографии пищевода и компьютерной томографии шеи и грудной клетки [8, 12]. При выявлении повреждения пищевода требовалась срочное оперативное вмешательство. Подход к пищеводу осуществляли через ранее выполненный доступ, который при необходимости расширяли. После ревизии и санации раны на шее необходимо удаление металлоконструкции. Дальнейшая интраоперационная тактика зависела от степени воспалительных изменений в стенке пищевода и распространенности медиастинита. При незначительных изменениях стенки пищевода и отсутствия явлений гнойного воспаления в окружающих тканях показано ушивание дефекта в пищеводе с укреплением линии швов местными тканями (чаще применяли порцию кивательной мышцы на питающей ножке), что позволяет добиться заживления поврежденного участка без развития несостоятельности швов и рецидива свища. При гнойно-некротических изменениях в зоне повреждения

пищевода, явлениях медиастинита выполняли ушивание дефекта пищевода в сочетании со сквозным чреспищеводным дренированием зоны травмы и средостения. Такой же тактики придерживались при рецидиве свища после первичного ушивания стенки пищевода. Ушивание стенки пищевода на сквозном назофарингоэзофагеальном дренаже способствовало формированию трубчатого свища, который заживал самостоятельно после удаления дренажа. Лечение пациентов с повреждениями пищевода металлическими конструкциями с использованием представленных методов способствует заживлению дефекта в пищеводе и купированию медиастинита.

Выводы

1. Повреждения пищевода металлическими конструкциями, используемыми для фиксации позвонков при их нестабильности, имеют особенности клинического течения, зависящие от сроков их установки.

2. Закрытие дефекта в стенке пищевода путем его ушивания и укрепления с помощью *m. sternocleidomastoideus* на питающей ножке, дополненное сквозным дренированием зоны повреждения через просвет пищевода, имеет преимущество перед наложением швов на стенку пищевода без дренирования.

ЛИТЕРАТУРА

1. Полищук Н. Е. Повреждения позвоночника и спинного мозга (механизмы, клиника, диагностика, лечение) / Н. Е. Полищук, Н. А. Корж, В. Я. Фищенко. — Киев : Кн. плюс, 2001. — 388 с.
2. Тактика лечения тяжелых повреждений позвоночника с использованием современных технологий / С. Т. Ветрилэ [и др.] // Вестн. травматологии и ортопедии им. Н. Н. Приорова. — 2001. — № 2. — С. 45–50.
3. Дзукаев Д. Н. Новая технология в лечении патологических переломов позвоночника / Д. Н. Дзукаев, В. И. Семченко, О. Н. Древаль // Журн. вopr. нейрохирургии им. Н.Н. Бурденко. — 2009. — № 3. — С. 19–22.
4. Одномоментное лечение трахеопищеводного свища и пролежня пищевода инородным телом / В. Д. Паршин [и др.] // Хирургия. Журн. им. Н. И. Пирогова. — 2009. — № 1. — С. 70–71.
5. Evolving options in the management of esophageal perforation / С. J. Brinster [et al.] // Ann Thorac Surg. — 2004 Apr. — Vol. 77, N 4. — P. 1475–83.
6. Current concepts in the management of esophageal perforations: a twenty-seven year Canadian experience / P. Bhatia [et al.] // Ann Thorac Surg. — 2011 Jul. — Vol. 92, N 1. — P. 209–215.
7. Management of cervical esophageal injury after spinal surgery / N. Rueth [et al.] // Ann Thorac Surg. — 2010

Oct. – Vol. 90, N 4. – P. 1128–33.

8. Lu X. Esophagus perforation complicating anterior cervical spine surgery / X Lu, Q. Guo, B. Ni // Eur Spine J. – 2012 Jan. – Vol. 21, N 1. – P. 172–77.

9. Галстян Н. Э. Повреждения шейного отдела пищевода при фиксации позвоночника металлическими конструкциями / Н. Э. Галстян // Вестн. РГМУ. – 2010. – № 2. – С. 164.

10. Багиров М. М. Варианты лечения рубцового стеноза пищевода, осложненного свищом / М. М. Багиров, Р. И. Верещако // Хирургия Украины. – 2012. – № 1. – С. 26–35.

11. Esophageal perforation associated with cervical spine surgery: report of two cases and review of the literature / B. C. Vrouenraets [et al.] // Dig Surg. – 2004. – Vol. 21, N 3. – P. 246–49.

12. Oesophageal perforation after anterior cervical surgery: management in four patients / H. Ardon [et al.] // Acta Neurochir (Wien). – 2009 Apr. – Vol. 151, N 4. – P. 297–302.

13. Белоконев В. И. Диагностика и лечение повреж-

дений пищевода / В. И. Белоконев, В. В. Замятин, Е. П. Измайлов. – Самара : Перспектива, 1999. – 160 с.

14. Мирошников Б. И. Пластика пищевода / Б. И. Мирошников, Г. Н. Горбунов, А.П. Иванов. – СПб. : ЭЛБИ-СПб, 2012. – 368 с.

15. Cervical oesophageal and hypopharyngeal perforations after anterior cervical spine surgery salvaged with regional and free flaps / M. Wierzbicka [et al.] // Neurol Neurochir Pol. – 2013 Jan-Feb. – Vol. 47, N 1. – P. 43–48.

Адрес для корреспонденции

443095, Российская Федерация,
г. Самара, ул. Ташкентская, д. 159,
ГБУЗ СО «Самарская областная клиническая
больница им. М.И. Калинина»,
тел.: +7 92 77 20-29-88,
e-mail: serpuschkin@mail.ru,
Пушкин Сергей Юрьевич

Сведения об авторах

Белоконев В.И., д.м.н., профессор, заведующий кафедрой хирургических болезней №2 ГБОУ ВПО «Самарский государственный медицинский университет».

Пушкин С.Ю., д.м.н., заместитель главного врача по хирургии ГБУЗ СО «Самарская областная клиническая больница им. М.И. Калинина», главный внештатный специалист Министерства здравоохранения Самарской области по торакальной хирургии.

Бенян А.С., к.м.н., заведующий хирургическим торакальным отделением, ГБУЗ СО «Самарская областная клиническая больница им. М.И. Калинина». Камеев И.Р., врач-торакальный хирург хирургического торакального отделения ГБУЗ СО «Самарская областная клиническая больница им. М.И. Калинина». Айрапетова М.П., врач-торакальный хирург хирургического торакального отделения ГБУЗ СО «Самарская областная клиническая больница им. М.И. Калинина».

Поступила 28.10.2013 г.