

В.Б. БОГДАНОВИЧ, Н.Г. ШЕБУШЕВ, В.В. АНИЧКИН, В.В. МАРТЫНЮК**ЭХИНОКОККОВАЯ КИСТА ЛЕВОГО НАДПОЧЕЧНИКА:
ТРУДНОСТИ ДООПЕРАЦИОННОЙ ДИАГНОСТИКИ
И ХИРУРГИЧЕСКОГО ЛЕЧЕНИЯ**УО «Гомельский государственный медицинский университет»,
Республика Беларусь

В статье представлен случай лечения редкой хирургической патологии – эхинококковой кисты левого надпочечника. Приведены особенности и результаты дооперационного клинического и инструментального обследования. Пациенту выполнено плановое оперативное вмешательство – адреналэктомия слева, перикистэктомия эхинококковой кисты левого надпочечника. Диагноз подтвержден после морфологического исследования удаленного макропрепарата. Проведенные гормональные исследования показали, что паразитарная инвазия в левый надпочечник привела к развитию субклинического гиперкортицизма, что подтвердилось также снижением артериального давления в первые часы после удаления кисты. При контрольном осмотре пациента через 1 год признаков рецидива эхинококкоза не выявлено.

На основании анализа литературы отражены сведения об эпидемиологии, этиологии, патогенезу и методах диагностики этой патологии. В литературе до настоящего времени не представлено наблюдений по проведению гормональных исследований у пациентов с эхинококковыми кистами надпочечников.

Наблюдение представляет интерес в связи с редкостью данной локализации эхинококкоза и, вследствие этого, трудностями диагностики до операции. Хирургическое лечение пациентов с эхинококковыми кистами надпочечников должно проводиться в специализированных центрах, где доступны современные методы обследования, имеется современное оснащение и подготовлены высококвалифицированные кадры.

Ключевые слова: эхинококкоз, надпочечник, хирургическое лечение, адреналэктомия

This article deals with the case of a rare surgical pathology – a hydatid cyst of the left adrenal gland. The specific features and results of preoperative clinical and instrumental examination are presented in the article. The patient underwent a planned operation (adrenalectomy) from the left and pericystectomy of the hydatid cyst of the left adrenal gland. The diagnosis was confirmed after a morphological research of the removed macropreparation. The conducted hormonal research showed that parasitic invasion into the left adrenal gland caused to the subclinical hypercorticism. It was also proved by the fall of blood pressure during the first hours after the removal of the cyst. The control examination was fulfilled in a year and no recurrence signs of the echinococcosis have been detected.

On the basis of the literature analysis the data on epidemiology, etiology, pathogenesis and diagnostic methods of this pathology are shown. Up to the present no observations on hormonal research in patients with the hydatid cysts of the adrenal glands was found in the literature. The given observation is of high interest due to the rareness of that kind of echinococcosis localization and therefore there are some diagnostic difficulties during the preoperative period. Surgical treatment of patients suffering from the hydatid cysts of the adrenal glands should be conducted in the specialized centers with the available current methods of examination, modern equipment and highly qualified personnel.

Keywords: echinococcosis, adrenal gland, surgical treatment, adrenalectomy

Novosti Khirurgii. 2014 Jan-Feb; Vol 22 (1): 101-105**Hydatid cyst of the left adrenal gland: difficulties of preoperative diagnostics and surgical treatment****V.B. Bogdanovich, N.G. Shebushev, V.V. Anichkin, V.V. Martinuck****Введение**

Эхинококкоз продолжает оставаться серьезной социально-медицинской проблемой во многих странах мира, актуальность которой обусловлена существованием эндемичных регионов, преимущественным поражением пациентов трудоспособного возраста, значительными затратами на лечение и длительной утратой трудоспособности [1, 2].

Значительную роль в распространении инвазии играет хозяйственная деятельность человека. Приближение природных очагов к

населению в связи со строительством аграрно-промышленных комплексов, развитие животноводства и звероводства способствует увеличению численности окончательных и промежуточных хозяев эхинококка [1, 2].

В экономически развитых странах рост заболеваемости в основном обусловлен миграцией и развитием туризма. Именно в этих регионах, равно как и в неэндемичных очагах, врачи часто не готовы к своевременной диагностике и адекватному лечению пациентов с эхинококкозом [1].

Эхинококкоз – хронически протекающий

зооантропогельминтоз, характеризующийся деструктивным поражением печени, легких и других органов, аллергизацией организма и тяжелыми осложнениями, нередко приводящими к инвалидности и гибели пациентов [1, 2].

Возбудителем эхинококкоза является цепень *Echinococcus granulosus*, который паразитирует у плотоядных животных. Промежуточные хозяева паразита — человек и сельскохозяйственные животные. При этом человека можно рассматривать в качестве своеобразного биологического тупика в развитии паразита [1].

Из зародыша эхинококка развивается материнская киста (ларвоциста), стенка которой состоит из наружной кутикулярной и внутренней герминативной оболочек. Пузырь заполнен жидкостью, в которой свободно взвешены оторвавшиеся сколексы и выводковые капсулы — так называемый гидатидный песок. Снаружи эхинококковая киста окружена плотной соединительнотканной фиброзной капсулой, несущей защитную функцию, предохраняя паразита от механических повреждений и непрерывающейся на всем протяжении инвазии «иммунной атаки» хозяина [1].

У человека наиболее часто поражается печень — в 60% случаев, легкие — в 30% случаев, другие органы — в 10% случаев. К редким локализациям эхинококкоза относят поражения головного и спинного мозга, глаз, щитовидной и поджелудочной железы, сердца, почек, селезенки, органов малого таза, костей, мягких тканей и другие. Наиболее часто из редких форм заболевания встречается эхинококкоз брюшной полости с внеорганным расположением кист: в брыжейке тонкого и толстого кишечника, большом и малом сальнике, связочном аппарате матки и малом тазу [1, 2].

Эхинококкоз — достаточно частое паразитарное заболевание в эндемичных зонах, однако его локализация в области надпочечников относится к крайне редким формам. В литературе описан только один случай данной патологии у 28-летнего пациента, который жаловался на постоянные боли в боковой области живота и тошноту [3].

У пациентов с образованиями надпочечников достаточно часто наблюдаются различные неспецифические проявления: артериальная гипертензия, ожирение, сахарный диабет 2-го типа. Подобные варианты клинической картины, сопровождающиеся выявлением незначительных изменений уровня гормонов или нарушением регуляции их секреции, свидетельствуют о скрытой, или субклинической, гормональной активности этих образований. Вместе с тем в литературе отсутствуют публи-

кации по проведению гормональных исследований у пациентов с эхинококковыми кистами надпочечников [4, 5].

Дооперационная диагностика эхинококкоза надпочечников может представлять значительные трудности, особенно на ранних стадиях заболевания. Анализ литературных данных показывает, что кисты надпочечников, как правило, первоначально принимают за кисты поджелудочной железы, селезенки и почек, и правильный диагноз часто устанавливается только во время операции [5, 6].

Для постановки диагноза и выявления рецидивов заболевания проводят серологические исследования методом реакции непрямой гемагглютинации (РНГА) и реакции иммуноферментного анализа (РИФА). Распространенную до последнего времени реакцию Casoni не применяют в связи с малой информативностью и побочными, порой достаточно тяжелыми анафилактическими реакциями [1].

В связи с редкостью патологии приводим следующее клиническое наблюдение предоперационной диагностики и хирургического лечения эхинококковой кисты левого надпочечника.

Клинический случай

Пациент 1955 г.р. поступил в отделение эндокринной и реконструктивной хирургии ГУ «Республиканский научно-практический центр радиационной медицины и экологии человека» 23.02.2009 г. с предварительным диагнозом: объемное образование левого надпочечника.

При поступлении пациент предъявлял жалобы на периодические умеренные боли в поясничной области слева, повышение артериального давления до 260/120 мм рт. ст., общую слабость, утомляемость. Боли беспокоили в течение 3 лет, пациент связывал их с перенесенной до этого травмой поясничной области, хотя при детальном опросе четко связать появление болей с травмой не представлялось возможным. Пациент проживает в одном из районов белорусского Полесья, работает механизатором. Военную службу проходил в Республике Казахстан. Около 20 лет назад в регион проживания пациента завозили сельскохозяйственных животных из Средней Азии. С домашними животными контактирует постоянно, в продуктах питания много сборов из леса. Страдает артериальной гипертензией более 15 лет, неоднократно лечился в стационарных условиях без эффекта. При обследовании в ЦРБ по месту жительства в январе 2009

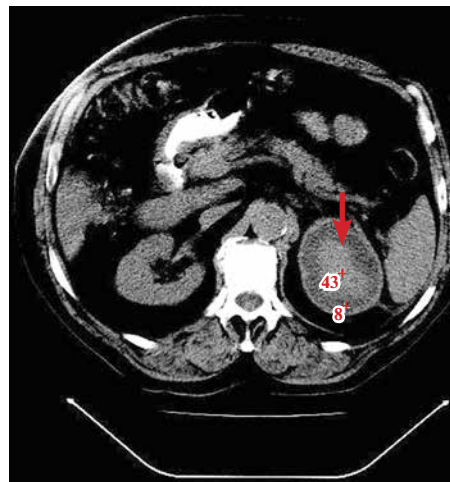
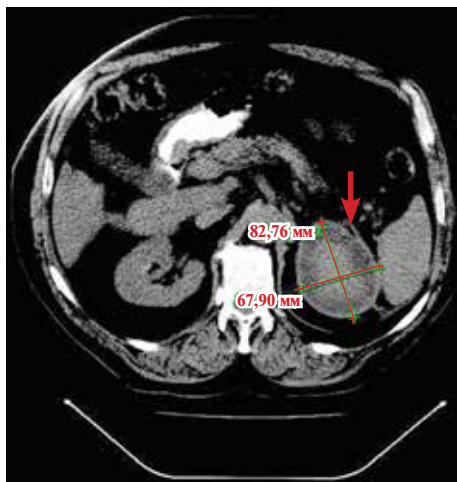


Рис. 1. Компьютерные томограммы в аксиальной проекции: солидное кистозное образование левого забрюшинного пространства (указано стрелкой). А – с указанием размеров кисты. Б – с указанием плотности кисты (НУ).

года при УЗИ обнаружено объемное образование левого надпочечника. В феврале 2009 года при УЗИ в областной больнице над верхним полюсом левой почки выявлено гипоэхогенное кистоподобное образование 87×65 мм. Пациент был направлен в ГУ «Республиканский научно-практический центр радиационной медицины и экологии человека» для дообследования и лечения.

При поступлении состояние удовлетворительное, кожный покров и слизистые оболочки обычной окраски, нормостенический тип телосложения, рост – 184 см, масса тела – 105 кг, ИМТ – 31 кг/м². Дыхание в легких везикулярное, хрипов нет. Границы легких в норме. ЧД – 16 в 1 мин, АД – 180/120 мм рт. ст., пульс – 80 уд. в мин, ритмичный. Лимфоузлы не пальпируются.

По данным лабораторных методов исследования: общий анализ крови и общий анализ мочи – без особенностей; биохимический анализ крови: кальций – 2,05 ммоль/л (норма 2,1 – 2,65 ммоль/л), натрий – 142 ммоль/л (норма 135 – 145 ммоль/л), калий – 4,33 ммоль/л (норма 3,5 – 5,5 ммоль/л), билирубин общий – 23,3 ммоль/л (норма 3,4 – 20,0 ммоль/л), билирубин прямой – 7,6 ммоль/л (норма 0,5 – 6,5 ммоль/л), мочевины – 5,0 ммоль/л (норма 2,0 – 8,0 ммоль/л), креатинин – 64 ммоль/л (норма 55 – 115 ммоль/л), глюкоза – 4,4 ммоль/л (норма 3,9 – 6,0 ммоль/л).

В анализе крови: метанефрины плазмы – 46,5 пг/мл (норма до 90), норметанефрины плазмы – 109,9 пг/мл (норма до 200). Кортизол в 8.00 – 350 нмоль/л (норма 260 – 720), кортизол после малой дексаметазоновой пробы – 321 нмоль/л.

По данным УЗИ, правый надпочечник не увеличен, однородной структуры; в проекции

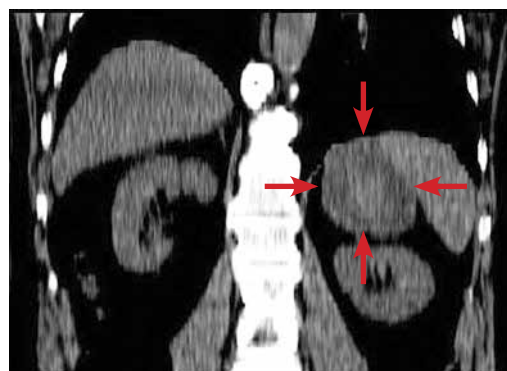
левого надпочечника определяется объемное гипоэхогенное образование с гиперэхогенными включениями, капсулой местами до 1,0 см, тесно прилежащее к верхнему полюсу левой почки.

При компьютерной томографии – в проекции левого надпочечника определяется неправильно-округлой формы образование размером 6,8×7,0×8,3 см с толстой капсулой и неоднородным содержимым, без признаков инвазивного роста (рис. 1, 2). Показатели плотности в центральной и периферической части образования составляют 43 НУ и 8 НУ соответственно (рис. 1 Б).

При ФГДС выявлены эрозии антрального отдела желудка, при колоноскопии – признаки хронического колита.

По данным эхокардиографии: признаки атеросклероза аорты. Кальциноз аортального клапана. Недостаточность аортального клапана 2 ст. Регургитация на клапане легочной артерии 1-2 ст., митральном и трикуспидальном 1 ст. Диастолическая дисфункция ЛЖ. Дилатация

Рис. 2. Компьютерная томограмма в корональной проекции: кистозное образование левого надпочечника (указано стрелками)



тация полости левого предсердия, желудочков. Значительная гипертрофия МЖП. Сократительная способность миокарда хорошая.

Таким образом, на основании клинических и лабораторно-инструментальных исследований у пациента выявлено объемное образование левого надпочечника больших размеров, кистоподобное, с признаками субклинического гиперкортицизма (по результатам малой дексаметазоновой пробы).

При анализе полученных результатов было высказано предположение о наличии паразитарной кисты левого надпочечника. С целью подтверждения диагноза в областной центр гигиены и эпидемиологии была направлена кровь пациента для серологического исследования (ИФА). Получен результат: выявлены антитела класса IgG к антигенам эхинококка.

Пациенту был выставлен диагноз: эхинококковая киста левого надпочечника. Выполнено плановое оперативное вмешательство — адrenaлэктомия слева, перицистэктомия эхинококковой кисты левого надпочечника.

Под интубационным наркозом произведена люмболапаротомия слева. Мобилизован левый изгиб ободочной кишки с рассечением диафрагмально-толстокишечной связки и переходной складки брюшины по латеральному краю нисходящей ободочной кишки. Рассечена париетальная брюшина между поперечно-ободочной кишкой и сосудистой ножкой селезенки. В проекции левого надпочечника определяется объемное образование с выраженным перипроцессом вокруг, местами деревянистой плотности размерами 11,0×9,0 см. Произведено интраоперационное УЗИ для уточнения локализации опухоли. Нижний полюс образования припаян к верхнему полюсу почки, верхний — интимно сращен с диафрагмой. Сращения тупо и остро с техническими трудностями разделены. При отсечении опухоли от диафрагмы вскрылась плевральная полость. Острым путем опухоль отделена от диафрагмы. При этом образование вскрылось, содержимым его является детрит буро-желтого цвета с белесоватыми включениями, желеобразной консистенции. Содержимое удалено электроотсосом. Образование выделено из забрюшинного пространства вместе с капсулой и левым надпочечником, удалено. Центральная вена надпочечника перевязана. Полость обработана 100% глицерином. Диафрагма ушита узловыми швами. Плевральная полость слева дренирована силиконовой трубкой в 7 межреберье по задней подмышечной линии. Рана послойно ушита. Интраоперационная кровопотеря — 550 мл. Во время операции гемодинамика стабиль-

ная. К концу операции и в течение 3 часов после нее отмечалась умеренная гипотония в пределах 90-70/60-40 мм рт. ст. По дренажам из забрюшинного пространства за 5 часов после операции выделилось 500 мл крови. После проведения лечебных мероприятий в условиях отделения интенсивной терапии артериальное давление стабилизировалось на цифрах 120/80 мм рт. ст.

Патогистологическое исследование макропрепарата: фиброзно-жировая ткань с хроническим воспалением, отложением гемосидерина и одиночными гигантскими многоядерными клетками типа «инородных тел», фрагменты ткани надпочечника. Гистологическая картина может соответствовать мертвому паразиту эхинококка.

Послеоперационный период протекал без осложнений. Рана зажила первичным натяжением. Пациенту назначен профилактический курс химиотерапии (немозол).

Гормональный анализ крови перед выпиской: кортизол в 8.00 — 213 нмоль/л, кортизол после малой дексаметазоновой пробы — 51 нмоль/л. Полученные результаты свидетельствует об отсутствии признаков автономной секреции кортизола после удаления пораженного эхинококком надпочечника.

При контрольном осмотре через 1 год — данных за рецидив не выявлено.

Заключение

Представленный клинический случай эхинококковой кисты левого надпочечника представляет значительный интерес в связи с чрезвычайной редкостью данной локализации эхинококкоза, а так же трудностями дооперационной диагностики, техническими сложностями и особенностями хирургического вмешательства.

Проведенные гормональные исследования (определение уровня кортизола в крови, малая дексаметазоновая проба) показали, что паразитарная инвазия в левый надпочечник привела к развитию субклинического гиперкортицизма, что подтверждается так же снижением артериального давления в первые часы после удаления кисты.

На наш взгляд, одним из путей совершенствования лечебно-диагностического алгоритма при эхинококкозе надпочечников является расширение комплекса используемых лабораторных и инструментальных методов исследования. Хирургическое лечение пациентов с эхинококковыми кистами надпочечников должно проводиться в специализированных

центрах, где доступны современные методы обследования (КТ, МРТ, гормональные исследования), имеется современное оснащение и подготовлены высококвалифицированные кадры.

**Описание клинического случая
представляется с согласия пациента**

ЛИТЕРАТУРА

1. Ветшев П. С. Эхинококкоз: современный взгляд на состояние проблемы / П. С. Ветшев, Г. Х. Мусатов // *Анналы хирург. гепатологии.* – 2006. – Т. 11, № 1. – С. 111–117.
2. Eckert J. Biological, Epidemiological, and Clinical Aspects of Echinococcosis, a Zoonosis of Increasing Concern / J. Eckert, P. Deplazes // *Clin Microbiol Rev.* – 2004 Jan. – Vol. 17, N 1. – P. 107–35.
3. Idrissi Dafali A. Hydatid cyst of the adrenal gland / A. El Idrissi Dafali, Z. Dahami, N. O. Zerouali // *Ann*

- Urol (Paris).* – 2002 Mar. – Vol. 36, N 2. – P. 99– 103.
4. Эндокринная хирургия : рук. для врачей / под ред. С. С. Харнаса. – М. : ГЭОТАР-Медиа, 2010. – 496 с.
 5. Giant adrenal cyst presenting as a diagnostic dilemma: a case report / N. Singh [et al.] // *Int Surgery.* – 2005 Apr-Jun. – Vol. 90, N 2. – P. 78–80.
 6. Surgical management of adrenal cysts: single institution experience / A. S. El-Hefnawy [et al.] // *BJU Int.* – 2009 Sep. – Vol. 104, N 6. – P. 847–50.

Адрес для корреспонденции

246050, Республика Беларусь,
г. Гомель, ул. Ланге, д. 5,
УО «Гомельский государственный
медицинский университет»,
кафедра хирургических болезней №3
с курсом сердечно-сосудистой хирургии,
тел. моб: + 375 44 710-21-82,
e-mail: vas.martinuck@yandex.ru,
Мартынюк Василий Владимирович

Сведения об авторах

Богданович В.Б., к.м.н., доцент кафедры хирургических болезней №3 с курсом сердечно-сосудистой хирургии УО «Гомельский государственный медицинский университет».

Шебушев Н.Г., к.м.н., доцент, заведующий кафедрой хирургических болезней №3 с курсом сердечно-сосудистой хирургии УО «Гомельский государственный медицинский университет».

Аничкин В.В., д.м.н., профессор кафедры хирургических болезней №3 с курсом сердечно-сосудистой хирургии УО «Гомельский государственный медицинский университет».

Мартынюк В.В., ассистент кафедры хирургических болезней №3 с курсом сердечно-сосудистой хирургии УО «Гомельский государственный медицинский университет».

Поступила 31.10.2013 г.