

А.Н. РАЗИН, Б.Н. ЖУКОВ, А.А. ЧЕРНОВ, С.Е. КАТОРКИН

## СПОСОБ ОПЕРАТИВНОГО ЛЕЧЕНИЯ ПАЦИЕНТОВ С ЭКСТРАСФИНКТЕРНЫМИ ПАРАРЕКТАЛЬНЫМИ СВИЩАМИ

ГБОУ ВПО «Самарский государственный медицинский университет»,  
Российская Федерация

**Цель.** Улучшить результаты лечения пациентов с экстрасфинктерными параректальными свищами за счет применения оперативного способа пластической коррекции.

**Материал и методы.** Проанализированы результаты обследования и оперативного лечения 146 пациентов с экстрасфинктерными свищами прямой кишки. Проводилось клиническое и инструментальное обследование (ректороманоскопия, проба с витальным красителем, зондирование свищевого хода, сфинктерометрия, трансректальное ультразвуковое исследование тканей параректальной зоны и фистулография). Лигатурный метод проведен у 50 (34,2%) пациентов (1 группа). Проктопластика с боковым смещением слизисто-подслизистого лоскута прямой кишки выполнена в 50 (34,2%) наблюдениях (2 группа). Предложенный способ пластической коррекции осуществлен у 46 (31,5%) пациентов (3 группа). Оценка результатов оперативного лечения пациентов проведена в раннем (до 3 месяцев) и отдаленном (до 4 лет) послеоперационном периодах.

**Результаты.** В раннем послеоперационном периоде кровотечение диагностировано: в 1 группе – в 2 (4,0%), во 2 – в 3 (6,0%), в 3 – в 5 (3,4%) наблюдениях. Нагноение операционной раны выявлено в 1 группе у 2 (4,0%), во 2 – у 3 (6,0%), в 3 – у 2 (4,3%) пациентов. Минимальный средний период реабилитации отмечен в 3 группе и составил  $28,1 \pm 2,0$  дней ( $p \leq 0,05$ ). Анализ отдаленных результатов оперативного лечения ( $n=115$ ) выявил рецидив заболевания в 1 группе у 3 (6,0%), во 2 – у 6 (12,0%), в 3 группе – у 3 (8,6%) пациентов. Функциональная недостаточность анального сфинктера в 1 группе диагностирована у 16 (32,0%), во 2 группе только у 1 (2,0%) пациента, в 3 группе – не выявлено.

**Заключение.** Преимуществами разработанного способа оперативной коррекции экстрасфинктерных свищей прямой кишки являются малая травматичность, отсутствие функциональной недостаточности анального сфинктера, небольшое количество рецидивов, сокращение сроков медицинской и социальной реабилитации пациентов.

*Ключевые слова:* экстрасфинктерный свищ, перемещение слизистой, оперативное лечение

**Objectives.** To improve treatment results of patients with extrasphincteric pararectal fistulas by means of the operative method of plastic correction.

**Methods.** The results of the examination and operative treatment of 146 patients with extrasphincteric pararectal fistulas have been analyzed. Clinical and instrumental examination (sigmoidoscopy, test with vital dye, probing of the fistulous passage, sphincterometry, transrectal sonography of the pararectal zone tissues and fistulography) has been performed. Ligature method was applied in 50 (34,2%) patients (the 1<sup>st</sup> group). Rectoplasty with lateral displacement of the mucous-submucosal rectal flap was performed in 50 (34,2%) cases (the 2<sup>nd</sup> group). The proposed method of plastic correction was done in 46 (31,5%) patients (the 3<sup>rd</sup> group). Assessment of the operative treatment results was carried out in the early (up to 3 months) and distant (up to 4 years) postoperative periods.

**Results.** In the early postoperative period hemorrhage was diagnosed in 2 (4,0%) cases in the 1<sup>st</sup> group, in 3 (6,0%) – in the 2<sup>nd</sup> group, in 5 (3,4%) – in the 3<sup>rd</sup> group. Operative wound suppuration was revealed in 2 (4,0%) patients of the 1<sup>st</sup> group, in 3 (6,0%) – of the 2<sup>nd</sup> group, in 2 (4,3%) – of the 3<sup>rd</sup> group. Minimal average period of rehabilitation was registered in the 3<sup>rd</sup> group and it made up  $28,1 \pm 2,0$  days ( $p \leq 0,05$ ). The long-term results analysis of the operative treatment ( $n=115$ ) revealed the recurrence in 3 (6,0%) patients of the 1<sup>st</sup> group, in 6 (12,0%) – of the 2<sup>nd</sup> group, in 3 (8,6%) – of the 3<sup>rd</sup> group. Functional insufficiency of the anal sphincter was diagnosed in 16 (32,0%) patients of the 1<sup>st</sup> group, in 1 (2,0%) – of the 2<sup>nd</sup> group and there wasn't any – in the 3<sup>rd</sup> group.

**Conclusions.** Minor trauma, the lack of the anal sphincter functional insufficiency, a small number of relapses, reduction of the medical and social rehabilitation terms of patients are considered to be the advantages of the designed method of the operative correction of the extrasphincteric pararectal fistulas.

*Keywords:* extrasphincteric fistula, mucosa displacement, operative treatment

Novosti Khirurgii. 2014 Jan-Feb; Vol 22 (1): 83-88

The method of operative treatment of patients with extrasphincteric pararectal fistulas

A.N. Razin, B.N. Zhukov, A.A. Chernov, S.E. Katorkin

### Введение

Частота хронического парапроктита в структуре заболеваний пациентов с патологией прямой кишки и параректальной клетчатки

достигает 20-40% [1, 2]. Сложные формы заболевания с экстрасфинктерным и высоким чрессфинктерным расположением свищевого хода выявляются в 30-45% наблюдений у пациентов с хроническим парапроктитом [3].

Оперативное вмешательство до настоящего времени остается основным способом лечения пациентов с хроническим парапроктитом [4]. Наиболее дискуссионным остается вопрос о выборе метода лечения пациентов с экстрасфинктерными свищами [5]. Несмотря на то, что частота встречаемости данного вида свищей наименьшая (15-30%), лечение их остается довольно трудной и актуальной проблемой современной колопроктологии. Это обусловлено высокой частотой рецидивов заболевания, достигающей 30-78% от общего количества оперированных по поводу данной патологии, а так же недостаточностью анального сфинктера, развивающейся у 5-83% пациентов [6]. Вышеперечисленные обстоятельства свидетельствуют об актуальности проблемы и заставляют специалистов искать оптимальную тактику лечения пациентов с рассматриваемой патологией.

Несмотря на неоднозначное отношение, лигатурный метод хирургического лечения экстрасфинктерных параректальных свищей, сопровождающихся наличием выраженных рубцовых изменений анальной области и гнойных затеков в околопрямокишечной клетчатке, остается широко распространенным [7, 8]. Однако все большее количество колопроктологов отдает предпочтение пластическим методам лечения сложных свищей прямой кишки. При их применении отмечается минимальное травмирование запирающего аппарата прямой кишки, снижение риска возникновения анальной инконтиненции, создание препятствия проникновению кишечной флоры в параректальную клетчатку и рану промежности, уменьшение сроков заживления послеоперационных ран, что в совокупности способствует снижению рецидивов заболевания [9]. Необходимо отметить, что в последние годы, за счет разработки и совершенствования частных аспектов различных методов оперативных вмешательств, имеется тенденция к снижению частоты рецидива заболевания до 2-12%, а недостаточности анального сфинктера до 15% [10, 11]. Тем не менее, данные показатели не могут полностью удовлетворять колопроктологов и хирургов занимающихся этой проблемой, и свидетельствуют

о необходимости разработки новых способов оперативной ликвидации экстрасфинктерных параректальных свищей.

**Цель** исследования: улучшить результаты лечения пациентов с экстрасфинктерными параректальными свищами за счет применения оперативного способа пластической коррекции.

### Материал и методы

В ходе исследования проведен анализ результатов обследования и оперативного лечения 146 пациентов с экстрасфинктерными свищами прямой кишки, находившихся на лечении в отделении колопроктологии клиники и кафедры госпитальной хирургии ГБОУ ВПО «Самарский государственный медицинский университет» в период с 2007 по 2013 год. Возраст пациентов варьировал от 21 года до 73 лет. Средний возраст составил  $43,48 \pm 3,7$  года. При анамнезе от 3 месяцев до 34 лет, средняя продолжительность заболевания составила  $3,65 \pm 0,6$  года. Из общего количества прооперированных пациентов мужчин было 104, женщин – 42. Следует отметить, что большая часть пациентов – 67,74% являлись лицами трудоспособного возраста от 25 до 60 лет, что подчеркивает социальную значимость рассматриваемой проблемы (таблица 1).

В нашей работе мы использовали классификацию параректальных свищей, принятую в ГНЦ Колпроктологии МЗ РФ [3]. Рецидивирующее течение заболевания отмечено у 26 (17,8%) пациентов. Число перенесенных оперативных вмешательств, направленных на устранение прямокишечного свища, варьировало от 1 до 8.

При поступлении в стационар все пациенты предъявляли жалобы на наличие одного или множественных свищевых отверстий в перианальной области с гнойным отделяемым. Среди прочих жалоб отмечались: чувство дискомфорта – у 67 пациентов, выраженный анальный зуд – у 26 обследованных. В 17 наблюдениях в зоне наружного отверстия свищевого хода пальпировался инфильтрат и имелась мацерация кожных покровов перианальной области. У 18 пациентов с рецидивирующей

Таблица 1

**Распределение пациентов по возрасту и полу (n=146)**

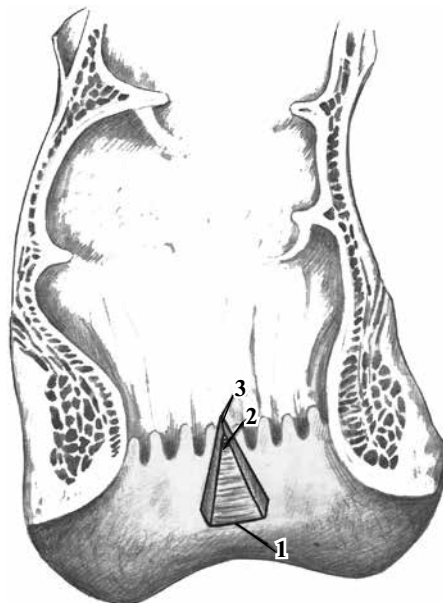
Пол	Возраст (годы)			Всего
	20-39	40-59	60 и старше	
Мужчины	40	46	18	104
Женщины	17	17	8	42
Итого	57	63	26	146

щим течением заболевания, ранее перенесших оперативные вмешательства, была диагностирована различная степень недостаточности анального сфинктера. Данные пациенты были исключены из проводимого исследования. Все обследуемые пациенты отмечали значительное снижение ключевых показателей как физического, так и психологического компонентов здоровья, и, следовательно, качества жизни.

Применялись следующие методы исследования: клинический осмотр, пальцевое исследование прямой кишки, ректороманоскопия, проба с витальным красителем, зондирование свищевого хода, сфинктерометрия, трансректальное ультразвуковое исследование тканей параректальной зоны и фистулография.

Проведен сравнительный анализ применения нами различных методов оперативного лечения. Все пациенты были разделены на 3 группы. Первую группу составили 50 (34,2%) пациентов с экстрасфинктерными параректальными свищами, которым был проведен лигатурный метод лечения. Вторую группу составили 50 (34,2%) пациентов, которым выполнялась проктопластика с боковым смещением слизистой-подслизистой лоскута прямой кишки. Третью группу составили 46 (31,5%) пациенты, оперированные предложенным нами способом [12]. При определении показаний к оперативному вмешательству строго соблюдался принцип информированного согласия пациентов. Все группы пациентов были сопоставимы по возрасту, полу и длительности заболевания.

Разработанный в клинике госпитальной хирургии способ оперативного лечения пациентов с экстрасфинктерными параректальными свищами осуществляется под спинальной анестезией в промежуточном положении пациента на операционном столе. После двукратной обработки операционного поля спиртовым раствором хлоргексидина производится (рис. 1) дугообразный разрез периаанальной кожи (1) на 2-3 мм ниже переходной кожно-анальной линии длиной 1-1,5 см с отсепаровыванием слизистой-подслизистой слоя прямой кишки соответственно расположению внутреннего отверстия свища и на 1 см выше свищевого хода с пересечением его. Отсепарованный лоскут имеет форму равнобедренного треугольника с длиной основания 1-1,5 см. В 1 см от его вершины должно находиться внутреннее свищевое отверстие. После чего, отсепарованный слизистой-подслизистый лоскут иссекается также в форме равнобедренного треугольника в пределах границ его мобилизации так, чтобы вершина треугольника (2)



**Рис. 1.** Вид раны анального канала после отсепаровывания и иссечения слизистой-подслизистого слоя прямой кишки (пояснения в тексте)

находилась на 0,5 см выше внутреннего свищевого отверстия (3). Внутреннее отверстие свища ушивается в мышечном слое прямой кишки 2-х рядным (4) узловым швом (рис. 2). С промежуточности в стороне от наружного свищевого отверстия производится вкол иглы (5) с длинной полипропиленовой нитью. Выкол иглы осуществляется в ране, образовавшейся после иссечения слизистой-подслизистой лоскута в виде треугольника (6). При этом, выкол производится на 1 см ниже ушитого в мышечной стенке прямой кишки внутреннего свищевого отверстия. Данной нитью рана ушивается непрерывным швом за подслизистый слой (7) сверху вниз с захватом мышечной оболочки прямой кишки. Первый вкол захватывает угол раны за подслизистую оболочку (8), низводя и закрывая ушитое в мышечной стенке прямой кишки внутреннее отверстие свища здоровой слизистой оболочкой (9), отсепарованной на

**Рис. 2.** Последовательность ушивания раны анального канала непрерывным швом (пояснения в тексте)

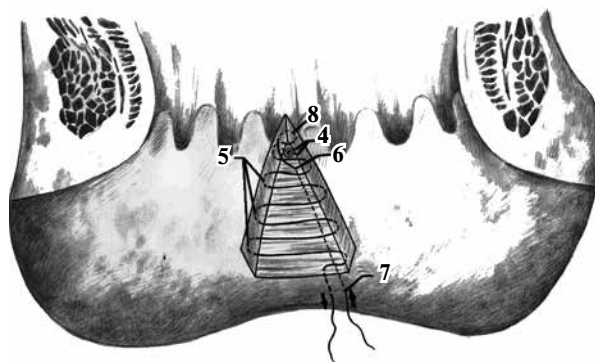




Рис. 3. Закрытие внутреннего отверстия свища низведенной слизистой оболочкой (пояснения в тексте)

1 см выше (рис. 3). Рана, имевшая форму сектора, после ушивания приобретает (10) линейный вид (рис. 4). Края слизистой оболочки вплотную соприкасаются между собой. Полипропиленовая нить после ушивания раны выкалывается на промежность в 1 см от места ее вкола (11). Оба конца нити связывают между собой на фрагменте резиновой трубки (12) без натяжения. Свищевой ход иссекается через отдельный разрез на промежности от наружного отверстия до мышечной оболочки прямой кишки. Рана послойно ушивается, либо ведется открытым способом или ушивается после установки сквозного трубчатого дренажа. Полипропиленовая нить удаляется на 10 суток.

Нами проведен сравнительный анализ результатов оперативного лечения пациентов с экстрасфинктерными параректальными свищами в раннем (до 3 месяцев) и отдаленном (от 1 года до 4 лет) послеоперационном периодах. Статистическая обработка полученных данных осуществлялась с использованием пакета компьютерных программ «Microsoft Excel 2003». Применялись методы описательной статистики. Данные представлены в формате «среднее значение (M) ± стандартное отклонение (δ)». Достоверность различий оценивали по критерию Стьюдента. Различия считали достоверными при значении  $p \leq 0,05$ .

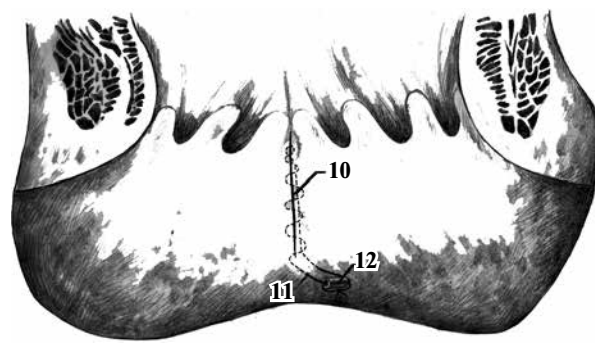


Рис. 4. Вид раны анального канала после ее ушивания (пояснения в тексте)

### Результаты и обсуждение

При проведении сравнительного анализа оперативного лечения пациентов в раннем послеоперационном периоде были выявлены особенности, представленные в таблице 2.

При анализе непосредственных результатов оперативного лечения, было установлено, что послеоперационные осложнения возникли у 33 (22,6%) из 146 оперированных пациентов. Необходимо отметить, что наибольшая частота развития послеоперационных осложнений была во второй группе – 16 (32,0%), затем (по убыванию) в первой – 10 (20,0%), и в третьей – 7 (15,2%). В раннем послеоперационном периоде диагностировано кровотечение у 5 (3,4%) пациентов: в первой группе – в 2 (4,0%) наблюдениях, во второй – в 3 (6,0%), а в третьей – в 5 (3,4%). Нагноение операционной раны: 7 (4,8%) выявлено в первой группе у 2 (4,0%), во второй – у 3 (6,0%), в третьей – у 2 (4,3%) пациентов. Осложнение в виде нарушения мочеиспускания отмечено у 13 (8,9%) пациентов. Из них в первой группе было отмечено в 4 (8,0%) наблюдениях, во второй – в 5 (10,0%), в третьей – в 4 (8,7%). Краевой некроз перемещенного слизисто – подслизистого лоскута анального канала наблюдался во второй группе у 2

Таблица 2

**Осложнения в раннем послеоперационном периоде у пациентов с экстрасфинктерными параректальными свищами (n=146)**

Осложнения	Группы сравнения			Всего
	1 группа	2 группа	3 группа	
Кровотечение	50 (34,2%)	50 (34,2%)	46 (31,5%)	146 (100%)
Краевой некроз слизисто-подслизистого лоскута	2 (4,0%)	3 (6,0%)	0 (0%)	5 (3,4%)
Нагноение раны	0 (0%)	2 (4,0%)	0 (0%)	2 (1,4%)
Нарушение мочеиспускания	2 (4,0%)	3 (6,0%)	2 (4,3%)	7 (4,8%)
Нарушение мочеиспускания	4 (8,0%)	5 (10,0%)	4 (8,7%)	13 (8,9%)
Ранний рецидив свища	2 (4,0%)	3 (6,0%)	1 (2,2%)	6 (4,1%)
Итого	10 (20,0%)	16 (32,0%)	7 (15,2%)	33 (22,6%)

**Отдаленные результаты оперативного лечения пациентов  
с экстрасфинктерными параректальными свищами (n=115)**

Осложнения	Группы сравнения			Всего
	1 группа	2 группа	3 группа	
Рецидив свища	3 (6,0%)	6 (12,0%)	3 (8,6%)	12 (8,9%)
Недостаточность анального сфинктера	16(32,0%)	1 (2,0%)	0 (0%)	17 (12,6%)
Итого	19(38,0%)	7 (14%)	3 (8,6%)	29 (21,5%)

(4,0%) пациентов. В первой и третьей группах данное осложнение не имело места, т.к. в ходе этих операций не производится мобилизация и перемещение слизисто – подслизистого лоскута. Ранний рецидив свища был выявлен в 6 (4,1%) наблюдениях. В первой группе – у 2 (4,0%), во второй – у 3 (6,0%), в третьей – у 1 (2,2%) пациента.

Средний период нахождения пациентов в клинике составил в первой группе  $19,2 \pm 1,61$ , во второй –  $14,3 \pm 1,23$ , а в третьей  $12,4 \pm 1,34$  дня. Средний период реабилитации у прооперированных пациентов во второй –  $28,5 \pm 2,1$  и третьей –  $28,1 \pm 2,0$  группах оказался значительно меньше – чем в первой –  $46,4 \pm 2,8$  дней ( $p < 0,05$ ).

Таким образом, преимуществом предложенного нами пластического способа оперативного лечения экстрасфинктерных параректальных свищей в раннем послеоперационном периоде является отсутствие таких, характерных для других пластических методов, осложнений, как некроз перемещенного слизисто-подслизистого лоскута анального канала и кровотечение из послеоперационной раны.

Отдаленные результаты оперативного лечения изучены у 115 (78,8%) пациентов при сроках наблюдения от 1 года до 4 лет и представлены в таблице 3.

При анализе отдаленных результатов оперативного лечения было выявлено, что рецидив заболевания в первой группе имел место у 3 (6,0%) пациентов, во второй – у 6 (12,0%), а в третьей группе – у 3 (8,6%), соответственно ( $p < 0,05$ ). Различная степень функциональной недостаточности анального сфинктера [3] в первой группе составила 16 (32,0%) пациентов. Во второй группе недостаточность анального сфинктера 1 степени наблюдалась лишь у 1 (2,0%) пациента. В третьей группе пациентов недостаточность анального сфинктера не выявлена.

При лигатурном методе оперативного лечения пациентов с экстрасфинктерными параректальными свищами количество рецидивов заболевания в отдаленном послеоперацион-

ном периоде в 2 раза меньше по сравнению с пластической операцией путем бокового смещения слизисто-подслизистого лоскута анального канала и в полтора раза меньше, чем при предложенном нами способе оперативного лечения. Однако недостаточность анального сфинктера после применения лигатурного метода лечения достигает 32%. Это не позволяет считать его операцией выбора.

Принимая во внимание низкую травматизацию тканей анального канала, возможность ушивания раны с захватом всех ее слоев, снижающую риск нагноения и кровотечения, отсутствие перемещенного слизисто-подслизистого лоскута с исключением вероятности его некроза, применение съемного шва, уменьшающего вероятность возникновения лигатурных абсцессов и свищей, и отсутствие риска возникновения недостаточности анального сфинктера, разработанный способ целесообразно использовать для оперативного лечения пациентов со сложными параректальными свищами.

### Заключение

Предложенный способ оперативного лечения пациентов с экстрасфинктерными параректальными свищами является патогенетически обоснованным и эффективным методом лечения. Преимуществами этого способа являются малая травматичность хирургического пособия, не приводящая к возникновению анальной недостаточности, небольшое количество рецидивов, сокращение сроков пребывания в стационаре и времени медицинской и социальной реабилитации пациентов. К лигатурному методу следует прибегать при возникновении рецидива заболевания после неудачной попытки ликвидации свища пластическим способом.

### Конфликт интересов отсутствует

### ЛИТЕРАТУРА

1. Результаты хирургического лечения высоких сви-

- шей прямой кишки / В. А. Ильин [и др.] // Колопроктология. – 2005. – № 2. – С. 8–15.
2. Van Onkelen R. S. Treatment of anal fistulas with high intersphincteric extension / R. S. van Onkelen, M. P. Gosselink, W. R. Schouten // Dis Colon Rectum. – 2013 Aug. – Vol. 56, N 8. – P. 987–91.
3. Основы колопроктологии : учеб. пособие / под ред. Г. И. Воробьева. – 2-е изд. – М. : Мед. информ. агентство, 2006. – 432 с.
4. Fistulotomy with end-to-end primary sphincteroplasty for anal fistula: results from a prospective study / C. Ratto [et al.] // Dis Colon Rectum. – 2013 Feb. – Vol. 56, N 2. – P. 226–33.
5. Surgical treatment of complex anal fistulas with anal fistula plug: a prospective, multicenter study / T. Schwaudner [et al.] // Dis Colon Rectum. – 2009 Sep. – Vol. 52, N 9. – P. 1578–83.
6. Identification of epithelialization in high transsphincteric fistulas / L. E. Mitalas [et al.] // Tech Coloproctol. – 2012 Apr. – Vol. 16, N 2. – P. 113–17.
7. Does ligation of the intersphincteric fistula tract raise the bar in fistula surgery? / U. G. Wallin [et al.] // Dis Colon Rectum. – 2012 Nov. – Vol. 55, N 11. – P. 1173–78.
8. The anatomy of failures following the ligation of intersphincteric tract technique for anal fistula: a review of 93 patients over 4 years / K. K. Tan [et al.] // Dis Colon Rectum. – 2011 Nov. – Vol. 54, N 11. – P. 1368–72.
9. Anal function after ligation of the intersphincteric fistula tract / A. Tsunoda [et al.] // Dis Colon Rectum. – 2013 Jul. – Vol. 56, N 17. – P. 898–902.
10. Способ пластической операции при экстрасфинктерных свищах прямой кишки / А. В. Муравьев [и др.] // Колопроктология. – 2012. – № 3. – С. 11–14.
11. Оптимизация хирургического лечения пациентов со сложными формами хронического парапроктита / Б. Н. Жуков [и др.] // Врач-аспирант. – 2012. – Т. 52, № 3.4. – С. 517–20.
12. Способ оперативного лечения пациентов с экстрасфинктерными параректальными свищами : пат. 2491024 РФ, МПК А61В17/00 / Б. Н. Жуков, А. Н. Разин, А. А. Чернов, Н. Н. Разин, С. Е. Каторкин ; заявитель Самар. гос. мед. ун-т. – № 2012107057/14 ; заяв. 27.02.2012 ; опубл. 27.08.2013 // Бюл. – № 24.

#### Адрес для корреспонденции

443079, Российская Федерация,  
г. Самара, пр. Карла Маркса, д. 165 «б»,  
Клиники Самарского государственного  
медицинского университета,  
кафедра и клиника госпитальной хирургии,  
тел. раб.: 8 107 846 276-77-89,  
e-mail: katorkinse@mail.ru,  
Каторкин Сергей Евгеньевич

#### Сведения об авторах

Разин А.Н., врач-хирург отделения колопроктологии, заочный аспирант клиники и кафедры госпитальной хирургии ГБОУ ВПО «Самарский государственный медицинский университет».  
Жуков Б.Н., Заслуженный деятель науки РФ, д.м.н., профессор, заведующий кафедрой и клиникой госпитальной хирургии ГБОУ ВПО «Самар-

ский государственный медицинский университет».  
Чернов А.А., к.м.н., заведующий отделением колопроктологии клиники госпитальной хирургии ГБОУ ВПО «Самарский государственный медицинский университет».  
Каторкин С.Е., к.м.н., доцент кафедры и клиники госпитальной хирургии ГБОУ ВПО «Самарский государственный медицинский университет».

Поступила 30.09.2013 г.