

Л.М. ЧЕРНУХА, Е.В. КАШИРОВА, А.В. ТОДОСЬЕВ

**КЛАССИФИКАЦИОННЫЕ СТРАТЕГИЧЕСКИЕ ПОДХОДЫ В ЛЕЧЕНИИ
ВРОЖДЕННЫХ СОСУДИСТЫХ МАЛЬФОРМАЦИЙ:
ВЗГЛЯД СОСУДИСТОГО ХИРУРГА**ГУ «Национальный институт хирургии и трансплантологии им. А.А. Шалимова НАМНУ», г. Киев,
Украина

Статья посвящена вопросам терминологии, классификации разных форм врожденных сосудистых мальформаций (ВСМ) или ангиодисплазий, рассматриваются основные принципы диагностики и лечения.

Целью данной работы является усовершенствование классификации врожденных сосудистых мальформаций и создание диагностических и лечебных алгоритмов, что позволит оптимизировать тактику и улучшить результаты лечения больных. Подробно анализируются достоинства и недостатки основных предшествующих отечественных и зарубежных классификаций, отмечается необходимость принятия универсальной терминологии, классификации с целью обеспечения унифицированной диагностической и лечебной тактики.

На основе многолетнего клинического опыта авторы предлагают для обсуждения собственную классификацию врожденных сосудистых аномалий «*vasc+t*» и лечебно-диагностические алгоритмы для наиболее распространенных форм ВСМ. Предложенная классификация включает разделы, позволяющие определить форму ВСМ, распространенность заболевания, наличие осложнений с указанием показаний к оперативному лечению: I. сосудистый дефект ВСМ; II. анатомический дефект ВСМ; III. локализация дефекта; IV. осложнения, в том числе являющиеся абсолютными и относительными показаниями к лечению; V. врожденные сосудистые опухоли. Учтена возможность дифференциальной диагностики с врожденными сосудистыми опухолями, что позволяет избежать фатальных ошибок на этапе диагностики.

Ключевые слова: врожденные сосудистые мальформации, ангиодисплазии, врожденные сосудистые опухоли, новая классификация сосудистых аномалий «*vasc+t*», терминология, алгоритм диагностики, лечения

The article is devoted to the problems of terminology, classification of different forms of congenital vascular malformations (CVM) or angiodyplasias, basic principles of diagnostics and treatment. The aim of this paper is to improve the classification of congenital vascular malformations and the establishment of diagnostic and therapeutic algorithms to optimize tactics and treatment outcomes.

The advantages and disadvantages of basic preceding domestic and foreign classifications are analysed in details, the necessity of acceptance of uniform terminology, classification with the purpose of providing of universal diagnostic and treatment tactics is marked. On the basis of long-term clinical experience the authors offer their own classification of congenital vascular abnormalities «*vasc+t*» and algorithms of diagnostics and treatment of the most widespread forms of CVM.

The offered classification includes points, allowing to define the form of CVM, prevalence of disease, presence of complications with indications to operative treatment: I. Vascular defect of CVM; II. Anatomic defect of CVM; III. Localisation of defect; IV. Complications being absolute and relative indications to treatment; V. Congenital vascular tumours. Possibility of differential diagnostics of congenital vascular tumours is taken into account letting to avoid fatal errors on the stage of diagnostics.

Keywords: congenital vascular malformations, angiodyplasia, new classification of vascular abnormalities «*vasc+t*», congenital vascular tumours, complications, terminology, algorithms of diagnostics and treatment

Novosti Khirurgii. 2015 Sep-Oct; Vol 23 (5): 539-551

**Classification Strategic Approaches in the Treatment of Congenital Vascular Malformations:
a view of a Vascular Surgeon**

L.M. Chernukha, O.V. Kashyrova, A.V. Todosyev

Введение

Целью написания данной статьи является не только проведение детального литературного обзора с историческим экскурсом в тематику, посвященную ангиодисплазиям или врожденным сосудистым мальформациям, но и, что является самым главным, стремление обратить внимание читателей на многообразии клини-

ческих проявлений патологии, базирующихся на данных, полученных с учетом современных возможностей диагностики и операционных ревизий, а также практического хирургического опыта, накопленного столетиями ведущими учеными мира.

Зачем? В первую очередь, это не только систематизация современных знаний и представлений о ВСМ, а основное — обеспечение

патогенетичности в лечении вследствие того, что большинство из форм ВСМ могут маскироваться под рутинные хронические заболевания сосудов.

Врожденные сосудистые мальформации (ВСМ) или ангиодисплазии – истинные структурные аномалии, образующиеся в период эмбрионального васкуло- и ангиогенеза в результате неполной резорбции первичных кровеносных сосудов вследствие комплексного взаимодействия тератогенных факторов, проявляющиеся в виде гипер-, гипо-, аплазии артерий, вен, капилляров и лимфатических сосудов, развитием артериовенозных соустьев, что приводит к выраженным анатомо-функциональным нарушениям и ранней инвалидизации пациентов [1-7].

Итак, целью написания обзора является усовершенствование классификации врожденных сосудистых мальформаций и создание диагностических и лечебных алгоритмов, что позволит оптимизировать тактику и улучшить результаты лечения пациентов.

История изучения врожденных сосудистых мальформаций

Исторически считалось, что ВСМ не являются результатом генетических аномалий, так как большинство клинических случаев были спорадическими. Однако исследования в этой области выявили генетические дефекты, являющиеся причиной тяжелых наследственных

форм ВСМ и сочетанных синдромов, передающихся по аутосомно-доминантному типу, что проясняет патогенез спорадических поражений и усиливает диагностические возможности [8, 9] (таблица 1).

Проблема создания единой классификации ВСМ, которая удовлетворяла бы требованиям различных специалистов (сосудистых и эндоваскулярных хирургов, патоморфологов), в настоящий момент остается актуальной. Все существующие систематизации можно разделить на несколько групп: описательные, клинические, ангиоэмбриологические и клинкоморфологические. Предшествующие классификации были основаны только на клинических открытиях. По мере развития современных технологий происходило уточнение диагностики ВСМ, и многие классификационные системы оказывались недостаточными по мере накопления данных этиологии/эмбриологии, анатомии и патофизиологии ВСМ.

Предложены разнообразные классификационные системы ВСМ, но ни одна из них не принята как определяющая. В основу различных классификаций врожденных пороков развития сосудов и сосудистых опухолей (гемангиом) положены анатомические, клинические, функциональные и эмбриологические критерии, однако единого, унифицированного варианта по-прежнему не достигнуто. В литературе известно около 100 терминов, используемых по отношению к ВСМ. Наиболее часто употребляются следующие названия:

Таблица 1

Генетические дефекты, выявленные при некоторых семейных ВСМ

Генетические дефекты, выявленные при некоторых семейных ВСМ			
Диагноз	Трансмиссия	Хромосомная локализация	Мутированный ген
VMCM (Семейная кожная и слизистая венозная мальформация)	AD	9p21	Tie2 (TEK domain)
GVM (гломувенозная мальформация, гломангиома)	AD	1p21-22	Glomulin gene
CM-AVM (капиллярная мальформация-артериовенозная мальформация)	AD	5q13,3	RASA1
Лимфедема Milroy	AD	5q34-q35	VEGFR3
Лимфедема - дистихиаз	AD	16q24	FOXC2
Церебральная кавернозная мальформация (CCM)	AD	CCM1=7q11,2-q21 CCM2=7p15-p13 CCM3=3q25,2-27	CCM1:KRIT1 Лиганд de Krev/Rap1a
Синдром Bannayan-Riley-Ruvalcaba	AD	10q23	PTEN
Атаксия-телеангиэктазия	AR	11q22-23	ATM
ННТ (синдром Rendu-Osler-Weber)	AD	ННТ1=9q33 ННТ2=12q13 ННТ3=5q31,5-32	ННТ1=ENG (endoglin) ННТ2=ALK1 (activin receptor-like kinase1) ННТ3=gene?

Примечание: ННТ – врожденная геморрагическая телеангиэктазия; AD – аутосомно-доминантный; AR – аутосомно-рецессивный; VEGFR – рецептор сосудистого эндотелиального фактора роста.

сосудистые гамартомы, венозные или артериовенозные ангиомы, сосудистые факоматозы и ангиодисплазии, названия-эпонимы и, наконец, врожденные сосудистые мальформации. Терминология менялась в связи с «первооткрывателем» или исследователем, изучавшим данную патологию. Отсутствие согласия между специалистами в данном вопросе отражается на качестве первичной диагностики ВСМ. Как свидетельствуют данные литературы, наиболее часто употребляемыми терминами для обозначения АВФ ВСМ являются следующие. Термин «ангиомы» при пороках периферических сосудов был предложен Virchow в 1863 г., длительный период времени эти заболевания рассматривались с онкологической точки зрения и объединялись с опухолевыми заболеваниями, в том числе со злокачественными. В 1900 г. авторами M. Klippel и I. Trenauneу был описан симптомокомплекс, характеризующийся наличием флебэктазии, телеангиоэктатического невуса и гипертрофии конечности («частичного гигантизма»), названный синдромом Klippel-Trenauneу. В 1907 г. F. Parkes Weber у пациентов с синдромом Klippel-Trenauneу описал наличие артериовенозных (АВ) фистул, впоследствии и до настоящего времени некоторые авторы называют этот вид порока синдромом Klippel-Trenauneу-Parkes Weber. В русскоязычной литературе для обозначения ВСМ с наличием артериовенозного сброса используют термин синдром Паркс-Вебер-Рубашова. С.Я. Рубашов в 1928 г. установил, что наряду с гипертрофией конечности, наличием сосудистого невуса и флебэктазий вен по наружной поверхности конечности у пациентов имеется множество АВ свищей. В 1933 г., в монографии «Частичный гигантизм сосудистой системы» автор опубликовал, что именно АВ свищи являются причиной указанных нарушений.

Применение известных синдромальных терминов «синдром Klippel-Trenauneу» или «синдром Parkes Weber» в настоящее время не помогает конкретизировать характеристику поражения, вносит неясность и путаницу в анализ клинических наблюдений

В монографии E. Malan и A. Puglionisi (1974) сосудистые аномалии подразделялись по характеристикам роста на «гамартии» — мальформации с отсутствием тенденции распространения на окружающие ткани и «гамартомы» — ВСМ с большей или меньшей тенденцией к пролиферации [10]. В настоящее время термином «гамартома» следует обозначать неправильное соотношение нескольких

или одной ткани, несвойственное для данного участка организма, характеризующееся опухолевидным доброкачественным ростом. Термин «ангиоматоз» или «гемангиоматоз» в настоящее время употребляется по отношению к генерализованному гемангиоматозу новорожденных — особой форме гемангиом с диффузным поражением всех кожных покровов. Термином «артериовенозные ангиомы» обозначался один из морфологических типов АВФ ВСМ. Применение термина «гемангиома» для обозначения, ВСМ является некорректным, так как под этим термином подразумевается гиперпролиферативный (опухолевидный) процесс сосудистого генеза. Гемангиома — наиболее распространенная форма опухоли, развивающаяся с рождения, происходящая из пролиферирующего эндотелия и появляющаяся в позднем фетальном и раннем неонатальном периодах. Характеризуется быстрым ростом вначале с последующей спонтанной регрессией, наблюдающейся в позднем детстве. Периферические ВСМ — группа врожденных дефектов, которые развиваются в различных периферических сосудистых системах с последующей задержкой развития на различных стадиях эмбриональной жизни. ВСМ — негиперклеточные образования и состоят из нормального, зрелого эндотелия, в отличие от гемангиом, в которых часто наблюдается повышенная митотическая активность. В целом, ВСМ распознаваемы с рождения, но не всегда проявляются клинически, растут по мере роста ребенка и не регрессируют, а, наоборот, имеют тенденцию к прогрессированию, распространению в пубертатном периоде, в отличие от гемангиом. Таким образом, крайне важно проводить дифференциальную диагностику между ВСМ и гемангиомой. Присущее различие между этими двумя патологиями абсолютно важно для установки правильного диагноза и последующего лечения, требующих различных подходов, даже если они принадлежат к категории сосудистых аномалий.

Понятие «факоматозы» введено в 1933 г. Van der Hoeve для обозначения ряда врожденных заболеваний, характеризующихся сочетанием невусных образований на коже с пороками развития других тканей. К сосудистым факоматозам было принято относить синдром Клиппеля-Треноне, врожденные артериовенозные свищи и синдром Луи-Бар (телеангиэктазии кожи + мозжечковая атаксия). Эти заболевания объединяет лишь наличие невусов на коже, что не отражает патологической сущности каждого из них.

Термин «ангиодисплазии» введен E. Malan,

А. Puglionisi для обозначения группы пороков развития кровеносных сосудов конечностей [10].

В последующем европейскими авторами стал использоваться термин «ангиодисплазия», американскими — «врожденная сосудистая мальформация». Оба термина считаются практически идентичными, хотя некоторые патоморфологи считают термин «дисплазия» менее точным, так как под этим подразумевается гиперпролиферативность процесса.

Но, несмотря на значительный прогресс в понимании природы заболевания, отсутствие прижизненной рентген-анатомической картины не позволяло представить и систематизировать патологию. Это стало возможным в 70-х годах 20 века благодаря визуализации сосудистой системы с помощью рентгенохирургических и компьютерных методик. Клинические классификации середины 20 века основаны, как правило, на изучении патоморфологии иссеченных ангиоматозных тканей и ангиоархитектоники в связи с внедрением ангиографических методов исследования [1, 10]. При этом часто отмечались терминологические ошибки, к примеру, отождествление гемангиом и ангиодисплазий, отнесение микрофистул к группе сосудистых опухолей (гемангиом).

Наиболее удачные классификации были основаны на клинико-морфологическом подходе к разделению ВСМ в зависимости от доминирующего сосудистого компонента.

Классификация D.E. Szilagyi, J.P. Elliot (1965) базируется на сопоставлении отдельных форм ВСМ со стадиями эмбриогенеза сосудов, предложенных Wollard: появление микро- и макрофистульных артериовенозных дисплазий связывали с ретиформной (сетевидной) стадией ангиогенеза [11]. Капиллярная мальформация развивалась на стадии I. Хотя D.E. Szilagyi называл ВСМ гемангиомами, это не опухоли, а капиллярные или кавернозные формы ВСМ. Как указывают авторы, микро- или макрофистулезные формы ВСМ развиваются в случае нарушения развития на стадии II. Персистирование крупных эмбриональных вен происходит на стадии III, к примеру, таких, как седалищная или большая латеральная вена нижней конечности. Однако, как свидетельствуют данные литературы, большинство форм ВСМ (более 70%) является смешанными [12-18] вследствие вовлечения нескольких сегментов сосудистых систем (капилляров, вен, лимфатических сосудов).

Классификация А.В. Покровского, Ю.Д. Москаленко (1971) исходит из этих же принципов и включает определение стадии

эмбриогенеза, на которой произошло нарушение формирования сосудистой системы, с указанием превалирующего сосудистого компонента.

I. Эмбриональные стадии развития сосудов:

1. Стадия первичной капиллярной сети.
2. Стадия обратного развития капиллярной сети.
3. Стадия формирования кровеносных сосудов.

II. Формы дисплазии по анатомической характеристике и нарушению гемодинамики:

1. Артериальная.
2. Венозная.
3. Артериовенозная.

Данная классификация рассматривает также и более частные подразделения: микро-, макрофистулезные формы, аплазия, агенезия, эктазии, аневризмы сосудов. Впервые был сделан акцент на патогенетическую связь стадии эмбриогенеза с анатомической схемой порока развития сосудов:

1) гемангиомы (венозные и артериовенозные), природа которых соответствует стадии первичной капиллярной сетки;

2) системные микро- и макрофистулы, возникающие в результате нарушения ретиформной стадии;

3) стволые аномалии — аплазии, гипоплазии, добавочные стволы, дисплазии стенки и клапанов вен, которые формируются в фазе развития артериальных и венозных стволов. Недостатком классификации было использование термина «гемангиома» по отношению к ВСМ, сформированным на стадии первичной капиллярной сети. Эта схема сложна для практического применения и не аргументирована соответствующими корреляциями с эмбриогенезом сосудов.

Наиболее оправдан клинико-морфологический подход при создании классификации ангиодисплазий, однако вместе с тем даже подробное гистологическое изучение без учета ангиографических данных приводит к малоубедительной систематизации (Goidanich, Campanacci, 1968).

Одной из наиболее удачных зарубежных классификаций является анатомо-физиологическая систематизация, предложенная E. Malan и A. Puglionisi (1974). В классификацию было внесено максимальное число известных в тот период времени сосудистых аномалий. Впервые на основе гемодинамических изменений ВСМ были подразделены на неактивные, умеренно активные и активные формы, а по преобладающему анатомическому признаку — на

преимущественно артериальные или венозные [10]. По структурному компоненту ВСМ выделялись поражения стволового или капиллярного характера. Они также описывали морфологические различия между поражениями, вовлекающими главные сосудистые стволы, часто с прямыми сообщениями («стволовые» формы), и периферические поражения как отдельные дефекты (артериовенозные ангиомы). Недостатком этой классификации было не совсем ясное различие в механизмах патогенеза между «гамартиями» и «гамартомами», к примеру, синдром Parkes Weber был отнесен к обоим типам порока развития в зависимости от степени активности.

G. Forbes et al. систематизировали ВСМ на основе гемодинамических параметров и данных рентгенконтрастной ангиографии. В зависимости от объемных характеристик кровоснабжения ВСМ выделялись высокоскоростные и низкоскоростные ВСМ под названием высокошунтируемые и низкошунтируемые поражения. Высокошунтируемые ВСМ соответствовали макрофистулезным формам, тогда как низкошунтируемые – микрофистулезным формам. Между 2-мя этими противоположными формами выделялся широкий спектр ВСМ [19]. Фундаментальные патоморфологические исследования определили возможность выделения 2 групп сосудистых заболеваний: дизонтогенетических сосудистых опухолей и истинных пороков развития (ангиодисплазий или ВСМ).

В монографии А.П. Милованова (1978) [20] предложено в основу классификации положить три основных принципа:

- Четкое разделение истинных пороков развития сосудов (ангиодисплазий) и сосудистых дизонтогенетических опухолей – гемангиом как в терминологическом, так и в клиническом плане, учитывая имеющиеся морфологические критерии каждой патологии.
- Распознавание отдельных форм ангиодисплазии должно осуществляться с помощью комплексного анализа данных артерио- и флебографического исследования, клинических данных, гемодинамических нарушений, интраоперационной оценки анатомии сосудов и морфологического изучения операционного материала.
- Морфологическая диагностика ангиодисплазии должна включать анализ специфических признаков диспластического поражения сосудистой стенки и оценку типа гемодинамической перестройки кровеносного русла конечности.

В предложенной автором классификации

[20] произведена клинико-морфологическая систематизация ВСМ с учетом основных типов гемодинамических нарушений. Порядок расположения отдельных форм ВСМ совпадает с примерными сроками появления гистологических типов сосудов в процессе эмбриогенеза. Классификация включает 6 основных форм ангиодисплазий: дисплазии артериальных стволов, глубоких вен нижних конечностей, дисплазии подкожных и межмышечных вен, артериовенозные дисплазии, комбинации различных ангиодисплазий и политканевые ангиодисплазии с ангиодиспластическим компонентом (синдром Malfucci).

АВФ ВСМ представлены следующим образом.

Артериовенозные дисплазии (артериовенозный сброс + флебогипертония):

а) врожденные макрофистулы: прямостволовые свищи, артериовенозные аневризмы и артериовенозные сплетения;

б) множественные микрофистулы: тип прямых микрофистул, артериоло-венулярные дисплазии.

Известной среди зарубежных авторов является биологическая классификация, предложенная J.V. Mulliken и J. Glowacki (1982), согласно которой анатомические подгруппы ВСМ подразделялись на две большие группы: собственно опухоли и ангиодисплазии (сосудистые мальформации). В зависимости от характеристик кровотока сосудистые поражения дифференцировались на высоко- и низкоскоростные. Среди артериовенозных форм (АВФ) ВСМ по этой классификации выделялись «высокоскоростные АВ сосудистые мальформации – АВ фистула» и комбинированные пороки: «высокоскоростной Parkes-Weber синдром (капиллярно-лимфатико-артериовенозная мальформация с гипертрофией конечности)» [21]. Недостатком этой систематизации является подразделение ВСМ в зависимости от скоростных характеристик, т.к. этот показатель обусловлен анатомическим типом порока и не является решающим.

Получение возможности пространственной визуализации (КТ-КТА, МРТ/МРТА) позволило выделить различные морфологические формы ВСМ и одновременно провести корреляцию со стадией нарушения эмбриогенеза на основе данных патоморфологических исследований ангиоматозных тканей.

В дальнейшем для лучшего понимания патогенеза ВСМ и совершенствования тактики лечения различными группами экспертов были разработаны систематизирующие классификационные системы, такие, как Гамбургская

классификация, классификации ISSVA, классификация R. Schobinger, ангиографическая классификация АВФ ВСМ. Таким образом, с внедрением диагностических инноваций мы видим преобразование и появление систематизированных классификаций, пытающихся выделить в определенные группы все многообразие форм и клинических проявлений нозологии ВСМ.

Основой для Гамбургской классификации и ISSVA классификации стала классификация E. Malan и A. Puglionisi (1964), в которой было предусмотрено разделение ВСМ по анатомическому компоненту [10].

Чтобы избежать «путяющего» термина «ангиома» (гемангиома), S. Belov повторно ввел старый эмбриологический термин «экстрастволовые», описанные F.R. Sabin (1917), для этих «ангиоматозных» АВМ поражений, основываясь на их явном морфологическом отличии от «стволовых» дефектов в течение Гамбургского согласительного совещания в 1988 г. Этот новый термин «экстрастволовые» успешно заменил некорректный термин «ангиома» и устранил «путаницу» с использованием терминов «ангиома» и «гемангиома».

Происхождение этих морфологических различий между обеими группами объяснено на основе изучения эмбриональных механизмов как результате остановки или нарушения развития сосудистой системы в течение различных стадий ангиогенеза: с ранних стадий, когда примитивные сосудистые структуры все еще в «стадии ретикулярной сети», до эволюционирования в зрелые структуры на поздней стадии образования сосудистых стволов.

Как известно, тератогенный период для всех форм ВСМ длится с 4 по 20 неделю эмбрионального развития. Так, при сбое развития на стадии недифференцированной первичной сосудистой сети формируются гемангиомы, артериовенозные формы ВСМ — с 7 по 13 неделю, что затрагивает ретиформную и трупкулярную стадии. При этом на 7-13 неделе формируются врожденные макрофистулы, с 13 по 20 неделю — врожденные микрофистулы. Деление на указанные стадии условно, т.к. процессы формирования артерий, вен и капиллярного русла накладываются друг на друга

Экстрастволовые формы представляют собой фрагменты эмбриональной ткани, образованные на ранней стадии развития сосудистой ткани (ретикулярная стадия, приблизительно 48 день человеческого эмбриогенеза). Блок развития наступает перед тем, как формируются основные сосудистые стволы. Эти аномалии сохраняют их уникальные эмбриональные

свойства мезенхимальных клеток и способность к пролиферации под действием стимулирующих (в том числе гормональных) факторов, таких, как травма, менструация, беременность, хирургическое вмешательство и т.д., вследствие чего эти формы имеют высокую тенденцию к прогрессированию и рецидиву после лечения, в отличие от стволовых форм. Согласно эмбриологической концепции, прогрессирование ВСМ зависит от типа клеток (эндотелиальных), представляющих собой рудимент примитивной капиллярной сети, который сохраняет способность к пролиферации с непредсказуемыми биологическими свойствами.

Это новое определение позднее стало основой для «модифицированной» Гамбургской классификации по инициативе S. Belov (2003), основанной на эмбриологических характеристиках ВСМ (таблица 2) и определении преимущественного сосудистого компонента ВСМ.

В дальнейшем на основе существующих классификаций (модификация Гамбургской классификации, биологической классификации J.V. Mulliken, J. Glowaki) была предложена классификация ISSVA (1996). Эта классификация объединяет сосудистые опухоли (гемангиомы) вместе с сосудистыми мальформациями в группу сосудистых аномалий. Это различие имело ограниченное значение вследствие сложности классификации (таблица 3).

Эти две новые классификационные системы, основанные на Гамбургском консенсусе, стали основой новой системы, заменив названия, основанные на эпонимах, и создали современное руководство по тактике ведения ВСМ. В свою очередь, коллектив хирургов из клиники Mayo внес некоторые изменения в Гамбургскую классификацию, разделяя ангиодисплазии по доминирующему сосудистому поражению, выделяя стволовые и внестволовые поражения в зависимости от стадии эмбриогенеза, на которой наступила остановка в развитии [22].

Для улучшения клинического ведения пациентов созданы дополнительные классификации: эмбриологическая классификация, основанная на «модифицированной» Гамбургской классификации, так называемая «классификация Schobinger» и самая последняя версия ангиографической классификации.

R. Schobinger (1990) подразделил естественный ход развития АВФ ВСМ в систему клинических стадий (ISSVA meeting in Amsterdam, 1990) [23]. Классификация R. Schobinger (таблица 4) предназначена для оценки АВМ в различных клинических стадиях, более точно основываясь на клиническом статусе пациен-

Таблица 2

Модифицированная Гамбургская классификация ВСМ

<p>Главная классификация, основанная на преобладающем сосудистом компоненте</p> <ul style="list-style-type: none"> - Преимущественно артериальные пороки - Преимущественно венозные пороки - Преимущественно АВ (артериовенозные) шунтирующие пороки - Преимущественно лимфатические пороки - Преимущественно микрососудистые/капиллярные мальформации - Комбинированные сосудистые пороки <p>Субклассификация, основанная на эмбриологической стадии порока</p> <ul style="list-style-type: none"> - Экстрастволовые формы – бывшая А-В «ангиома» - Инфильтративная, диффузная - Ограниченная, локализованная - Стволовые формы – прямые А-В сообщения - Глубокие А-В фистулы - Поверхностные А-В фистулы
--

Таблица 3

ISSVA классификация сосудистых аномалий

<p>СОСУДИСТЫЕ МАЛЬФОРМАЦИИ:</p> <p>Высокоскоростные:</p> <ul style="list-style-type: none"> – артериальная мальформация (AM); – артеривенозная мальформация (AVM); – артериовенозная фистула (AVF). <p>Низкоскоростные поражения:</p> <ul style="list-style-type: none"> – капиллярная мальформация – CM («винные пятна», телеангиэктазия, ангиокератома); – венозная мальформация (VM); – лимфатическая мальформация (LM); – комбинированная сосудистая мальформация (CVM, CLM, CLVM, SAVM, CLAVM). <p>СОСУДИСТЫЕ ОПУХОЛИ:</p> <ul style="list-style-type: none"> - Инфантильные гемангиомы - Врожденные гемангиомы - Другие

Таблица 4

Классификация сосудистых мальформаций клиники Мауо

Кровеносный сосуд	Анатомическая область	Патология
Артериальный	Стволовые Внестволовые	Агенезия, аплазия, гипоплазия, дилатация, аневризма ограниченные, инфильтрирующие
Венозный	Стволовые Внестволовые	Агенезия, аплазия, гипоплазия, дилатация, аневризма (с или без сосудистого агенеза или дисплазии) Ограниченные, инфильтрирующие
Артериовенозный	Стволовые Внестволовые	Поверхностные, глубокие Ограниченные, инфильтрирующие
Лимфатический	Стволовые Внестволовые	Аплазия, гипоплазия, обструкция, дилатация Ограниченные, инфильтрирующие
Смешанный	Стволовые Внестволовые	Артерия/вены/лимфатические сосуды и т.д. Ограниченные, инфильтрирующие

Таблица 5

Клинические стадии АВМ по Schobinger

Стадия	Описание
I - Покой	Теплые розовато-голубоватые пятна, АВ шунтирование выявляется УЗДС. АВМ имитирует капиллярную мальформацию или инволютирующую гемангиому
II - Экспансия	Описание то же, что и в стадии I, + расширение, пульсация, шум, дрожание и извитые напряженные вены
III - Деструкция	То же, что в стадии II, + дистрофические изменения кожи, язвообразование, кровотечение, хроническая боль или некроз ткани. Могут наблюдаться литические изменения костей
IV - Декомпенсация	То же, что в стадии III, + сердечная недостаточность с повышенным сердечным выбросом и гипертрофией левого желудочка

та и как практическое руководство позволяет выбрать наиболее подходящее время для лечения. В настоящее время эта классификация остается наиболее практичным пособием для определения своевременности вмешательства при АВФ ВСМ.

Артериографическая классификация АВМ (таблица 6) была предложена исключительно

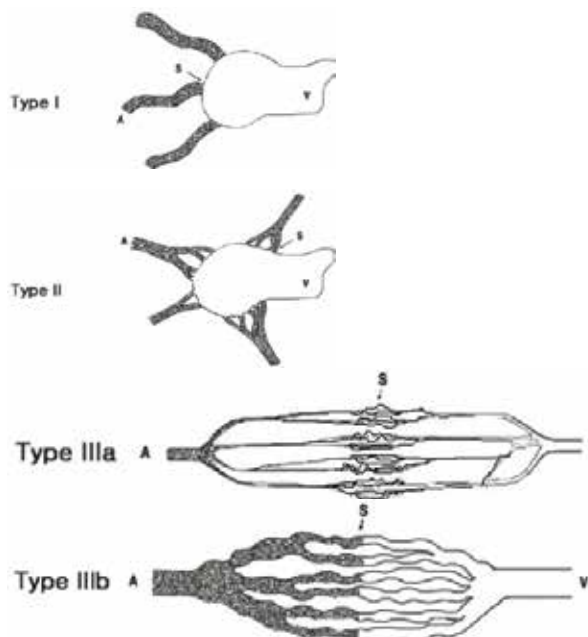
для классификации «экстрастволовых» поражений, локализованных на туловище и конечностях, основываясь на данных артериографии/морфологии очага. Поражения были классифицированы на 3 типа: Тип I (артериовенозная фистула), Тип II (артериоло-венозная фистула) и Тип III (артериоло-венулезная фистула) [24].

Артериографическая классификация АВМ

Тип I (артериовенозная фистула): не более 3-х отдельных артерий шунтируются в единичную дренирующую вену.

Тип II (артериовенозная фистула): множественные артериолы шунтируются в единичную дренирующую вену.

Тип III (артериоловенозная фистула): множественные шунты между артериолами и венулами (a – артерия, v – вена, s – шунт).



Все три типа поражений имеют радиологический признак очага, представляющего собой примитивную ретикулярную сеть диластических капилляров, не созревших в капиллярные сосуды. Следовательно, ангиографическая классификация обеспечивает условия для лучшего исследования экстрастволовых АВМ совместно с эмбриологической классификацией. Также эта классификация помогает в прогнозировании результата эндоваскулярного лечения. Частота окончательной окклюзии наиболее высокая при артериовенозных и артериоловенозных фистулах и наименьшая при артериоловенозных мальформациях. В большинстве случаев артериоловенозные фистулы следует оперировать эндоваскулярно через артериальные магистрали или путем прямой пункции очага, тогда как артериовенозные и артериоловенозные фистулы – через трансартериальный или венозный доступ.

Правильная оценка распространенности, степени тяжести и прогрессирования поражения является обязательной для выбора корректной лечебной тактики; сегодня среди многочисленных не- и малоинвазивных тестов, используемых для АВМ/ВСМ диагностики, дуплексная ультрасонография, МРТ/МРА и КТ/КТА обычно достаточны для первоначальной оценки АВМ и ангиография /ангиография рекомендована как «Дорожная карта» для составления лечебного плана [25-30].

Дискуссия

Зачем и в настоящее время, когда, ка-

залось бы, упрощаются подходы к лечению (внедрение эндоваскулярных методик, очень часто применяющихся необоснованно), мы возвращаемся к проблематике классификаций ВСМ?

В первую очередь, с целью обеспечения внедрения в практику патогенетически обоснованного дифференцированного подхода в лечении, позволяющего обеспечить получение удовлетворительных результатов при, казалось бы, инкурабельной патологии.

Занимаясь долгое время лечением пациентов с ВСМ и учитывая опыт зарубежных ученых в лечении данной патологии, мы разработали классификацию (таблица 7), которая явилась рабочей схемой не только для систематизации всего многообразия форм патологии, но и руководством, определяющим тактику диагностики и лечения, на которой базировались алгоритмы, применяемые у этой категории пациентов.

Для диагностики ВСМ используются разнообразные комбинации неинвазивных и мининвазивных тестов. Неинвазивные методики (УЗИ, КТ, МРТ, сцинтиграфия, ангиосканирование, плетизмография, лазерная доплеровская флоуметрия, определение транскутанного напряжения кислорода, рентгенография костей) предпочтительны при первоначальном обследовании пациентов, а также наиболее приемлемы как методы динамического наблюдения. Инвазивные методики (артериография, флебография, лимфангиография) используют с целью установки окончательного диагноза и определения тактики лечения (рис. 1).

Классификация ВСМ «VASC+T»

I. Сосудистый дефект ВСМ:	Vascular defect of CVM (V)
- Артериальные (AM)	
- Венозные (VM)	
- Артериовенозные (AVM)	
- Макрофистулезные	
- Микрофистулезные	
- Макро-, микрофистулезные	- {с преобладанием макрофистул - {с преобладанием микрофистул
- Лимфатические (LM)	
- Капиллярные (CM)	
«Винное пятно»	
Телеангиэктазии	
Ангиокератомы	
-Комбинированные (смешанные)	
II. Анатомический дефект ВСМ:	Anatomical defect of CVM (A)
- Стволовые - {обструкция или сужение;	
- {аплазия, гипоплазия, гиперплазия;	
- {обструкция вследствие атрезии или мембранной окклюзии;	
- {стеноз вследствие коарктации, шпоры или мембраны;	
- {дилатация: локализованная (аневризма), диффузная (эктазия).	
- Экстрастволовые - {диффузная, инфильтративная ограниченная, локализованная.	
- Сочетанные (стволовые, экстрастволовые)	- {с преобладанием стволового компонента - {с преобладанием экстрастволового компонента
III. Локализация дефекта:	Site of the defect (S)
- Локализованные (в пределах одной анатомической области)	
- Диффузные (в пределах двух и более анатомических областей)	
- Множественные (на различных отдаленных участках)	
IV. Осложнения:	Complications (C)
IV.1. Хроническая артериальная недостаточность, степень (стадия) I-IV (по Фонтейну-Покровскому)	
IV.2. Хроническая венозная недостаточность, клинический класс (СЕАР)	
IV.3. Хроническая лимфатическая недостаточность, стадии	
IV.4. Осложнения, являющиеся абсолютным показанием к хирургическому вмешательству:	
- Кровотечение;	
- Выраженный болевой синдром в конечности (ХАН III-IV или «критическая» ишемия);	
- Прогрессирующая сердечная недостаточность, нарушения центральной гемодинамики;	
- Вторичные осложнения хронической венозной гипертензии (клинический класс ХВН CIV – CVI по СЕАР);	
- поражения, локализующиеся в угрожающих жизни или конечности областях;	
- поражения, угрожающие жизненно важным функциям (зрение, слух, глотание или дыхание).	
IV.5. Осложнения, являющиеся относительным показанием к оперативному вмешательству:	
- умеренный болевой синдром и/или дискомфорт от прогрессирующего образования;	
- функциональная недееспособность или поражение, нарушающее ежедневную активность и качество жизни;	
- косметическая деформация, сопровождающаяся физической и/или психологической недееспособностью с выраженным негативным влиянием на качество жизни;	
- сосудисто-костный синдром с быстрым прогрессированием несоответствия роста кости в длину, сопровождающееся значительным наклоном (искривлением) таза или компенсаторным сколиозом;	
- поражения, локализующиеся в области, связанной с потенциально высоким риском осложнения (например, гемартроз и /или травмоопасное состояние, тромбоз глубоких вен);	
- поражения с рецидивирующей инфекцией (местный и/или системный сепсис);	
- поражения с персистирующей лимфореей.	
V. Врожденные сосудистые опухоли:	Congenital vascular tumors (T)
- Инфантильные гемангиомы	
- Врожденные гемангиомы	
- Быстро инволютизирующая врожденная гемангиома (RICH)	
- Неинволютизирующая врожденная гемангиома (NICH)	
- Ворсинчатая ангиома (+/- синдром Kasabach-Merritt)	
- Капошиподобная гемангиоэндотелиома (+/- синдром Kasabach-Merritt)	
- Веретенообразноклеточная гемангиоэндотелиома	
- Другие редкие гемангиоэндотелиомы (например, эпителиоидная, смешанная, сетевидная, полиморфная, опухоль Dabska, лимфангиоэндотелиоматоз)	
- Кожные приобретенные сосудистые новообразования (пиогенная гранулема, щитообразная гемангиома, клубочковая гемангиома, микровенулярная гемангиома и т.д.)	

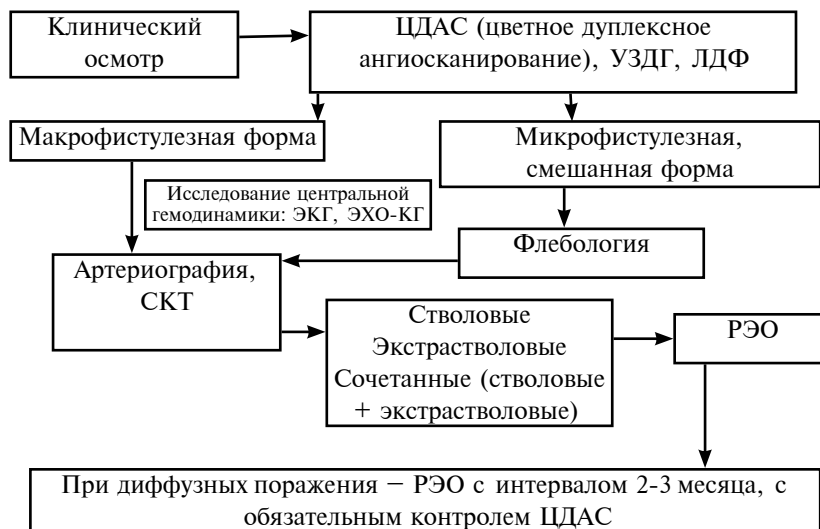

Рис. 1. Алгоритм лечебно-диагностических мероприятий при наличии АВ фистул

Выбор оптимальной комбинации способа диагностики определяется клиническими данными.

При обследовании пациентов с наличием АВ фистул придерживаются следующей последовательности действий (рис. 1).

1. Диагноз макрофистулезной формы заболевания может быть установлен на основании физикального обследования: данных осмотра и аускультации. Дальнейшее использование диагностических методов у этих больных направлено на оценку степени гемодинамических изменений и выработку оптимальной лечебной тактики.

2. Для установки диагноза микрофистулезной формы необходима дифференциальная диагностика с венозными и лимфатическими формами ВСМ (рис. 1). Ведущее значение имеют ультразвуковые методы исследования: ультразвуковая доплерография (УЗДГ) и цветное дуплексное ангиосканирование (ЦДАС). Меньшее диагностическое значение имеет метод лазерной доплеровской флоуметрии (ЛДФ). Диагноз микрофистулезной формы в наших исследованиях был установлен по данным клинического осмотра, ЦДАС при наличии снижения периферического сосудистого сопротивления и на основании ангиографических и интраоперационных характеристик. ЦДАС позволяет определить тип, локализацию и распространенность поражения и достаточно быстро произвести дифференциальный диагноз, а также осуществить неинвазивный контроль результатов лечения. Спектральный анализ кровотока, расчет показателей сосудистого сопротивления и гемодинамических характеристик (линейная и объемная скорости) предоставляют достаточно полную информа-

цию о макродинамических изменениях, что невозможно при использовании любого другого метода диагностики. Простота доступа к магистральным артериям, возможность проведения сравнительного исследования по отношению к контралатеральным непораженным сосудам повышают информативность ЦДАС.

В случае микрофистулезных и смешанных форм с наличием микрофистулезного компонента необходимо первоочередное выполнение флебографии, что особенно важно для уточнения характера поражения глубокой венозной системы (рис. 1, 2), с последующим выполнением артериографии – наиболее важного метода для схематического изображения количества, локализации и распространенности АВ сообщений. Ангиографическое исследование (артериография) по своей диагностической ценности остается основным методом в диагностике АВФ ВСМ, поскольку только проведение ангиографии позволяет полностью оценить объем поражения [1, 5, 6] и уточнить анатомический характер дефекта (вариант анатомической формы). При АВФ ВСМ этот метод применим как с диагностической, так и с лечебной целью: выполнение рентгенэндоваскулярной эмболизации или стентирования АВ сообщений, которые при диффузных быстро прогрессирующих формах выполняются с интервалом в 2-3 месяца.

Большинство авторов отдает предпочтение комплексному подходу в диагностике ВСМ ангиодисплазий с использованием УЗДС, ангиографии, СКТ и МРТ [1, 24-30]. Главным достоинством СКТ и МРТ является возможность изучить фон, на котором формируется патологический процесс. Именно эта информация является наиболее важной с хирургиче-

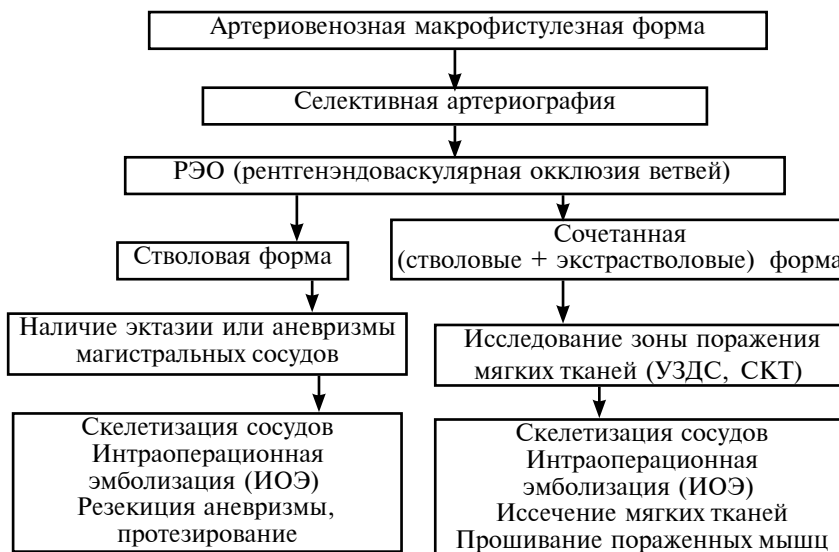

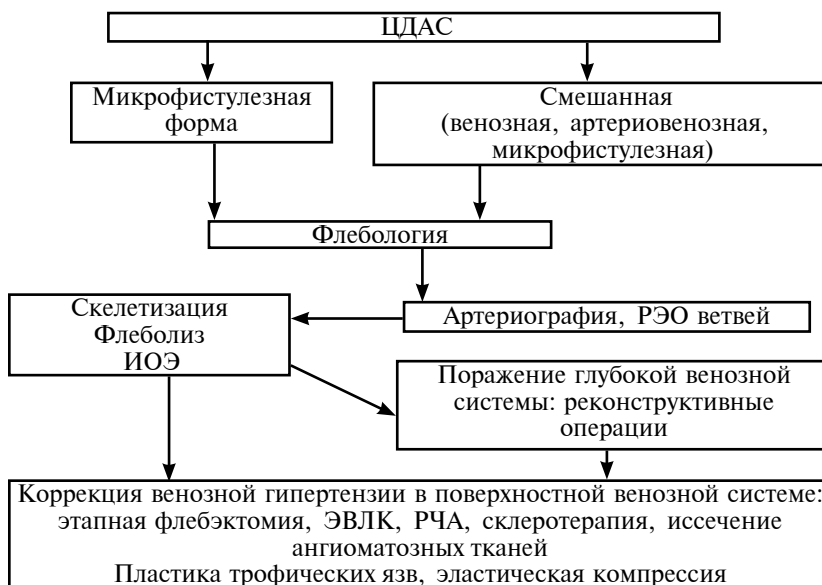
Рис. 2. Алгоритм диагностики и лечения артериовенозных макрофистулезных форм

ской точки зрения, ведь еще до оперативного вмешательства появляется возможность оценить функциональную пригодность пораженных мышц, целесообразность частичного или полного их удаления. СКТ с контрастным усилением (СКТ-ангиография) также показана для выявления локализации аномалии, оценки строения АВ аневризмы и определения вовлечения костей. Особенно важна информация о состоянии окружающих тканей для диагностики и лечения экстрастволовых и сочетанных форм ВСМ (рис. 2).

В случае диагностики и лечения форм ВСМ с наличием микрофистул (рис. 3), после диагностических методик (флебография, артериография) и лечебно-диагностических мето-

дик (РЭО АВ ветвей) первоначальным этапом при наличии показаний выполняется комплексная хирургическая коррекция АВ сброса (скелетизация, флеболит, ИОЭ) с последующей коррекцией венозной гипертензии в глубокой венозной системе (флеболит, резекций венозных аневризм с протезированием, шунтирующие операции при гипо-, аплазии глубоких вен). Следующим этапом осуществляется коррекция венозной гипертензии в поверхностной венозной системе, при этом, с целью повышения радикальности и малотравматичности вмешательств нами использован комплексный подход в лечении, который заключается в сочетании различных хирургических и консервативных методик (рис. 3).

Рис. 3. Алгоритм диагностики и лечения микрофистулезных форм и смешанных форм с наличием микрофистул ЭВЛК – эндоваскулярная лазерная коагуляция, РЧА – радиочастотная абляция



Заключение

Несмотря на достигнутые успехи в изучении ВСМ и попытки создания единой классификации, все текущие классификации далеки от совершенства.

При планировании оперативного вмешательства у пациентов с ВСМ основным и первоочередным моментом является точное определение анатомической формы, распространенности заболевания и наличия осложнений, что позволит выбрать оптимальную тактику и минимизировать риск возможных интра- и послеоперационных осложнений. Предложенная классификация, созданная на основе многолетнего практического опыта, не только учитывает основные необходимые параметры для установления диагноза ВСМ и показаний к выполнению оперативного вмешательства, но и рассматривает возможность дифференциальной диагностики с врожденными сосудистыми опухолями.

На наш взгляд, в перспективе должна быть разработана окончательная классификация с учетом идентификации специфических мутаций, называющих молекулярный дефект, в свою очередь приводящий к уникальной ангиоархитектонике и клинической картине.

ЛИТЕРАТУРА

1. Ангиодисплазии (врожденные пороки развития сосудов) / В. Н. Дан, С. В. Сапелкин. — М. : Вердана, 2008. — 199 с.
2. Дан В. Н. Современные классификации врожденных пороков развития сосудов (ангиодисплазий) / В. Н. Дан, А. И. Щеголев, С. В. Сапелкин // *Ангиология и сосудистая хирургия*. — 2006. — Т. 12, № 4. — С. 28–33.
3. Альтман И. В. Сосудистые аномалии как следствие нарушения эмбрионального ангиогенеза / И. В. Альтман, Л. М. Чернуха, А. А. Гуч // *Клінічна флебологія*. — 2008. — Т. 1, № 1. — С. 46–48.
4. Yakes W. F. Diagnosis and management of vascular anomalies / W. F. Yakes, S. H. Parker // *Interventional radiology* / eds. W. R. Castaneda-Zuniga, S. M. Tadarvarthy. — Baltimore : Williams and Wilkins Publishers, 1992. — Vol. 1. — P. 152–89.
5. Lee B. V. Management of arteriovenous malformations: a multidisciplinary approach / B. V. Lee, Y. S. Do, W. Yakes // *J Vasc Surg*. — 2004 Mar. — Vol. 39, N 3. — P. 590–600.
6. Lee B. V. Critical issues in management of congenital vascular malformation / B. V. Lee // *Ann Vasc Surg*. — 2004 May. — Vol. 18, N 3. — P. 380–92.
7. Persky M. S. Management of vascular malformations of the mandible and maxilla / M. S. Persky, H. J. Yoo, A. Berenstein // *Laryngoscope*. — 2003 Nov. — 113, N 11. — P. 1885–92.
8. Duffy K. genetics and syndromes associated with vas-

cular malformations / K. Duffy // *Pediatr Clin North Am*. — 2010 Oct. — Vol. 57, N 5. — P. 1111–20. doi: 10.1016/j.pcl.2010.07.001.

9. Capillary malformation arteriovenous malformation, a new clinical and genetic disorder caused by *rasa1* mutations / I. Eerola [et al.] // *Am J Hum Genet*. — 2003 Dec. — Vol. 73, N 6. — P. 1240–49. doi: 10.1086/379793
10. Malan E. Congenital angiodyplasias of the extremities. II. Arterial, arterial and venous, and haemolymphatic dysplasias / E. Malan, A. Puglionisi // *J Cardiovasc Surg (Torino)*. — 1965 Jul-Aug. — Vol. 6, N 4. — P. 255–45.
11. Congenital arteriovenous anomalies of the limbs / D. E. Szilagyi [et al.] // *Arch Surg*. — 1976 Apr. — Vol. 111, N 4. — P. 423–29.
12. Rutherford R. B. Congenital vascular malformations of the extremities / R. B. Rutherford, B. O. Anderson, J. D. Durham // *Vascular surgery: a comprehensive review* / ed. W. S. Moore. — 5th ed. — Philadelphia : WB Saunders, 1998. — P. 191–202.
13. Rosen R. J. Congenital vascular malformations / R. J. Rosen, T. S. Riles // *Vascular surgery* / ed. R. B. Rutherford. — 5th ed. — Philadelphia : Saunders Co, 2000. — P. 1451–65.
14. Gloviczki P. Arteriovenous fistulas and vascular malformations / P. Gloviczki, A. Noel, L. H. Hollier // *Haimovici's vascular surgery* / ed. E. Ascher. — 5th ed. — Blackwell publishing, inc., 2004. — P. 991–14.
15. Capillary malformation-arteriovenous malformation, a new clinical and genetic disorder caused by *rasa1* mutations / I. Eerola [et al.] // *Am J Hum Genet*. — 2003 Dec. — Vol. 73, N 6. — P. 1240–49.
16. Maffucci's syndrome (hemangiomatosis osteolytica): a report of four cases / P. S. Collins [et al.] // *J Vasc Surg*. — 1992 Sep. — Vol. 16, N 3. — P. 364–71.
17. Principles for the surgical management of patients with proteus syndrome and patients with overgrowth not meeting proteus criteria / M. Lublin [et al.] // *J Pediatr Surg*. — 2002 Jul. — Vol. 37, N 7. — P. 1013–20.
18. Tasnádi G. Epidemiology and etiology of congenital vascular malformations / G. Tasnádi // *Semin Vasc Surg*. — 1993 Dec. — Vol. 6, N 4. — P. 200–3.
19. Therapeutic embolization angiography for extra-axial lesions in the head / G. Forbes [et al.] // *Mayo Clin Proc*. — 1986 Jun. — Vol. 61, N 6. — P. 427–41.
20. Милованов А. П. Патоморфология ангиодисплазий конечностей / А. П. Милованов. — М. : Медицина, 1978. — 143 с.
21. Mulliken J. B. Hemangiomas and vascular malformations in infants and children: a classification based on endothelial characteristics / J. B. Mulliken, J. Glowacki // *Plast Reconstr Surg*. — 1982 Mar. — Vol. 69, N 3. — P. 412–22.
22. Surgical treatment of venous malformations in klippel-trenaunay syndrome / A. A. Noel [et al.] // *J Vasc Surg*. — 2000 Nov. — Vol. 32, N 5. — P. 840–47.
23. Arteriovenous malformations of the head and neck: natural history and management / M. P. Kohout [et al.] // *Plast Reconstr Surg*. — 1998 Sep. — Vol. 102, N 3. — P. 643–54.
24. Consensus document of the international union of angiology on av malformation / B. B. Lee [et al.] //

Intl Angiol. – 2012. – Vol. 31, N 3. – Suppl. 1. – P. 108–109.

25. Consensus document of the international union of angiology (iua)-2013. Current concept on the management of arterio-venous management / B. B. Lee [et al.] // Int Angiol. – 2013 Feb. – Vol. 32, N 1. – P. 9–36.

26. Blei F. Medical and genetic aspects of vascular anomalies / F. Blei // Tech Vasc Interv Radiol. – 2013 Mar. – Vol. 16, N 1. – P. 2–11. doi: 10.1053/j.tvir.2013.01.002.

27. Extracranial arteriovenous malformations: natural progression and recurrence after treatment / A. S. Liu [et al.] // Plast Reconstr Surg. – 2010 Apr. – Vol. 125, N 4. – P. 1185–94. doi: 10.1097/PRS.0b013e3181d18070.

28. Strohschneider T. Parkes-Weber-Syndrom verlauf und management dieser systemischen angiodyplasie / T. Strohschneider, S. Lange, H. Hanke // Gefäßchirurgie. – 2009 Apr. – Vol. 14, Is. 2. – P. 129–33.

29. Pharmacological treatment of a diffuse arteriove-

nous malformation of the upper extremity in a child / P. E. Burrows [et al.] // J Craniofac Surg. – 2009 Mar. – Vol. 20. – Suppl. 1. – P. 597–602. doi: 10.1097/SCS.0b013e3181927f1e.

30. Visser A. Surgical management of arteriovenous malformation / A. Visser, T. Fitzjohn, S. T. Tan // J Plast Reconstr Aesthet Surg. – 2011 Mar. – Vol. 64, N 3. – P. 283–91. doi: 10.1016/j.bjps.2010.05.033.

Адрес для корреспонденции

03680, Украина, г. Киев,
ул. Героев Севастополя, д. 30,
ГУ «Национальный институт хирургии
и трансплантологии им. А.А. Шалимова НАМНУ»,
отдел хирургии магистральных сосудов,
тел. раб.: +3 8 050 193-05-04,
e-mail: aristosha@list.ru,
Каширова Елена Владимировна

Сведения об авторах

Чернуха Л.М., д.м.н., ведущий научный сотрудник
отдела хирургии магистральных сосудов Националь-
ного института хирургии и трансплантологии им.
А.А. Шалимова НАМНУ.

Каширова Е.В., м.н.с. отдела хирургии магистраль-

ных сосудов Национального института хирургии и
трансплантологии им. А.А. Шалимова НАМНУ.

Тодосьев А.В., врач анестезиолог-реаниматолог от-
дела анестезиологии и интенсивной терапии Наци-
онального института хирургии и трансплантологии
им. А.А. Шалимова НАМНУ.

Поступила 10.02.2015 г.