

В.П. ДЕЙКАЛО, А.Н. ТОЛСТИК

ПРИМЕНЕНИЕ КОЖНОЙ АУТОПЛАСТИКИ В РЕАБИЛИТАЦИИ ПАЦИЕНТОВ С ПОВРЕЖДЕНИЯМИ КИСТИ

УО «Витебский государственный медицинский университет»,
Республика Беларусь

Цель. Изучить результаты, ошибки и осложнения, дать оценку и охарактеризовать возможности современных способов кожной пластики при дефектах мягких тканей кисти.

Материал и методы. В процессе медицинской реабилитации пациентов с повреждениями кисти, которые сопровождались дефектами мягких тканей, возникала необходимость восстановления целостности кожного покрова. В этих случаях применяли различные способы аутодермопластики. Произведено 289 операций кожной пластики у 248 пациентов с открытыми травмами кисти и (или) их последствиями. Мужчин было 218 (87,90%), женщин – 30 (12,10%). 98,20% пациентов были трудоспособного возраста. По поводу открытых повреждений кисти и пальцев оперировано 230 (92,74%) пострадавших. У 18 (7,26%) пациентов кожная пластика произведена после устранения различного рода посттравматических контрактур. При оценке отдаленных результатов кожной пластики учитывали степень приживляемости лоскута, осложнения и функциональный результат.

Результаты. Анализ применения различных способов кожной аутодермопластики позволил установить, что при оказании специализированной помощи пациентам с повреждениями кисти чаще использовались методы свободной кожной пластики (64,35%). Неудачные исходы (29,50%) после свободной кожной пластики связаны с допускаемыми ошибками во время операций и в послеоперационном периоде. Для замещения глубоких дефектов кожных покровов кисти целесообразнее использовать несвободную кожную пластику, позволяющую обеспечить в 100% случаев приживление трансплантатов и хороший косметический результат.

Заключение. Улучшение результатов лечения пациентов с дефектами кожного покрова кисти возможно при более широком и рациональном использовании различных методов кожной пластики, тщательном планировании и техническом исполнении операций, правильном ведении пациентов в послеоперационном периоде.

Ключевые слова: повреждения кисти, посттравматические контрактуры, кожная пластика, медицинская реабилитация, приживление трансплантатов, осложнения, послеоперационный период.

Objectives. To examine the results, mistakes, and complications, to assess and characterize the capabilities of current methods of skin plasty in hand soft tissue defects.

Methods. In medical rehabilitation the patients who had sustained an acute hand injury accompanied by soft tissue defects, a necessity of skin integrity was occurred. In these cases the different methods of autodermoplasty have been used. 289 operations of skin plasty in 248 patients with open hand injuries and (or) their consequences have been performed. There were 218 (87,90%) men and 30 (12,10 %) women. 98,2% of the patients were of working age. 230 (92,74%) patients with the open hand and finger injuries were operated, the dermepenthesis was made to 18 (7,26) patients after repairing of various posttraumatic contracture. In assessing of the long-term results the degree of a flap engraftment, complications and functional outcomes were taken into account.

Results. Analysis of the application of different methods of skin autodermoplasty has allowed to establish that the technique of free skin grafting (64,35%) in specialized care to patients with an acute hand injury was used more frequently. Unsuccessful outcomes (29,50%) after a free skin grafting have associated with mistakes made during surgery and in the postoperative period. To replace the deep defects of an acute hand injury is more expedient to use a non-free skin graft, allowing 100% of engraftment and good cosmetic outcomes.

Conclusion. The application of different skin grafting technique broader and more rational, careful planning and technical performance of operations as well as the proper management in the postoperative period have resulted in improved patient outcomes.

Keywords: hand injury, skin grafting, post-traumatic contracture, skin plasty, medical rehabilitation, engraftment, complications, postoperative period

Novosti Khirurgii. 2015 Sep-Oct; Vol 23 (5): 577-581

The Use of Cutaneous Autoplasty in the Rehabilitation of Patients with an Acute Hand Injury

V.P. Deikalo, A.N. Tolstik

Введение

При лечении пациентов с открытыми повреждениями кисти и их последствиями

важное значение необходимо придавать восстановлению целостности кожного покрова [1, 2, 3, 4]. Более ранняя и современная литература содержит достаточно сведений о способах

замещения кожи при свежих открытых повреждениях кисти и их посттравматических последствиях [5, 6, 7]. Все способы кожной пластики являются оперативными вмешательствами, направленными на замещение дефектов кожного покрова с целью восстановления анатомии, функции, устранения контрактур и косметических дефектов кисти и пальцев [8, 9, 10]. Для замещения дефекта кожного покрова в основном применяются различные методы свободной и несвободной аутодермопластики [5, 11, 12]. Использование различных алло- и ксенотрансплантатов оказалось безуспешным [1, 2]. С развитием и широким внедрением микрохирургии в крупных специализированных центрах стала возможной свободная пересадка комплекса мягких тканей (кожа, мышцы, сухожилия, костная ткань) с осевым типом питания [9, 12, 14]. Однако до настоящего времени травматологи недостаточно уделяют внимания проведению даже традиционных методов аутопластических операций при оказании квалифицированной и специализированной помощи пострадавшим с повреждениями кисти. Отказ от проведения кожной пластики на кисти при наличии абсолютных показаний приводит к значительному количеству инфекционных осложнений, а также необоснованным ампутациям пальцев или фаланг в случаях, когда имеется возможность их сохранения путем восстановления кожного покрова [1, 2, 8, 14]. В связи с вышеизложенным представляется актуальным проведение анализа результатов применения традиционных видов свободной и несвободной аутодермопластики у пациентов с открытыми травмами кисти и их последствиями.

Цель. Изучить результаты, ошибки и осложнения, дать оценку и охарактеризовать возможности современных способов кожной пластики при дефектах мягких тканей кисти.

Материал и методы

За последние 30 лет (1985-2014 гг.) в кли-

нике травматологии, ортопедии и военно-полевой хирургии УО «Витебский государственный медицинский университет» на базе Витебской областной клинической больницы выполнено 289 операций кожной пластики у 248 пациентов с открытыми травмами кисти и их последствиями. Мужчин было 218 (87,9%), женщин – 30 (12,1%). У 23,6% пациентов с открытыми повреждениями кисти имелись дефекты кожных покровов, которые требовали выполнения различных методов аутодермопластики: в 12,4% случаев свободной кожной пластики, в 9,4% – местной и у 1,8% пострадавших – несвободной кожной пластики с отдаленных участков туловища. При последствиях повреждений кисти кожная пластика применялась в 8,5% случаев. В этих случаях применяли различные способы аутодермопластики. По поводу открытых повреждений кисти и пальцев оперировано 230 (92,8%) пострадавших. У 7,3% пациентов кожная пластика произведена после устранения различного рода посттравматических контрактур. Способы выполненных операций и их исходы представлены в таблице 1.

Результаты

Из приведенных данных видно, что в клинике наиболее часто применяли свободную пластику полнослойным кожным лоскутом (50,2% случаев). Основными показаниями к данному виду пластики служили дефекты кожных покровов на ладонной поверхности кисти или пальцев. В качестве трансплантатов использовали кожу внутренней поверхности предплечья (48,5% случаев), передней поверхности бедра (34,8%), утильную кожу с ампутированных пальцев или их частей (12,1%), кожу плеча (3,1%) и живота (1,5%). При пластике полнослойным кожным трансплантатом неудачные исходы операций получены в 27,4% случаев.

Приводим пример редкого случая циркумферентного перчаточного обнажения кисти и

Таблица 1

Способы аутодермопластики и их исходы

Способ пластики	Количество операций		Исходы (% к ч. выполненных данным способом).		
	абс. ч.	% к общ. ч.	приживление	сухой некроз лоскута	гнойное расплавление лоскута
1. Свободная:					
- полнослойным лоскутом	186	64,4	70,5	20,4	9,1
- расщепленным лоскутом	145	50,2	72,6	21,6	5,8
2. Местная	41	14,2	63,3	16,6	20%
3. Несвободная	78	27,0	84,4	12,2	3%
ИТОГО	25	8,7	100%	–	–
ИТОГО	289	100%	70,5%	16,9%	13,6%

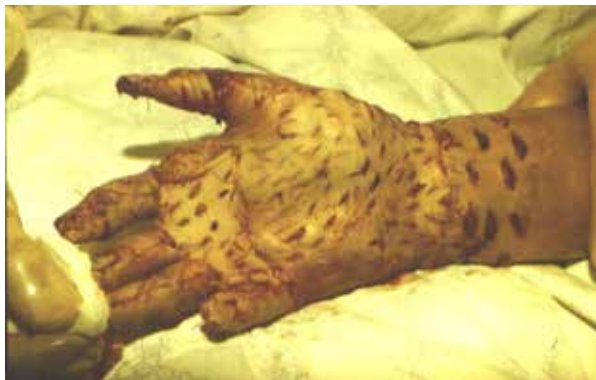

Рис 1. Свободная кожная пластика полнослойными перфорированными утильными кожными лоскутами

пальцев. Пациент 28 лет, доставлен в клинику травматологии, ортопедии и ВПХ через 3 часа после получения производственной травмы. Ногтевые фаланги пальцев левой кисти попали между валами прессующей полиэтиленовую пленку машины. В момент травмы пострадавший резко дернул руку. В результате произошло полное скальпирование кожных покровов пальцев и кисти до нижней трети предплечья по типу «перчатки». Вместе с пострадавшим в стационар доставили утильный скальпированный кожный покров.

Диагноз: циркулярные скальпированные раны с дефектами кожи I-V пальцев, левой кисти и нижней трети предплечья с отрывом ногтевых фаланг и сухожилий глубоких сгибателей II-V пальцев и длинного сгибателя первого пальца. Травматический шок II степени.

На фоне применения противошоковой терапии пациент взят в операционную. Под проводниковой анестезией произведена операция: первичная хирургическая обработка ран, свободная кожная пластика I-V пальцев, левой кисти и нижней трети предплечья полнослойными перфорированными утильными кожными лоскутами (рис. 1).

В послеоперационном периоде наступил некроз средних фаланг II-V пальцев и через три недели произведена операция: некрэктомия средних фаланг II-V пальцев на уровне проксимальных межфаланговых суставов. На

остальных участках пальцев, кисти и предплечья пересаженные кожные трансплантаты прижили. В течение последующих двух лет проводились реабилитационные мероприятия направленные на предотвращение развития сгибательных контрактур культи II-V пальцев и приводящей контрактуры первого пальца.

При обследовании через 5 лет после травмы: функциональная пригодность кисти 65%, пациент активно использует ее в повседневной жизни, однако профессию сменил. Потеря трудоспособности составила 40%. В доступной литературе описание лечения подобных случаев циркуферентного перчаточного обнажения кисти и пальцев мы встретили только в двух работах [1, 2].

Расщепленные кожные трансплантаты применяли реже (14,2% случаев), чем полнослойные и в основном для закрытия дефектов на тыльной поверхности кисти и пальцев. Забор их осуществляли с помощью электродерматомата с передней поверхности бедра. Приживление трансплантатов достигнуто в 63,3% случаев.

Зависимость исходов свободной аутодермопластики от места забора трансплантата приведена в таблице 2.

При свободной кожной пластике неудовлетворительные исходы чаще наблюдали при использовании утильной кожи с ампутированных пальцев или их частей (43,8% случаев) и бедра (34,8%). Основными причинами неудачных исходов при проведении кожной пластики полнослойными лоскутами явились: отсутствие хорошей фиксации трансплантата (29,7% случаев), нерациональный выбор места забора трансплантата (бедро, живот, травмированная утильная кожа с ампутированных пальцев – (17,6% случаев), ранние необоснованные перевязки на 1-2 сутки после операции, которые приводили к отслойке лоскута (37,8%).

В 14,9% случаев некроз расщепленных трансплантатов или их гнойное расплавление был связан с недостаточной подготовкой раневой поверхности к пластике.

Таблица 2

Исходы свободной кожной пластики в зависимости от места забора трансплантата

Место забора трансплантата	Исходы (% к ч. данной локализации забора трансплантата)		Всего (% к ч. свободной кожной пластики)
	приживление	некроз или гнойное расплавление лоскута	
Предплечье	78,1	21	48,5
Бедро	65,2	34,8	34,8
Утильная кожа ампутированных пальцев	56,2	43,8	12,1
Плечо	75	25	3,1
Передняя поверхность живота	50	50	1,5

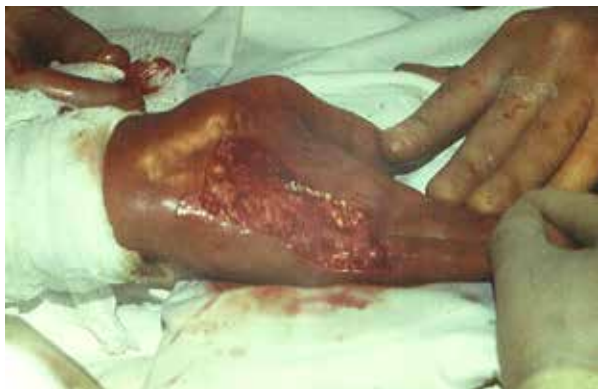

Рис. 3 А. Глубокий дефект мягких тканей ладонной поверхности правой кисти, после иссечения грубых посттравматических рубцов и устранения сгибательных дерматогенных контрактур IV-V пальцев

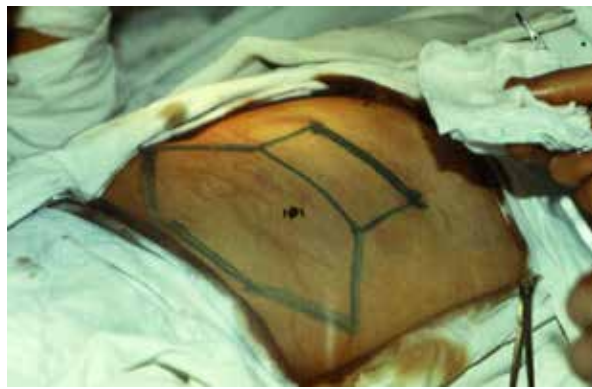


Рис. 3 Б. Планирование кожно-жирового несвободного лоскута с передней стенки живота по методу итальянской кожной пластики

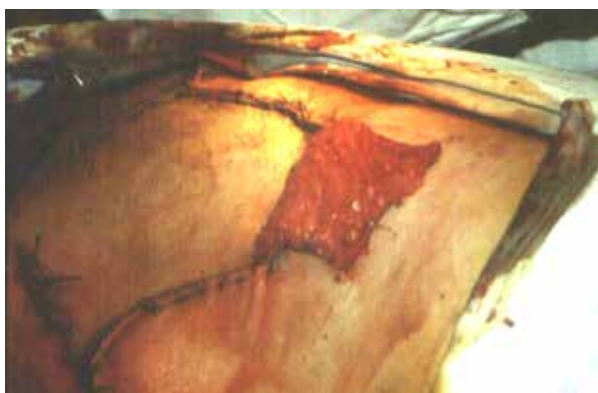

Рис. 3 В. Несвободный кожно-жировой лоскут

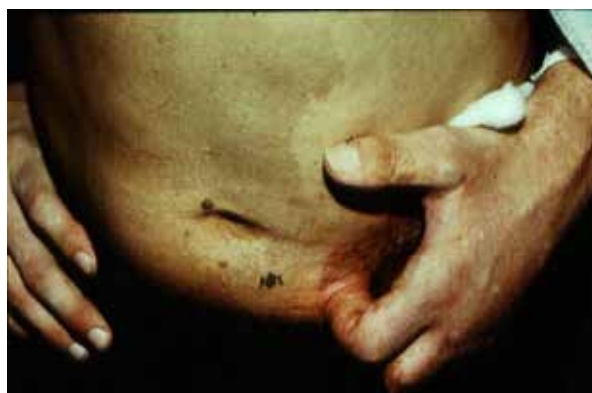

Рис. 4. Несвободная кожная пластика стеблем Филатова циркулярной скальпированной раны средней и ногтевой фаланг II пальца левой кисти

Местную кожную пластику (у 78 пациентов) в основном применяли для закрытия культей пальцев при травматических отчленениях и ранах с небольшим (до 3 см.) дефектом кожного покрова. Использовали различные варианты местной пластики: мобилизация краев кожи вокруг раны с помощью дополнительных разрезов, пластика встречными треугольниками, различные способы торцевой пластики. Имевшие место неудачные исходы (в 15,2% случаев) связаны в основном с недооценкой жизнеспособности используемых лоскутов, а также с применением нерациональных разрезов.

В случаях обширных и глубоких повреждений кисти и пальцев (у 25 пациентов) применяли несвободную кожную пластику лоскутами с отдаленных участков тела. Показаниями служили глубокие дефекты с обнажением костей, сухожилий, нервов и сосудов (11 случаев), полное скелетирование пальцев кисти (2), ожоги (2), огнестрельные ранения (2), ампутационная культя кисти с дефектом кожи (1), у 7 пациентов дефекты кожных покровов возникали после устранения различных посттравматических

контрактур (рис. 3 А, Б, В). В 20 случаях пластику осуществляли с передней стенки живота, в 2-х – с передне-наружной поверхности плеча. Трём пациентам с циркулярным обнажением пальцев произведена пластика «острым» стеблем Филатова (рис. 4). Отсечение лоскутов производили в среднем через 30 дней после операции. При применении данного метода кожной пластики осложнений не было, все лоскуты полностью прижили.

Отказ от проведения кожной пластики на кисти при наличии абсолютных показаний приводил к инфекционным осложнениям у пациентов с открытыми травмами кисти, к необоснованным ампутациям пальцев кисти или фаланг даже в тех случаях, когда имелась возможность их сохранения путем восстановления кожного покрова.

Обсуждение

К выбору способа кожной пластики следует подходить индивидуально, в зависимости от тяжести и характера повреждения. Анализ

применения различных способов кожной аутодермопластики позволил установить, что при оказании специализированной помощи пациентам с повреждениями кисти чаще использовались методы свободной кожной пластики. При тяжелых травмах кисти и их последствиях, сочетающихся с повреждением костей, сухожилий и других анатомических структур кисти и пальцев, наиболее целесообразно использовать пластику кожи лоскутом на питающей ножке из отдаленных участков тела (итальянским методом), которая наиболее полно замещает дефект и обеспечивает питание окружающих и подлежащих тканей. Скальпированные пальцы следует закрывать путем пластики «острым» стеблем Филатова. Применение свободной трансплантации комплекса тканей с отдаленных участков туловища и конечностей возможно в крупных центрах хирургии кисти и (или) микрохирургии. Специалист обязан уметь сочетать все виды традиционной пластики.

Заключение

Улучшение результатов лечения пациентов с дефектами кожного покрова кисти возможно при более широком и рациональном использовании различных методов кожной пластики, тщательном планировании и техническом исполнении операций, правильном ведении пациентов в послеоперационном периоде.

Клинический случай представлен с согласия пациента

ЛИТЕРАТУРА

1. Нельзина З. Ф. Неотложная хирургия открытых повреждений кисти / З. Ф. Нельзина, Т. Н. Чудакова. — Мн. : Наука и техника, 1994. — 239 с.
2. Усольцева Е. В. Хирургия заболеваний и повреждений кисти / Е. В. Усольцева, К. И. Машкара. — Л., 1986. — 352 с.
3. Asko-Seljavaara S. Microvascular free flaps in early reconstruction of burns in the hand and forearm / S. Asko-Seljavaara, J. Pitkanen, B. Sundell // Scand

Дейкало В.П., д.м.н., профессор кафедры травматологии, ортопедии и ВПХ УО «Витебский государственный медицинский университет».

- J Plast Reconstr Surg. — 1984. — Vol. 18, N 1. — P. 139–44. doi: 10.3109/02844318409057416
4. Milford L. The hand / L. Milford. — 2th. ed. — St. Luis etc. : Mosby, 1982. — 359 p.
 5. Золтан Я. Пересадка кожи / Я. Золтан. — Будапешт : Изд-во акад. наук Венгрии, 1984. — 304 с.
 6. Лимберг А. А. Планирование местнопластических операций / А. А. Лимберг. — М. : Медгиз, 1963. — 595 с.
 7. Symposium on microvascular surgery // Hand Clin. — 1985 May. — Vol. 1, N 2. — P. 195–70. [No authors listed]
 8. Волкова А. М. Хирургия кисти : монография : в 3-х т. / А. М. Волкова. — Екатеринбург : Урал. рабочий, 1996. — Т. 3. — 208 с.
 9. Reconstruction of soft tissue defects of the hand using the shape-modified radial forearm flap / M. Mateev [et al.] // Scand J Plast Reconstr Surg Hand Surg. — 2004. — Vol. 38, N 4. — P. 228. doi:10.1080/02844310410026717
 10. The radial artery perforator-based adipofascial flap for dorsal hand coverage / I. Koshima [et al.] // Ann Plast Surg. — 1995. — Vol. 35, N 5. — P. 474–79. doi: 10.1097/00000637-199511000-00005
 11. Dermal regeneration template for deep hand burns: clinical utility for both early grafting and reconstructive surgery / E. Dantzer [et al.] // J Plast Surg [Br]. — 2003 Dec. — Vol. 56, N 8. — P. 764–74. doi: 10.1016/S0007-1226(03)00366-7
 12. Reconstruction of the hand skin defects by microdissected mini anterolateral thigh perforator flaps / N. Kimura [et al.] // J Plast Reconstr Aesthet Surg. — 2008 Sep. — Vol. 61, N 9. — P. 1073–77. doi: 10.1016/j.bjps.2008.02.014
 13. Белоусов А. Е. Микрохирургия в травматологии / А. Е. Белоусов, С. С. Ткаченко. — Л. : Медицина, 1988. — 224 с.
 14. Operative hand surgery / eds. D. P. Green, R. N. Hotchkiss, W. C. Pederson. — 4th ed. — New York etc. : Livingstone. — Vol. 1-2. — 2367 p.

Адрес для корреспонденции

210023, Республика Беларусь,
г. Витебск, пр-т Фрунзе, д. 27,
УО «Витебский государственный
медицинский университет»,
кафедра травматологии,
ортопедии и военно-полевой хирургии,
тел.: 8 0212 57-40-84,
e-mail: bkb@tut.by,
Дейкало Валерий Петрович

Сведения об авторах

Толстик А.Н., к.м.н., доцент, заведующий кафедрой травматологии, ортопедии и ВПХ УО «Витебский государственный медицинский университет».

Поступила 28.08.2015 г.