

## ОБОСНОВАНИЕ ВЫБОРА ХИРУРГИЧЕСКОГО ДОСТУПА ДЛЯ АДРЕНАЛЭКТОМИИ

Таджикский государственный медицинский университет им. Абуали ибни Сино<sup>1</sup>,  
Республиканский научный центр сердечно-сосудистой хирургии<sup>2</sup>,  
г. Душанбе,  
Республика Таджикистан

**Цель.** Обосновать выбор хирургических доступов для адrenaлэктомии на основании данных инструментальных исследований.

**Материал и методы.** Проанализированы сравнительные результаты адrenaлэктомий из разных хирургических доступов у 51 пациента с опухолями надпочечников. Для выбора оптимального хирургического доступа для адrenaлэктомии учитывались глубина расположения опухоли надпочечника, угол операционного действия, размер новообразования надпочечника, его локализация, наличие сопутствующих хирургических патологий требующих оперативного лечения. Вышеуказанные параметры определялись с использованием ультразвукового исследования (УЗИ), компьютерной (КТ) и мультиспиральной компьютерной томографии (МСКТ). Все полученные данные сравнены с интраоперационными находками.

**Результаты.** Глубина расположения надпочечников, рассчитанная при помощи УЗИ, КТ и МСКТ из разных хирургических доступов составила от  $5,7 \pm 0,5$  до  $12,9 \pm 0,6$  и от  $5,6 \pm 0,7$  до  $12,8 \pm 0,9$  см ( $M \pm \sigma$ ) соответственно. Угол операционного действия, определенный с применением КТ и МСКТ, варьировал от  $36^\circ$  до  $142^\circ$ , во всех случаях совпадая с интраоперационными данными. Длина мини-люмботомного доступа ( $n=19$ ) равнялась от 4,8 до 6,5 см, в среднем составляя  $5,4 \pm 0,2$  см ( $M \pm \sigma$ ). При сравнении результатов УЗИ, КТ и МСКТ с интраоперационными данными, только в 5,9% случаев имелись несоответствия данных. Адrenaлэктомия из торако-френико-люмботомного (ФТЛ) доступа выполнена 30 (58,8%) пациентам, из мини-люмботомного (МЛ) 21 (41,2%) пациенту. Частота конверсии МЛ доступа составил – 9,5%. Интраоперационные осложнения при применении ФТЛ доступа отмечались в 6,7% случаев, МЛ в 4,8%.

**Заключение.** Использование УЗИ, КТ и МСКТ позволило максимально точно определить размеры и локализацию опухоли надпочечника, определить глубину расположения опухоли из разных хирургических доступов, предполагаемый угол операционного действия, тем самым способствовать выбору оптимального хирургического доступа для адrenaлэктомии.

*Ключевые слова:* опухоли надпочечников, адrenaлэктомия, оперативное лечение, торако-френико-люмботомия, минилюмботомия, подход, осложнения

**Objectives.** To justify the choice of surgical approaches to adrenalectomy based on the data of instrumental findings.

**Methods.** Comparative results of adrenalectomies through different surgical approaches in 51 patients with adrenal tumors have been analyzed. To choose an optimal surgical approach to adrenalectomy it's necessary to take into consideration the depth of the adrenal tumor location, the angle of surgical action, the size of adrenal tumor, its location, presence of an accompanying pathology requiring surgical treatment. The parameters mentioned above were determined by means of ultrasonography (US), computer tomography and multislice computed tomography (MSCT). All data obtained from this run compared with the intraoperative findings.

**Results.** The depth of adrenal location was measured by means of US, CT, MSCT from various surgical approaches made up from  $5,7 \pm 0,5$  up to  $12,9 \pm 0,6$  and from  $5,6 \pm 0,7$  up to  $12,8 \pm 0,9$  cm ( $M \pm \sigma$ ), respectively. The surgical action angle determined by means of CT and MSCT varied from  $36^\circ$  up to  $142^\circ$  in all cases coinciding with intraoperative findings. The length of mini-lumbotomic approach ( $n=19$ ) was from 4,8 up to 6,5 cm, (the average  $5,4 \pm 0,2$  cm ( $M \pm \sigma$ )). Only 5,9% of cases there are data inconsistency in comparison the results of US, CT and MSCT with intraoperative one. Adrenalectomy from thoraco-phrenico-lumbotomic (TPL) approach was performed in 30 (58,8%) patients, from mini-lumbotomic (ML) approach – in 21 (41,2%) patients. Conversion frequency of ML approach made up 9,5%. Intraoperative complications at TPL approach were registered in 6,7% cases, at ML approach – in 4,8%.

**Conclusion.** Application of US, CT and MSCT permitted to determine maximally accurately the size and location of the adrenal tumor, to establish the tumor location, required different surgical approaches as well as the expected angle of surgical action thus to contribute to the optimal choice of surgical approach.

*Keywords:* adrenal tumors, adrenalectomy, surgical treatment, thoraco-phrenico-lumbotomy, mini-lumbotomy, approach, complications

Novosti Khirurgii. 2015 Mar-Apr; Vol 23 (2): 145-153

Justification of Surgical Approach Choice to Adrenalectomy

O.N. Sadriev, A.D. Gaibov

## Введение

С целью выполнения операций на надпочечниках, минимизации операционной травмы, сокращения сроков госпитализации пациентов и улучшения косметических результатов предложено множество хирургических доступов, каждый из которых имеет свои преимущества и недостатки [1, 2].

Учитывая особенности кровоснабжения надпочечников, глубину их расположения, и большие размеры опухоли со сдавлением или прорастанием в окружающие ткани выбор хирургического доступа при операциях на надпочечниках остается одним из краеугольных вопросов в хирургии надпочечников. При анализе современной литературы все чаще встречаются работы, посвященные лапароскопической адrenaлэктомии и адrenaлэктомии из миниинвазивных доступов. Операции с применением эндовидеотехнологий и «малых» доступов наиболее предпочтительны в связи с малой травматичностью и прецизионностью манипуляций [3, 4, 5].

Вместе с тем наличие признаков озлокачествления опухолей, большие их размеры, и сопутствующая хирургическая патология, требующая оперативного лечения, обуславливают необходимость применения более широкого хирургического доступа [2, 6, 7].

С появлением и усовершенствованием таких современных методов топической диагностики, как ультразвуковое исследование (УЗИ) и мультиспиральная компьютерная томография (МСКТ) появилась возможность научно обосновать выбор хирургического доступа для проведения различных видов оперативных вмешательств на органах грудной и брюшной полости [8, 9].

Разработка новых и усовершенствование существующих критериев выбора хирургического доступа у пациентов с опухолями надпочечников, с использованием современных методов топической диагностики (УЗИ и МСКТ с 3D реконструкцией области опухоли надпочечника) на сегодняшний день остаются малоизученным и актуальным направлением исследований [10].

**Цель.** Обосновать выбор хирургических доступов для адrenaлэктомии на основании данных инструментальных исследований.

## Материал и методы

Работа основана на результатах исследования 51 пациента с опухолями надпочечников, находившихся на лечении в Республиканском

научном центре сердечно-сосудистой хирургии г. Душанбе, являющимся клинической базой кафедры хирургических болезней № 2 Таджикского государственного медицинского университета им. Абуали ибни Сино. Мужчин было 16, женщин 35. Средний возраст пациентов составил  $31,3 \pm 1,9$  лет ( $M \pm \sigma$ ). Правосторонняя локализация опухоли отмечалась в 26 случаях, левосторонняя – 21. Двустороннее поражение надпочечников выявлено у 4 (7,8%) пациентов. Длительность заболевания варьировала от 6 месяцев до 10 лет, в среднем составляла  $5,4 \pm 0,3$  лет ( $M \pm \sigma$ ).

Выбор хирургического доступа для адrenaлэктомии определялся на основании изучения некоторых параметров хирургических доступов при помощи УЗИ, КТ и МСКТ. Для выбора оптимального хирургического доступа к опухолям надпочечников нами учитывались 2 из 5 критериев, предложенных А.Ю. Сазон-Ярошевичем [11] (глубина раны и угол операционного действия) для операций на внутренних органах, и такие показатели, как размер новообразования надпочечника, его локализация, а также наличие у пациентов сопутствующей хирургической патологии, требующей оперативного лечения.

Выбор хирургического доступа осуществлялся двумя путями:

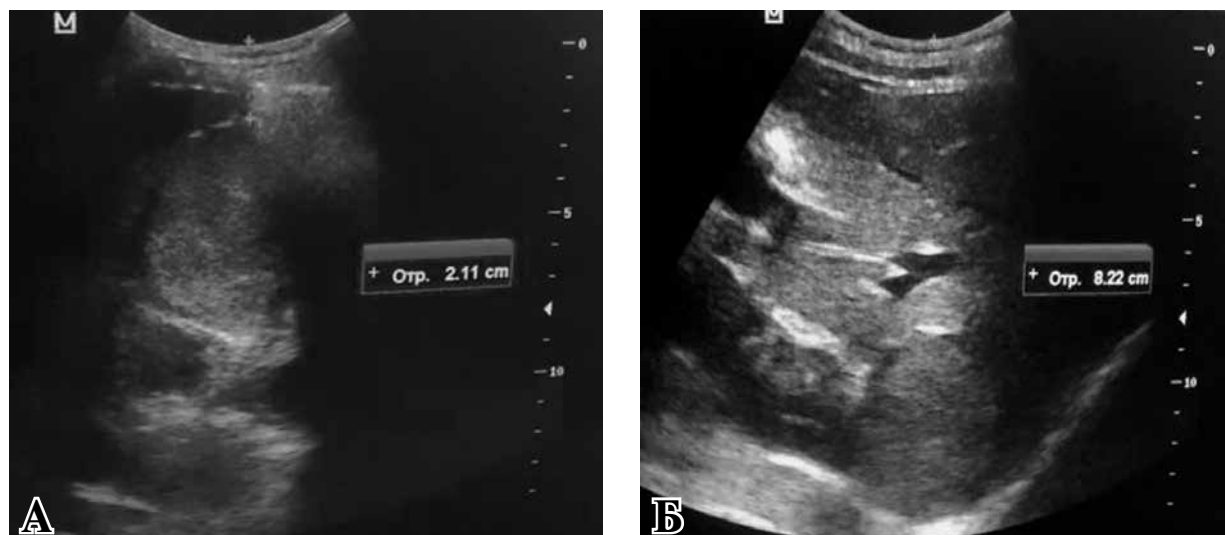
1 – на основании определения размеров опухоли надпочечника и глубины ее расположения из разных хирургических доступов при помощи УЗИ в реальном режиме времени;

2 – на основании изучения топографо-анатомической характеристики опухоли надпочечника, глубины ее расположения и определения приблизительного угла операционного действия с использованием КТ и МСКТ.

При помощи УЗИ в реальном режиме времени у всех пациентов проводилось определение глубины раны, т.е. расстояния, рассчитанного от поверхности образования надпочечника до кожи из разных хирургических доступов, таких как передний трансабдоминальный (ПТА), торако-френико-люмботомный (ТФЛ) и минилюмботомный (МЛТ) по IX-X-межреберьям со стороны поражения (рис. 1 А, Б).

Ультразвуковое исследование проводили на диагностических ультразвуковых системах «Aloka SSD – 4000» (Япония) и DC-3 «Mindray» (Китай), снабженными конвексными датчиками с частотой 3,5-7,0 МГц.

Дополнительно для получения наиболее максимальной информации о параметрах новообразований надпочечника, определения глубины нахождения опухоли и приблизительного угла операционного действия всем паци-

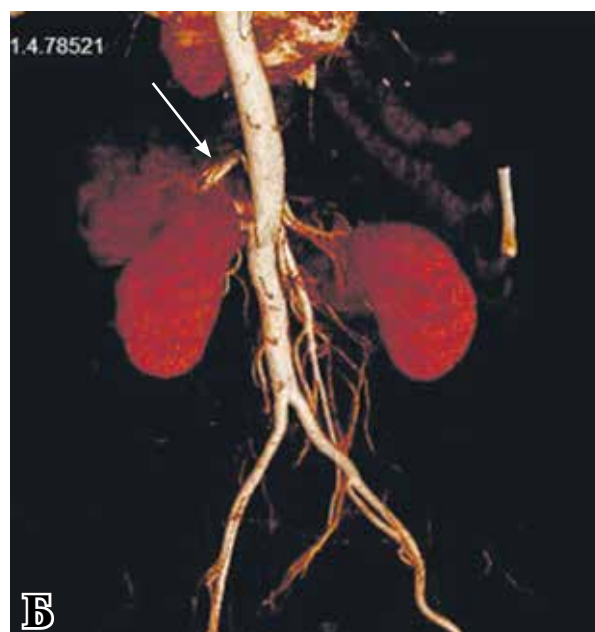
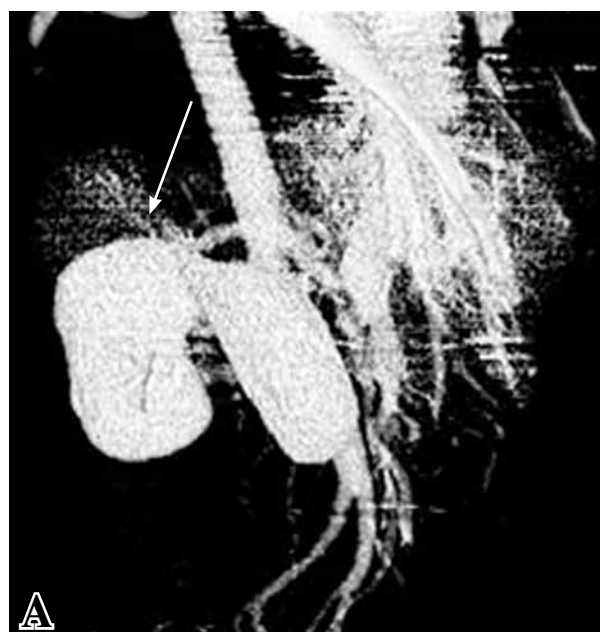

**Рис. 1.** Определение глубины расположения опухоли надпочечника. А – из X-межреберья по средне-подмышечной линии справа; Б – из переднего трансабдоминального доступа

ентам выполнены компьютерная (n=35) или мультиспиральная компьютерная томография (n=16) с 3D реконструкцией области опухоли надпочечников (n=8).

Компьютерную томографию выполняли на аппаратах Somatom Emotion фирмы «Siemens» (Германия). Внутривенное контрастное усиление производили с применением Ультрависта («Shering», Германия) или Омнипака 350 («Nycomed», Норвегия) со скоростью 3,5 мл/с после предварительного определения индивидуальной чувствительности и переносимости препаратов, со сканированием в артериальную, портальную и паренхиматозную фазы.

**Рис. 2.** МСКТ, 3D реконструкция опухоли надпочечника. А – паренхиматозная фаза, контрастируется центральная вена надпочечника, вдающаяся в нижнюю полую вену (указано стрелкой); Б – артериальная фаза, контрастируется основная артерия питающая опухоль правого надпочечника (указана стрелкой)



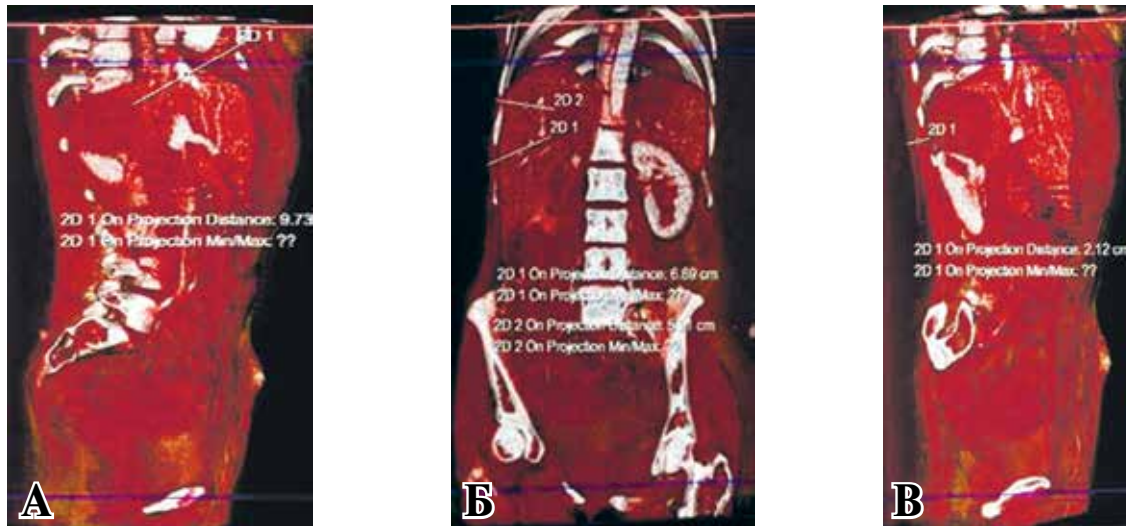


Рис. 3. МСКТ. Определение глубины расположения опухоли правого надпочечника. А – из переднего трансабдоминального доступа; Б – из торако-френико-люмботомного доступа; В – из минилюмботомного доступа.

Обоснование выбора оптимального хирургического доступа осуществляли путем определения самого минимального расстояния от новообразования надпочечника до поверхности тела. На следующем этапе из центра линии, определяющей глубину расположения опухоли, проводили перпендикулярную линию, которая являлась длиной предполагаемого хирургического доступа (рис. 4 А, Б).

Длина предполагаемого хирургического доступа была выбрана в зависимости от размера опухоли и степени развития подкожно-жировой клетчатки. В последующем от двух краев планируемого хирургического доступа до новообразования надпочечника проводили линии, которые, соединяя края доступа с опухолью, образован треугольник (рис. 5 А, Б).

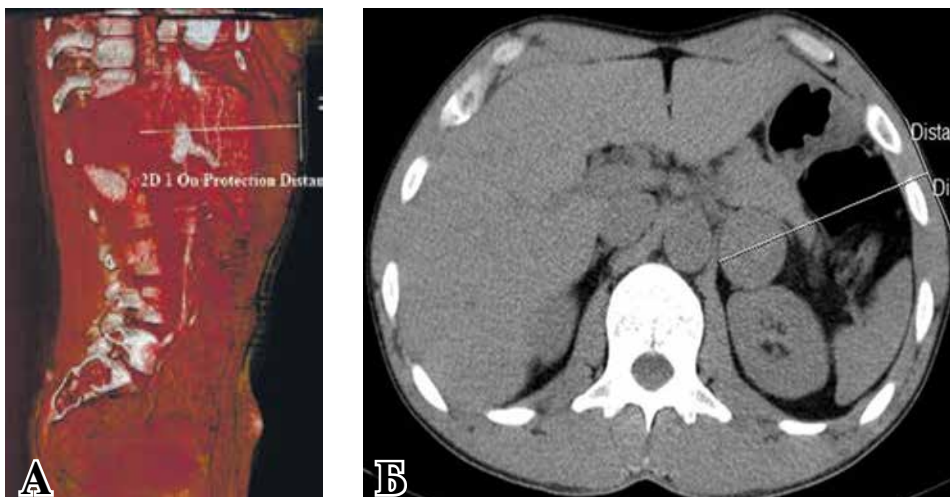
Таким образом, образовался треугольник, вершиной которого являлась сама опухоль над-

почечника, основанием – планируемый хирургический доступ, а две линии, соединяющие края доступа с опухолью надпочечника, составляли две стороны треугольника. Угол, образованный между двумя сторонами треугольника, являлся углом операционного действия.

Результаты проведенных исследований при помощи УЗИ, КТ и МСКТ нами дополнительно сравнены с интраоперационными данными. Во время операции определяли такие показатели как глубину залегания опухоли и угол операционного действия.

В зависимости от размеров опухоли, глубины их залегания, стороны расположения, степени развития подкожно-жировой клетчатки и наличия сопутствующих хирургических патологий, требующих оперативного лечения, адреналэктомия из торако-френико-люмботомного доступа была выполнена 30 пациен-

Рис. 4 Определение длины хирургического доступа. А – из переднего трансабдоминального доступа (МСКТ); Б – из бокового минилюмботомного доступа (КТ).



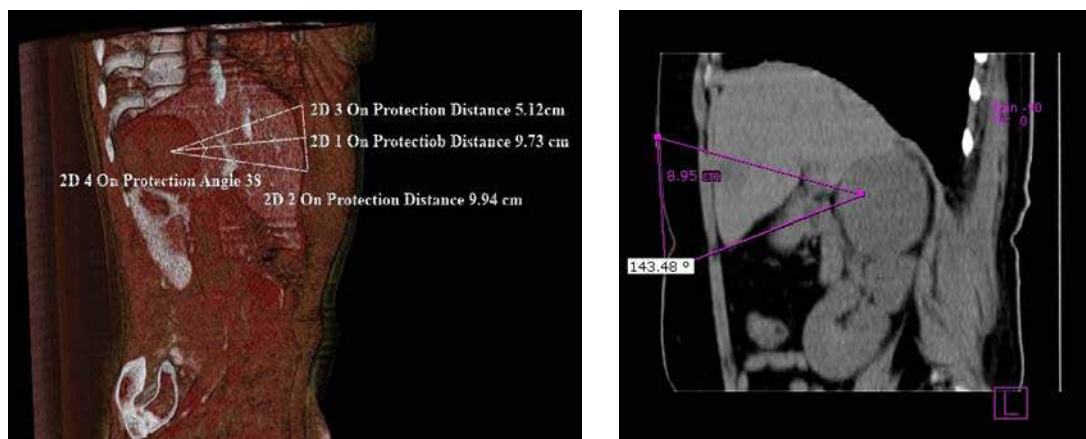


Рис. 5. Создание треугольника с определением предположительного угла операционного действия. А – из переднего трансабдоминального доступа (МСКТ); Б – из бокового минилюмботомного доступа (КТ).

там, а из мини-люмботомного доступа в 21 случае.

Все данные, полученные в результате исследования, были обработаны с использованием программы “Statistica 6.0”. При нормальном распределении данных применялись параметрические методы статистики (среднее ( $M$ ), стандартное отклонение ( $\sigma$ ), для оценки достоверности различий использовали  $t$ -критерий Стьюдента). При распределении отличном от нормального использовалась непараметрическая описательная статистика, данные которого представлены в виде медианы ( $Me$ ) и верхнего ( $Q25$ ) и нижнего ( $Q75$ ) квартилей. Достоверность различий между группами определяли с использованием критериев Манна-Уитни, Краскела-Уоллиса. Различия между показателями считали статистически значимыми при  $p < 0,05$ .

### Результаты

Размеры выявленных опухолей надпочечников, определенные при УЗИ, варьировали от  $21 \times 19$  до  $69 \times 65$  мм, в среднем составляя  $59,2 \pm 7,7 \times 46,9 \pm 6,6$  мм ( $M \pm \sigma$ ), при этом наименьший размер имели альдостеромы ( $28,2 \pm 4,1 \times 27,3 \pm 3,8$  мм ( $M \pm \sigma$ )), а наибольший феохромоцитомы ( $48,5 \pm 3,7 \times 46,9 \pm 4,3$  мм ( $M \pm \sigma$ )). Средние размеры выявленных кортикостером составили  $38,1 \pm 2,6 \times 36,4 \pm 2,3$  мм ( $M \pm \sigma$ ).

Глубина расположения опухоли надпочечника, определенная из ТФЛ, доступа составила  $5,9 \pm 0,4$  см, из ПТА  $12,9 \pm 0,6$  см и из МЛТ доступа  $5,7 \pm 0,5$  см.

Как показали результаты исследования, наименьшая глубина расположения опухоли отмечалась из минилюмботомного доступа, наибольшая из ПТА доступа.

Только в 2 (3,9%) случаях глубина расположения опухоли, рассчитанная при помощи УЗИ, не соответствовала интраоперационным данным. В остальных 49 (96,1%) случаях глубина нахождения опухоли, рассчитанная при помощи УЗИ, была сопоставима с интраоперационными данными, что подтверждает необходимость применения УЗИ для определения глубины расположения опухоли надпочечника и выбора оптимального хирургического доступа в предоперационном периоде.

В результате проведенного исследования с использованием МСКТ с созданием 3D-изображения опухоли надпочечника, мы имели возможность изучить размеры новообразования надпочечников, соотношение его с соседними анатомическими структурами, определить глубину расположения новообразования надпочечника из разных хирургических доступов, определить приблизительный угол операционного действия и выбрать наиболее оптимальный хирургический доступ для адrenaлэктомии.

Размеры опухолей, выявленные на КТ и МСКТ, варьировали от  $22 \times 24$  мм до  $68 \times 63$  мм, в среднем  $59,4 \pm 7,0 \times 50,9 \pm 6,8$  мм ( $M \pm \sigma$ ).

Как по данным УЗИ, так и по данным КТ и МСКТ самым малым размерами обладали альдостеромы ( $29,1 \pm 3,7 \times 26,8 \pm 2,9$  мм ( $M \pm \sigma$ )), а большими феохромоцитомы ( $49,2 \pm 4,1 \times 47,1 \pm 3,8$  мм ( $M \pm \sigma$ )). Средний размер выявленных кортикостером составил  $37,1 \pm 3,6 \times 35,7 \pm 2,7$  мм ( $M \pm \sigma$ ).

Глубина расположения опухолей надпочечников, рассчитанная при помощи КТ и МСКТ из ТФЛ-доступа, составила от  $5,6 \pm 0,7$  см, МЛТ доступа –  $5,9 \pm 0,4$  см и из ПТА-доступа  $12,8 \pm 0,9$  см ( $M \pm \sigma$ ).

На глубину расположения опухоли влияли такие показатели, как размер опухоли, тип телосложения и степень развития подкожной

жировой клетчатки грудной и брюшной стенки. Необходимо отметить, что опухоли малых размеров имели более глубокое расположение, по сравнению с новообразованиями больших размеров.

Вместе с тем размещение валика в противоположном подреберье во время операции и использование специального ранорасширителя «Мини-ассистент» позволили несколько уменьшить глубину расположения опухоли и обеспечить свободный обзор операционного поля.

Выбор длины хирургического доступа зависел от размеров новообразования. Длина мини-люмботомных доступов (n=19) равнялась от 4,8 до 6,5 см и составляла в среднем  $5,4 \pm 0,2$  см ( $M \pm \sigma$ ).

Для адекватного выполнения операции решающую роль имело определение угла операционного действия. Угол операционного действия, рассчитанный при помощи КТ и МСКТ, варьировал от 36 до 145°, а при интраоперационном измерении угла операционного действия он составлял от 38 до 150°, т.е. предварительно определенный угол при помощи КТ и МСКТ практически совпал с интраоперационными данными. На величину угла операционного действия влияли такие показатели, как глубина расположения опухоли и длина хирургического доступа.

Результаты исследования показали, что чем глубже располагается опухоль, тем острее угол операционного действия. Чтобы несколько увеличить угол операционного действия, мы укладывали валик под противоположное подреберье во время операции, а мобилизовав опухоль, осуществляли тракцию последней каудально. Применение специального ранорасширителя «Мини-ассистент» при этом позволяло несколько расширить мини-доступ. Особенностью этого набора является изгиб по оси в рабочей части, который способствует свободному обзору операционного поля.

Следует отметить, что в нашем исследовании данные предоперационного планирования с использованием КТ и МСКТ только в

1,9% случаев не соответствовали интраоперационным данным, а в остальных случаях они были сопоставимыми.

С целью сравнения возможности УЗИ, КТ и МСКТ для определения размеров опухоли, глубины их расположения и угла операционного действия нами проведено сравнение полученных результатов с интраоперационными данными (таблица 1).

Как видно из представленной таблицы, при сравнении интраоперационных данных с результатами полученных на основании УЗИ, КТ и МСКТ достоверных различий не было выявлено.

Все оперативные вмешательства выполнялись после плановой индивидуальной предоперационной подготовки пациентов с использованием общего эндотрахеального наркоза.

Адrenaлэктомия из бокового внебрюшинного минилюмботомного доступа была выполнена 21 (41,2%) пациентам, при котором в 2 (9,5%) случаях из-за технических сложностей и развившихся интраоперационных осложнений при освоении методики была произведена конверсия минилюмботомного доступа в широкую люмботомию. Остальным 30 (58,8%) пациентам удаление опухолей надпочечников производили из торако-френико-люмботомного доступа по IX-X межреберьям со стороны поражения, в том числе 7 пациентам проводились simultaneous операции на органах брюшной полости и забрюшинного пространства.

В связи с тем, что глубина расположения опухоли надпочечника из переднего трансабдоминального доступа была больше по сравнению с ТФЛ и МЛ доступами, этот доступ нами не был использован.

Сравнительные результаты адrenaлэктомии из ТФЛ и МЛ доступов приведены в таблице 2.

Как видно из представленной таблицы, наименьшая продолжительность операции отмечалась при адrenaлэктомии из минилюмботомного доступа. Вместе с тем среднее время, потраченное на адrenaлэктомии из ТФЛ досту-

Таблица 1

**Сравнительная оценка интраоперационных результатов с дооперационными показателями, рассчитанными при помощи УЗИ, КТ и МСКТ ( $M \pm \sigma$ )**

| Сравниваемые параметры                   | Показатели                         |                                    |                                    | P     |
|--|------------------------------------|------------------------------------|------------------------------------|-------|
|  | Интраоперационные                  | УЗИ                                | КТ и МСКТ                          |       |
| Средние размеры опухоли (мм)             | $60,1 \pm 4,2 \times 50,2 \pm 6,1$ | $59,2 \pm 7,7 \times 46,9 \pm 6,6$ | $59,4 \pm 7,0 \times 50,9 \pm 6,8$ | >0,05 |
| Глубина расположения опухоли из МЛТ (мм) | $5,9 \pm 0,8$                      | $5,7 \pm 0,5$                      | $5,9 \pm 0,4$                      | >0,05 |
| Угол операционного действия (градус)     | $89,2 \pm 7,5$                     | —                                  | $88,7 \pm 5,9$                     | >0,05 |

Примечание: p – статистическая значимость различия показателей при множественном сравнении (ANOVA по Крускалу-Уоллису).

**Сравнительная оценка некоторых параметров оперативных вмешательств в зависимости от применявшихся хирургических доступов Me (25%; 75%)**

| Параметры                                    | Доступы              |                    | P      |
|--|----------------------|--------------------|--------|
|  | ТФЛ (n=30)           | МЛТ (n=21)         |        |
| Продолжительность операции (мин)             | 130,0 [120,0; 140,0] | 107,5 [93,75; 115] | <0,001 |
| Интраоперационное осложнение (n, %)          | 2 (6,7)              | 1 (4,8)            | >0,05  |
| Послеоперационные осложнения (n, %)          | 3 (10)               | 1 (4,8)            | <0,001 |
| Длительность нахождения в стационаре (сутки) | 12,0 [11,0; 14,0]    | 7,0 [6,0; 8,0]     | <0,001 |

Примечание: статистическая значимость различия показателей проведено по U-критерию Манна-Уитни.

па, которое составило 130, 0 [120,0;140,0] минут, было обусловлено длиной хирургического доступа и вскрытием плевральной полости.

Интраоперационные осложнения в виде повреждения нижней полой вены и повреждения сосудов почки возникли у двух пациентов при использовании ТФЛ-доступа. Повреждение нижней полой вены было обусловлено интимным сращением и прорастанием опухоли надпочечника в ее стенку.

В другом случае при удалении феохромоцитомы правого надпочечника, почка вследствие сдавления опухолью была значительно смещена вниз, и ее сосудистая ножка перегибалась и в результате оказалась позади нижнего полюса феохромоцитомы. Вследствие этого почечная артерия была принята за надпочечниковую, и была пересечена. Данная техническая ошибка обнаружена на этапе осуществления контрольного гемостаза. Магистральный почечный кровоток был восстановлен путем формирования анастомоза почечной артерии по типу «конец в конец».

В одном случае при освоении методики адrenaлэктомии из минилюмботомного доступа, во время удаления альдостеромы левого надпочечника хвост поджелудочной железы был ошибочно расценен как гиперплазированная ткань надпочечника и мобилизован и травмирован.

В ближайшем послеоперационном периоде до выписки из стационара осложнения в виде нагноения раны (n=2), эмпиемы плевры (n=1) и реактивного панкреатита (n=1) развились у 14,8% пациентов (с использованием ТФЛ-доступа – 10%; с применением минилюмботомного доступа – 4,8%). Все они ликвидированы посредством консервативного лечения. Благодаря применению мини-люмботомного доступа вдвое сократились сроки госпитализации пациентов в стационаре.

В отдаленном периоде при контрольном осмотре в сроки до 8 лет у одной пациентки с использованием ТФЛ доступа возникла послеоперационная грыжа. Болевой синдром различной интенсивности в проекции после-

операционной раны отмечался у 7 пациентов после применения традиционных доступов и продолжался до 13 месяцев.

У пациентов, перенесших адrenaлэктомию с использованием миниинвазивных доступов и технологий, в отдаленном периоде осложнений со стороны послеоперационной раны не отмечалась, а длительность болевого синдрома в области раны не превышала 5 месяцев.

### Обсуждение

Несмотря на существование больших количеств хирургических доступов для адrenaлэктомии, проблема оптимального его выбора остается актуальной [2, 3, 5, 12].

Одним из методов топической диагностики новообразований надпочечников, при помощи которого можно в реальном времени изучить глубину расположения опухолей надпочечников из разных хирургических доступов, является УЗИ. Такие преимущества УЗИ, как неинвазивность, отсутствия лучевой нагрузки, дешевизна исследования (по сравнению с МСКТ), позволяют повсеместно использовать данный метод для выбора оптимального хирургического доступа для адrenaлэктомии.

Вместе с тем, появление и внедрение МСКТ и специальных программ для создания 3D-моделирования сделало возможным научно обосновать выбор хирургического доступа для проведения некоторых операций на органах грудной и брюшной полости [8, 9]. Однако в доступной литературе мы не нашли такого подхода для выбора хирургического доступа у пациентов с опухолями надпочечников.

Как показывает результаты нашей работы, при помощи МСКТ с 3D-реконструкцией опухоли надпочечника можно более детально изучить некоторые параметры хирургических доступов и уточнить топографо-анатомические взаимоотношения новообразований с окружающими тканями и тем самым выбрать наилучший хирургический доступ.

По данным С.И. Емельянова с соавт. [10] использование трехмерного виртуального мо-

делирования и интраоперационной навигации при лапароскопических вмешательствах на надпочечниках улучшили результаты операции путем сокращения времени операции, идентификации центральной надпочечниковой вены и снижения интраоперационных осложнений.

Улучшить результаты оперативных вмешательств на надпочечниках позволило внедрение минидоступов и эндовидеохирургических технологий [3, 5, 13].

Однако, учитывая особенности кровоснабжения надпочечников при больших образованиях и правосторонней локализации опухоли, ряд исследователей считает, что данный метод технически сложен, продолжителен в отличие от открытых операций [3, 6].

Преимуществами «больших» доступов является широкий оперативный простор, угол операционного действия до 90° при небольшой глубине раны, лучшие условия подхода к центральной вене надпочечника, возможность манипуляции на соседних органах в случае метастаза опухоли или проведения симультанных операций и возможность удаления больших по размеру опухолей [2, 5, 6, 15].

Но такие показатели как большая травматичность, большое количество интраоперационных и послеоперационных осложнений, длительный болевой синдром и реабилитационный период, сдерживают применение традиционных больших доступов.

Вместе с тем, разработка и внедрение технологий адреналэктомии из «малых» доступов, которые включают в себя элементы традиционного хирургического доступа и лапароскопической адреналэктомии позволила улучшить результаты лечения пациентов с опухолями надпочечников [5, 12].

Необходимо отметить, что в литературе мало освещены вопросы частоты развития поздних послеоперационных осложнений и болевого синдрома в послеоперационной ране у пациентов с использованием разных хирургических доступов.

Так по данным некоторых авторов, в отдаленном периоде после применения больших хирургических доступов возникают такие осложнения, как послеоперационная грыжа, снижение чувствительности кожи, слабость мышц брюшной стенки, выраженный болевой синдром и спаечный процесс [2, 16].

По нашим данным, болевой синдром различной интенсивности в области послеоперационной раны отмечался у 7 (23,3%) пациентов с использованием традиционных доступов, а грыжа послеоперационной раны образовалась у одной пациентки.

Применение миниинвазивных доступов для адреналэктомии позволяет улучшить ее результаты путем снижения частоты отдаленных послеоперационных осложнений, уменьшения длительности болевого синдрома, а также благодаря хорошему косметическому эффекту.

### Заключение

Использование УЗИ, КТ и МСКТ позволило максимально определить размеры и локализацию опухоли надпочечника, определить глубину расположения опухоли из разных хирургических доступов, предполагаемый угол операционного действия, и способствовать выбору оптимального хирургического доступа для адреналэктомии.

Мини-инвазивные доступы способствуют уменьшению частоты интра- и послеоперационных осложнений, позволяя улучшить качество жизни пациентов.

### ЛИТЕРАТУРА

1. Пархисенко Ю. А. Сравнительная оценка эндоскопических и открытых адреналэктомий при феохромоцитоме / Ю. А. Пархисенко, Г. Г. Махортова // Систем. анализ и управление в биомедиц. системах. – 2007. – Т. 6, № 3. – С. 694–96.
2. Бондаренко В. О. Топографическая диагностика и хирургические вмешательства при гигантских феохромоцитоме надпочечника / В. О. Бондаренко, О. Э. Луцевич // Хирургия. Журн. им. Н. И. Пирогова. – 2011. – № 3. – С. 13–18.
3. Возможности лапароскопической адреналэктомии у пациентов с новообразованиями надпочечников больших размеров / С. И. Емельянов [и др.] // Эндоскоп. хирургия. – 2011. – № 4. – С. 3–9.
4. Laparoscopic adrenalectomy: lessons learned from 100 consecutive procedures / M. Gagner [et al.] // Ann Surg. – 1997. – Vol. 226, № 3. – P. 238–47.
5. Сергейко С. В. Тактические и технические аспекты открытой малоинвазивной хирургии надпочечников / С. В. Сергейко // Изв. Челябин. науч. центра. – 2004. – Вып. 3. – С. 151–54.
6. Харченко Н. В. Особенности диагностики адреналектомии / Н. В. Харченко, А. В. Филиминюк, Е. А. Смирнова // Зем. врач. – 2012. – № 6. – С. 13–14.
7. Microarray analysis reveals differential expression of benign and malignant pheochromocytoma / J. Waldmann [et al.] // Endocrine-Related Cancer. – 2010. – N 17. – P. 743–56.
8. Максимов А. В. Применение компьютерной томографии для клинко-анатомического обоснования срединного трансперитонеального минидоступа к инфраренальной аорте / А. В. Максимов, Р. Х. Закиров, М. В. Плотноков // Казан. мед. журн. – 2010. – Т. 91, № 5. – С. 625–30.



9. Значение трехмерной реконструкции компьютерно-томографических изображений при дооперационном обследовании пациентов с синдромом портальной гипертензии / Ю. Р. Камалов [и др.] // Мед. визуализация. – 2011. – № 6. – С. 13–20.
10. Роль трехмерного виртуального моделирования и интраоперационной навигации при лапароскопических вмешательствах на надпочечниках / С. И. Емельянов [и др.] // Эндоскоп. хирургия. – 2009. – Т. 15, № 5. – С. 41–47.
11. Сазон-Ярошевич А. Ю. Анатомо-клиническое обоснование хирургических доступов к внутренним органам / А. Ю. Сазон-Ярошевич. – Л. : Медгиз, 1954. – 180 с.
12. Цуканов Ю. Т. Боковой внебрюшинный минидоступ для адrenaлэктомии / Ю. Т. Цуканов, А. Ю. Цуканов // Хирургия. Журн. им. Н. И. Пирогова. – 2003. – № 9. – С. 7–10.
13. Laparoscopic surgery of adrenal glands: indications and limits / J. F. Henry [et al.] // Ann Endocrinol (Paris). – 1996. – Vol. 57, N 6. – P. 520–25.
14. One hundred two patients with pheochromocytoma

treated at a single institution since the introduction of laparoscopic adrenalectomy / W. T. Shen [et al.] // Arch Surg. – 2010 Sep. – Vol. 145, № 9. – P. 893–97. doi: 10.1001/archsurg.2010.159.

15. Опыт применения симультанных операций у больных с опухолями надпочечников / А. С. Николенко [и др.] // Запорож. мед. журн. – 2010. – Т. 12, № 1. – С. 17–18.

16. Видеоэндоскопические вмешательства на органах живота, груди и забрюшинного пространства / под ред. А. Е. Борисова. – СПб. : Янус, 2012. – 416 с.

#### Адрес для корреспонденции

734003, Республика Таджикистан,  
г. Душанбе, пр. Рудаки, д. 139,  
Таджикский государственный медицинский  
университет имени Абуали ибни Сино,  
кафедра хирургических болезней №2,  
тел.: +992 915 25 00 55,  
e-mail: sadriev\_o\_n@mail.ru,  
Садриев Окилджон Немаджонович

#### Сведения об авторах

Садриев О.Н., аспирант кафедры хирургических болезней №2 Таджикского государственного медицинского университета имени Абуали ибни Сино.  
Гаибов А.Д., член-корр. Академии медицинских наук при Министерстве здравоохранения и социальной защиты населения Республики Таджикистан,

д.м.н., профессор кафедры хирургических болезней №2 Таджикского государственного медицинского университета имени Абуали ибни Сино, профессор и куратор отделения хирургии сосудов Республиканского научного центра сердечно-сосудистой хирургии.

*Поступила 1.11.2014 г.*