



ОСОБЕННОСТИ ХИРУРГИЧЕСКОГО ЛЕЧЕНИЯ ПАЦИЕНТОВ С НЕОСЛОЖНЕННОЙ БЕДРЕННОЙ ГРЫЖЕЙ

Самарский государственный медицинский университет¹,

Самарская городская больница № 10², г. Самара,

Российская Федерация

Цель. Улучшить результаты лечения пациентов с неосложненной бедренной грыжей путем выявления особенностей клинического течения заболевания и обоснованного применения способов операций с учетом возможного разрушения связки Купера.

Материал и методы. Проведен анализ лечения 46 пациентов с неосложненной бедренной грыжей. Мужчин было 12 (26%), женщин – 34 (74%). В контрольную группу вошли 24 пациента с пластикой грыжевых ворот местными тканями. В основную группу – 22 пациента, у которых использовали протезирующую пластику, в том числе с использованием предложенного способа операции. Оценку результатов пластик бедренного канала в группах проводили по частоте развития осложнений.

Результаты. В контрольной группе ранние осложнения возникли у 11 пациентов: гематома – у 3; воспалительная инфильтрация раны – у 4; нагноение раны – у 4. Поздние осложнения выявлены у 12 пациентов: боль в зоне операции – у 4; парестезии – у 5; ощущение дискомфорта в паховой области – у 3, рецидивы заболевания – у 4. В основной группе ранние осложнения возникли у 4 пациентов: гематома – у 1, воспалительная инфильтрация раны – у 1, нагноение раны – у 1, серома – у 1. Поздние осложнения выявлены у 3 пациентов: боль в зоне операции – у 1, онемение – у 1, ощущение дискомфорта в паховой области – у 1, рецидивы заболевания – у 2. Применение протезирующих способов пластики бедренного канала позволило снизить частоту ранних осложнений в 2,5 раза, поздних – в 3,7 раза, число рецидивов заболевания – в 2 раза.

Заключение. Пластика бедренного канала местными тканями и с использованием протеза ограничена при разрушении связки Купера. Предлагаемый способ операции протезом с выступом по нижнему медиальному краю позволяет выполнить операцию при разрушении тканей в зоне бедренного канала.

Ключевые слова: бедренная грыжа, протезы и имплантаты, диагностика, способы операций, результаты лечения

Objective. To improve the treatment results of patients with uncomplicated femoral hernia by identifying the features of clinical course and reasonable application of the operation methods taking into account a possible destruction of the Cooper ligament.

Methods. The treatment analysis of 46 patients with uncomplicated femoral hernia was performed. There were 12 males (26%) and 34 females (74%). The control group included 24 patients with the repair of hernial orifice with local tissues. The main group included 22 patients in whom prosthetic repair has been used, including using the proposed method of operation. The results evaluation of the femoral canal repair in groups was performed according to the incidence of complications.

Results. In the control group, early complications occurred in 11 patients: hematoma – in 3; inflammatory wound infiltration – in 4; suppuration of the wound – in 4. Late complications were found in 12 patients: pain in the surgical area – in 4; parasthesia – in 5; groin discomfort – in 3, recurrence of the disease was revealed in 4. In the main group, early complications occurred in 4 patients: hematoma – in 1, inflammatory wound infiltration – in 1, wound suppuration – in 1, seroma – in 1. Late complications revealed in 3 patients: pain in the area of operation – in 1, numbness – in 1, discomfort in the inguinal region – in 1, disease recurrence was found in 2. The use of prosthetic repair methods of the femoral canal reduced the incidence of early complications by 2.5 times, late complications – by 3.7 times the number of the disease recurrence – by 2 times.

Conclusions. Plastic surgery of the femoral canal with local tissues and with the use of prosthesis is limited when the ligament of Cooper is destroyed. The proposed method of operation with prosthesis with protrusion along the lower medial edge allows performing the operation when the tissue in the area of the femoral canal is destroyed.

Keywords: femoral hernia, prostheses and implants, diagnostics, operation methods, treatment results

Novosti Khirurgii. 2019 Mar-Apr; Vol 27 (2): 146-152

The articles published under CC BY NC-ND license

Features of Surgical Treatment of Patients with Uncomplicated Femoral Hernia

V.I. Belokonev, A.V. Zharov



Научная новизна статьи

Предложен способ операции при разрушении тканей в зоне бедренного канала, который закрывают передним доступом синтетическим протезом прямоугольной формы с выступом по нижнемедиальному контуру. Протез подшивают непрерывной нитью по нижнему краю к пупартовой связке. После формирования окна Кукса и

проведения через него семенного канатика, по латеральному и вертикальному контурам фиксируют протез изнутри к апоневрозу наружной косой мышцы живота, а медиально – к лонному бугорку. Над протезом укладывают и сшивают между собой края апоневроза до семенного канатика, располагая его в подкожной клетчатке.

What this paper adds

The operation technique is proposed for the destruction of tissues in the zone of the femoral canal, which is closed by a front access with a rectangular synthetic prosthesis with a protrusion along the lower medial contour. The prosthesis is sewed with a continuous thread along the bottom edge to the inguinal ligament. After forming the Kuks window and holding the spermatic cord through it, it is fixed from the inside along the lateral and vertical contours to the aponeurosis of the external oblique abdominal muscle, and medially to the pubic tubercle. Over the prosthesis the edges of the aponeurosis are laid and sewed together up to the spermatic cord, placing it in the subcutaneous tissue.

Введение

В классификации L.M. Nyhus (1993) [1] бедренная грыжа отнесена к паховым грыжам, что неслучайно, так как медиальная ямка в передней брюшной стенке является общим местом выхода грыжевого мешка как для бедренной, так и для прямой паховой грыжи. Отличие состоит лишь в том, что грыжевой мешок бедренной грыжи выходит не через наружное отверстие пахового канала, а смещается в узкий канал под паховую связку и выходит в подкожную клетчатку через овальную ямку [2, 3]. Эти анатомические особенности оказывают существенное влияние на клиническое течение заболевания и возможные осложнения. У пациентов грыжа длительное время может протекать скрытно и проявляет себя чаще в момент ущемления. Клиническая картина ущемления грыжи у пациентов подробно описана, тогда как неосложненный период бедренной грыжи изучен недостаточно, так как протекает под маской различных заболеваний в паховой области. Поэтому у женщин все паховые грыжи нужно рассматривать как бедренные, пока не доказано обратное. Если явная паховая грыжа отсутствует, обязательна ревизия бедренного канала [4].

Известно множество вариантов техники выполнения операций у пациентов с бедренной грыжей [5, 6]. Однако показания к их применению определены без учета состояния тканей в зоне бедренного канала.

Цель. Улучшить результаты лечения пациентов с неосложненной бедренной грыжей путем выявления особенностей клинического течения заболевания и обоснованного применения способов операций с учетом возможного разрушения связки Купера.

Материал и методы

Из 206 пациентов с бедренными грыжами, относящимися к ППС типу согласно классификации Leooyd M. Nyhus [1], ущемленная бедренная грыжа была у 160 (77,7%), неосложненная бедренная грыжа – у 46 (22,3%). Проведен анализ лечения 46 пациентов с неосложненной бедренной грыжей. Мужчин было 12 (26%), женщин – 34 (74%), соотношение мужчин/женщин было 1:2,8. Распределение пациентов с неосложненной бедренной грыжей по полу, возрасту и локализации грыжи представлено в таблице 1.

Пик пациентов с неосложненной бедренной

Таблица 1

Распределение больных по полу, возрасту и локализации грыжи

Возраст больных в годах		Мужчины	Женщины	Всего
20-29	п*		2	2
	л**			
30-39	п		2	2
	л		1	1
40-49	п	1	2	3
	л		3/1	3
50-59	п	1	2	3
	л	1	2/1	3
60-69	п	4/1***	6/2	10
	л	1	5/1	6
70-79	п	3/1	2	5
	л		3	3
80-89	п	1	2	3
	л		1	1
Более 90	п			
	л		1	1
Итого	п	10	18	28
	л	2	16	18

Примечание: п* – правосторонняя бедренная грыжа; л** – левосторонняя бедренная грыжа; *** – в знаменателе (/) – число невправимых грыж.

ной грыжей пришелся на период от 60 до 70 лет. При выяснении причин образования бедренной грыжи получены следующие данные. 8 (17,4%) пациентов были астенического, 24 (52,2%) — нормостенического и 14 (30,4%) — гиперстенического телосложения. Избыточная масса тела отмечена у 20 (43,5%) пациентов. На тяжелую физическую нагрузку указали 8 (17,4%) мужчин и 23 (50%) женщины. У 11 (23,9%) пациентов ранее были выполнены операции по поводу паховой грыжи и острого аппендицита. У 29 (63%) женщин в анамнезе были роды. 11 (23,9%) пациентов причину образования грыжи связывали с быстрым похуданием. У мужчин бедренная грыжа чаще была справа, чем слева (5:1). У женщин локализация грыж была практически одинаковой (1:0,93). Из общего числа пациентов с неосложненными бедренными грыжами (n=46) у 7 (15,2%) они носили невправимый характер. У 2 (0,43%) пациенток, у которых беременностей и родов не было, выявлено сочетание бедренной грыжи с паховой. Диагностика бедренной грыжи была затруднена у пациентов, перенесших операцию по поводу паховой грыжи.

При анализе периода грыженосительства установлено, что до 6 месяцев он был у 5 пациентов, от 6 до 12 месяцев — у 8, от 1 года до 2 лет — у 12, от 2 до 3 лет — у 9, от 3 до 9 лет — у 7, от 5 лет и более — у 5 пациентов. После осмотра диагноз бедренной грыжи не вызывал сомнения только у 24 (52,2%) пациентов. Для подтверждения диагноза УЗИ проведено у 46 пациентов, КТ — у 4. Пациенты (22/47,8%) с неосложненной бедренной грыжей предъявляли жалобы на болевые ощущения в паховой области, усиливающиеся при ходьбе и физической нагрузке, и опухолевидное образование, исчезающее при перемене вертикального положения на горизонтальное (19/41,5%). У 4 (8,7%) пациентов опухолевидное образование в брюшную полость не вправлялось, при этом они постоянно ощущали его в паховой области, но к врачу за помощью не обращались.

Пациенты были госпитализированы со стандартным доклиническим обследованием,

дополнительно выполняли ультразвуковые исследования (УЗИ) брюшной стенки и брюшной полости с осмотром мочевого пузыря, матки с придатками у женщин, предстательной железы у мужчин. В зоне пахового канала оценивали состояние апоневроза наружной косой мышцы живота, размеры пахового канала, содержимое грыжевого мешка и размеры грыжевых ворот. По показаниям для дифференциальной диагностики у пациентов с подозрением на бедренную грыжу проводили КТ живота по поисковой программе.

Характеристика групп пациентов

Для оценки результатов операций пациенты с неосложненными бедренными грыжами разделены на 2 группы. В контрольную группу вошли пациенты (n=24), у которых пластику бедренного канала выполняли местными тканями: по способу Бассини — у 13, Руджи-Парлавецчо — у 8, по Фабрициусу — у 3. Основную группу составили пациенты (n=22), у которых при выполнении операций применяли синтетические протезы и выполняли пластику бедренного канала следующими способами: по способу Rives — у 1, по Лихтенштейну — у 4, комбинированным способом — у 6, разработанным новым способом лечения паховых и бедренных грыж — у 11. Все эти варианты операций относятся к ненапряжным способам пластики.

Сравнительная оценка пациентов по полу, возрасту и физическому состоянию (АСА) представлена в таблице 2.

Техника операций

Операция при бедренной грыже включала следующие этапы: обеспечение доступа к бедренному каналу; вскрытие бедренного канала; выделение грыжевого мешка и его обработку; пластику бедренного канала. Технические приемы классического грыжесечения у пациентов с бедренной грыжей соответствовали общепринятым подходам. Доминирующим элементом этих

Таблица 2

Сравнительная оценка пациентов по полу, возрасту и физическому состоянию (АСА)

Анализируемые признаки	Группы		Статистические показатели
	Контрольная (n=24)	Основная (n=22)	
Возраст, лет, M±σ	57,5±10,3	58,6±10,0	p=0,695
Пол	Муж., абс., %	5 (20,8%)	5 (22,7%)
	Жен., абс., %	19 (79,2%)	17 (77,3%)
Риск АСА	I, абс., %	13 (54,2%)	15 (68,2%)
	II, абс., %	8 (33,3%)	2 (9,1%)
	III, абс., %	3 (12,5%)	2 (9,1%)
	IV, абс., %	0 (0%)	3 (13,6%)

операций было подшивание паховой связки к надкостнице лонной кости — связке Купера, которая по способу Бассини подшивается с наружной стороны сформировавшегося бедренного канала, а при способе Руджи-Парлавеччо — изнутри вскрытого пахового канала. Выполнить операции этими способами можно только при сохраненной надкостнице лонной кости, что можно установить только интраоперационно.

Способ Rives включает выделение задней стенки пахового канала и рассечение на всем протяжении поперечной фасции, которая отделяется от париетальной брюшины каудально — до запирающего канала, а краниально — до *arcus aponevroticus*. Это позволяет сформировать полость позади лонной кости, куда заправляется участок протеза шириной 2-3 см, который предварительно фиксируется выше этого участка к гребешковой связке — надкостнице лонной кости — четырьмя узловыми швами. После этого четырьмя П-образными узловыми швами протез краниально подтягивается в сформированную предбрюшинную щель позади мышц и располагается при этом между брюшиной и поперечной фасцией. Способ операции не получил широкого распространения из-за риска повреждения *a. и v. hypogastrica*, отходящих от *a. и v. iliaca externa*. Отличительная особенность пластики задней стенки пахового канала по Лихтенштейну состоит в том, что у медиального края накладывают три шва между паховой связкой и связкой Купера, которыми закрывают бедренный канал. Затем подшивают протез к паховой связке и формируют окно Кукса в вертикальном положении, через которое пропускают семенной канатик. Краниальный конец протеза помещают и подшивают изнутри к апоневрозу наружной косой мышцы живота. Затем семенной канатик укладывают на протез и над ним сшивают края апоневроза, формируя у медиального края апоневроза наружное отверстие пахового канала для семенного канатика.

Способ Лихтенштейна от способа Rives отличается тем, что задняя стенка пахового канала укрепляется протезом, который укладывается на поперечную фасцию, а не на брюшину, исключая, таким образом, контакт с сосудами, расположенными на задней поверхности брюшной стенки, снижая риск развития интра- и послеоперационных осложнений. Комбинированный способ (патент РФ на изобретение № 2365340 «Способ проведения грыжесечения при сложных паховых грыжах») отличается от способа Лихтенштейна тем, что апоневроз наружной косой мышцы живота ушивают над полипропиленовым сетчатым эндопротезом под семенным канатиком, располагая его в подкожной клетчатке.

У пациентов с длительно существующей бедренной грыжей при разрушении надкостницы лонной кости применяли новый вариант операции (патент РФ на изобретение № 2445002 «Способ лечения паховых и бедренных грыж»). Бедренный канал закрывали передним доступом с помощью синтетического протеза прямоугольной формы с выступом по нижнему медиальному контуру с закругленными краями, ширина которого соответствует расстоянию от пупартовой связки до нижнего края лонной кости (рис.).

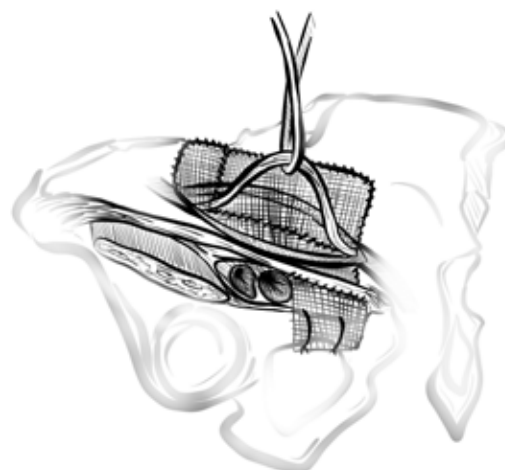
Статистика

Статистический анализ проведен в среде пакета SPSS 21 (лицензия № 20130626-3). Для сравнения количественных признаков применяли непараметрический критерий Манна-Уитни. Результаты представлены в виде среднего арифметического и стандартного отклонения ($M \pm s$). Для сравнения качественных признаков (клинико-anamnestических данных и осложнений операции) по группам проводили анализ таблиц сопряженности с расчетом статистики χ^2 -Пирсона. При размерности таблицы сопряженности 2×2 использовали поправку Йейтса на непрерывность. Результаты представлены в виде абсолютного значения и процентов. Различия считали статистически значимыми при $p < 0,05$.

Результаты

В контрольной группе операции проводили под местной и спинальной анестезией. Ранние осложнения после операций возникли у 11 пациентов: гематома — у 3; воспалительная инфильтрация раны — у 4; нагноение раны — у 4.

Рис. Схема протезирующего способа пластики у пациентов с застарелой бедренной грыжей при разрушении надкостницы лонной кости. Расположение синтетического протеза сложной формы, прикрывающего бедренный канал.



Поздние осложнения через 1 год после операций в контрольной группе выявлены у 12 пациентов: боль в зоне операции — у 4; парестезии — у 5; ощущение дискомфорта в паховой области — у 3. В сроки от 1 года до 20 лет рецидивы заболевания выявлены у 4 пациентов.

В основной группе операции проводили под спинальной анестезией. Ранние осложнения возникли у 4 пациентов: гематома — у 1, воспалительная инфильтрация раны — у 1, нагноение раны — у 1, серома — у 1. Поздние осложнения через 1 год после операций выявлены у 3 пациентов: боль в зоне операции — у 1, онемение — у 1, ощущение дискомфорта в паховой области — у 1. При изучении отдаленных результатов в сроки от 1 года до 15 лет из 17 пациентов основной группы рецидивы заболевания выявлены у 2.

В 2010 году у пациентки с длительно существующей бедренной грыжей возникла ситуация, когда во время операции паховым доступом было установлено, что из-за длительного грыженосительства на лонной кости надкостница (связка Купера) была разрушена, что не позволяло подшить к ней ни медиальный участок паховой связки, ни протез для того, чтобы закрыть бедренный канал. Тогда и возникло предложение по использованию для этих целей протеза сложной формы, закрывающего вход в бедренный канал. Фиксацию латерального участка протеза стали проводить к паховой связке, а медиальным его участком, выполненным в виде выступа, прикрывали вход в бедренный канал и фиксировали лигатурами, проведенными вокруг верхней горизонтальной ветви лонной кости. Как показали дальнейшие наблюдения, подобная ситуация наблюдалась еще у 7 пациентов с длительно существующими бедренными грыжами и у 3 после герниопластик по поводу паховой грыжи, что и потребовало применения нового способа операции всего 11 раз.

Сравнение эффективности лечения паци-

ентов в контрольной группе, где применяли способы пластики местными тканями, и основной группе, в которой использовали способы ненапряжной протезирующей пластики, показало, что по частоте ранних осложнений (таблица 3) различия статистически незначимы ($\chi^2=2,83$; $p=0,092$). Однако при анализе поздних осложнений (таблица 4) получены данные, свидетельствующие о том, что статистически в подгруппе 16 их было меньше ($\chi^2=5,35$; $p=0,021$).

Оценка результатов пластик бедренного канала местными тканями с протезирующими способами показала снижение у пациентов в основной группе частоты ранних осложнений в 2,5 раза, поздних — в 3,7 раза, числа рецидивов заболевания — в 2 раза.

Обсуждение

Анализ литературы, посвященной технике операций при бедренной грыже, показал, что во многих работах нет указаний на сложности их выполнения при нарушениях и разрушениях тканей в зоне бедренного канала [7, 8, 9, 10, 11]. Они возникают после операций по поводу паховой грыжи вследствие повреждения пупартовой связки, являющейся передней стенкой сформированного бедренного канала [12]. Исследование показало, что у пациентов с неосложненной бедренной грыжей с длительным анамнезом заболевания разрушается надкостница лонной кости — связка Купера. При этом закрыть бедренный канал как местными тканями, так и протезом становится невозможным. Лапароскопическая техника операций у пациентов с бедренной грыжей позволяет решить данную проблему [7]. Однако под маской длительно существующей бедренной грыжи могут протекать и другие, в том числе и онкологические, заболевания, что требует ее ревизии. Кроме того, выделить и извлечь со стороны брюшной полости фиксированный в

Таблица 3

Сравнение эффективности лечения пациентов в основной и контрольной группах по показателю ранних осложнений			
Группы пациентов	Контрольная (n=24)	Основная (n=22)	Статистические показатели
Осложнения есть, абс. (%)	11 (45,8%)	4 (18,2%)	χ
Осложнений нет, абс. (%)	13 (54,2%)	18 (81,8%)	

Таблица 4

Сравнение эффективности лечения пациентов в основной и контрольной группах по показателю поздних осложнений			
Подгруппы пациентов	Контрольная (n=24)	Основная (n=22)	Статистические показатели
Поздние осложнения есть, абс. (%)	12 (50%)	3 (13,6%)	χ
Поздних осложнений нет, абс. (%)	12 (50%)	19 (86,4%)	

овальной ямке грыжевой мешок крайне сложно, а его сохранение может привести к осложнениям в сосудах на бедре. В таких ситуациях грыжесечение открытым способом решает эти проблемы, а ненатяжная пластика протезом с выступом по нижнему медиальному его краю позволяет выполнить операцию при изменениях в тканях в зоне пахового и бедренного канала. При лечении пациентов с неосложненной бедренной грыжей применение ненатяжных протезирующих способов герниопластики позволяет улучшить отдаленные результаты по сравнению с натяжными способами пластики бедренного канала местными тканями. Эти положения подтверждаются исследованиями U. Dahlstrand et al. [10, 13], которые изучили результаты лечения 1490 мужчин и 2490 женщин с бедренной грыжей. Установлено, что при преперитонеальной трансабдоминальной пластике (ТАП) лапароскопическим и открытым способами рецидивы развиваются реже, чем при натяжных методах, которые чаще применяются у мужчин, так как у 30% из них бедренная грыжа сочетается с паховой. Авторы сделали вывод, что невысокая частота встречаемости бедренной грыжи затрудняет приобретение должного опыта даже хирургу, специализирующемуся на хирургии брюшной стенки.

Таким образом, неосложненная бедренная грыжа характеризуется: скрытым течением, создавая проблемы ее ранней диагностики; сочетанием бедренной грыжи с паховой; длительным течением заболевания приводит к изменению и разрушению тканей в зоне бедренного канала, что ограничивает возможности применения способов пластики местными тканями и протезирующими способами. Эти особенности и относительная редкость заболевания затрудняют накопление опыта хирургу, занимающемуся лечением пациентов с бедренной грыжей.

Выводы

1. У пациентов с бедренной грыжей неосложненный период характеризуется скрытым течением заболевания. Только у 52,2% из них диагноз может быть установлен при первичном осмотре.

2. Применение ненатяжных протезирующих способов пластики позволяет улучшить отдаленные результаты у пациентов с бедренной грыжей.

3. У пациентов с длительным анамнезом невосправимой бедренной грыжи наблюдается разрушение связки Купера, что ограничивает возможности применения пластики местными тканями и известными протезирующими способами.

4. Способ пластики с использованием протеза с выступом по нижнему медиальному его краю позволяет выполнить операцию при разрушении связки Купера.

Финансирование

Работа выполнялась в соответствии с планом научных исследований Самарского государственного медицинского университета.

Финансовой поддержки со стороны компаний-производителей лекарственных препаратов авторы не получали.

Конфликт интересов

Авторы заявляют, что конфликт интересов отсутствует.

Этические аспекты

Одобрение комитета по этике

Исследование одобрено биоэтическим комитетом Самарского государственного медицинского университета.

ЛИТЕРАТУРА

1. Nyhus LM. Individualization of hernia repair: a new era. *Surgery*. 1993 Jul;114(1):1-2.
2. Жебровский ВВ, Ильченко ФН. Атлас операций при грыжах живота. Симферополь, Украина; 2004. 315 с. http://kingmed.info/knigi/Hiryrgia/Abdominalnaa_hiryrgia/book_2314/Atlas_operatsiy_pri_grijah_jivota-Jebrovskiy_VV_Ichenko_FN-2004-pdf
3. Подлужный ВИ, Краснов ОА, Котов МС, Старченко СБ. Паховая и бедренная грыжи: моногр. Кемерово, РФ; 2015. 143 с.
4. Whalen HR, Kidd GA, O'Dwyer PJ. Femoral hernias. *BMJ*. 2011 Dec 8;343:d7668. doi: 10.1136/bmj.d7668
5. Babar M, Myers E, Matingal J, Hurley MJ. The modified Nyhus-Condon femoral hernia repair. *Hernia*. 2010 Jun;14(3):271-75. doi: 10.1007/s10029-009-0606-y
6. Chen J, Lv Y, Shen Y, Liu S, Wang M. A prospective comparison of preperitoneal tension-free open herniorrhaphy with mesh plug herniorrhaphy for the treatment of femoral hernias. *Surgery*. 2010 Nov;148(5):976-81. doi: 10.1016/j.surg.2010.02.006
7. Roth N, Gangl O, Havlicek W, Függer R. The impact of emergency surgery on results of femoral hernia repair. *Eur Surg*. 2010 Dec;42(6):299-303. doi: 10.1007/s10353-010-0573-7
8. Humes DJ, Radcliffe RS, Camm C, West J. Population-based study of presentation and adverse outcomes after femoral hernia surgery. *Br J Surg*. 2013 Dec;100(13):1827-32. doi: 10.1002/bjs.9336
9. Nilsson H, Stylianidis G, Haapamäki M, Nilsson E, Nordin P. Mortality after groin hernia surgery. *Ann Surg*. 2007 Apr;245(4):656-60. doi: 10.1097/01.sla.0000251364.32698.4b
10. Dahlstrand U, Wollert S, Nordin P, Sandblom G, Gunnarsson U. Emergency femoral hernia repair: a study based on a national register. *Ann Surg*. 2009 Apr;249(4):672-76. doi: 10.1097/SLA.0b013e31819ed943

11. Chan G, Chan CK. Longterm results of a prospective study of 225 femoral hernia repairs: indications for tissue and mesh repair. *J Am Coll Surg.* 2008 Sep;207(3):360-67. doi: 10.1016/j.jamcollsurg.2008.04.018
12. Насибян АБ. Проблемы лечения больных с рецидивными паховыми грыжами и пути их решения. *Аспирант Вестн Поволжья.* 2011;(5-6):147-50. http://www.aspvestnik.com/2011_5-6/article/30_nasibyan.pdf
13. Dahlstrand U, Sandblom G, Wollert S, Gunnarsson U. Limited potential for prevention of emergency surgery for femoral hernia. *World J Surg.* 2014 Aug;38(8):1931-36. doi: 10.1007/s00268-014-2539-6

REFERENCES

1. Nyhus LM. Individualization of hernia repair: a new era. *Surgery.* 1993 Jul;114(1):1-2.
2. Zhebrovskii VV, Il'chenko FN. Atlas operatsii pri gryzhakh zhivota. Simferopol', Ukraina; 2004. 315 p. http://kingmed.info/knigi/Hiryrgia/Abdominalnaa_hiryrgia/book_2314/Atlas_operatsiy_pri_grijah_zivota-Jebrovskiy_VV_Ilchenko_FN-2004-pdf (in Russ.)
3. Podluzhnyi VI, Krasnov OA, Kotov MS, Starchenkov SB. Pakhovaia i bedrennaia gryzhi: monogr. Kemerovo, RF; 2015. 143 p. (in Russ.)
4. Whalen HR, Kidd GA, O'Dwyer PJ. Femoral hernias. *BMJ.* 2011 Dec 8;343:d7668. doi: 10.1136/bmj.d7668
5. Babar M, Myers E, Matingal J, Hurley MJ. The modified Nyhus-Condon femoral hernia repair. *Hernia.* 2010 Jun;14(3):271-75. doi: 10.1007/s10029-009-0606-y
6. Chen J, Lv Y, Shen Y, Liu S, Wang M. A pro-

Адрес для корреспонденции

443099, Российская Федерация,
г. Самара, ул. Чапаевская, д. 89,
Самарский государственный
медицинский университет,
кафедра хирургических болезней №2,
тел. раб.: +7 846 337-02-96,
e- mail: belokonev63@yandex.ru,
Белоконев Владимир Иванович

Сведения об авторах

Белоконев Владимир Иванович, заслуженный врач РФ, д.м.н., профессор, заведующий кафедрой хирургических болезней № 2, Самарский государственный медицинский университет, г. Самара, Российская Федерация.
<http://orcid.org/0000-0002-4625-6664>
Жаров Андрей Вячеславович, заочный аспирант, кафедра хирургических болезней № 2, Самарский государственный медицинский университет, врач-хирург, Самарская городская больница №10, г. Самара, Российская Федерация.
<http://orcid.org/0000-0002-4878-0814>

Информация о статье

Получена 1 марта 2018 г.
Принята в печать 8 апреля 2019 г.
Доступна на сайте 30 апреля 2019 г.

- pective comparison of preperitoneal tension-free open herniorrhaphy with mesh plug herniorrhaphy for the treatment of femoral hernias. *Surgery.* 2010 Nov;148(5):976-81. doi: 10.1016/j.surg.2010.02.006
7. Roth N, Gangl O, Havlicek W, Függer R. The impact of emergency surgery on results of femoral hernia repair. *Eur Surg.* 2010 Dec;42(6):299-303. doi: 10.1007/s10353-010-0573-7
8. Humes DJ, Radcliffe RS, Camm C, West J. Population-based study of presentation and adverse outcomes after femoral hernia surgery. *Br J Surg.* 2013 Dec;100(13):1827-32. doi: 10.1002/bjs.9336
9. Nilsson H, Stylianidis G, Haapamäki M, Nilsson E, Nordin P. Mortality after groin hernia surgery. *Ann Surg.* 2007 Apr;245(4):656-60. doi: 10.1097/01.sla.0000251364.32698.4b
10. Dahlstrand U, Wollert S, Nordin P, Sandblom G, Gunnarsson U. Emergency femoral hernia repair: a study based on a national register. *Ann Surg.* 2009 Apr;249(4):672-76. doi: 10.1097/SLA.0b013e31819ed943
11. Chan G, Chan CK. Longterm results of a prospective study of 225 femoral hernia repairs: indications for tissue and mesh repair. *J Am Coll Surg.* 2008 Sep;207(3):360-67. doi: 10.1016/j.jamcollsurg.2008.04.018
12. Nasibyan AB. The problems of treatment of the patients with recurrent inguinal hernia and the ways of their solution. *Aspirant Vestn Povolzh'ia.* 2011;(5-6):147-50. http://www.aspvestnik.com/2011_5-6/article/30_nasibyan.pdf (in Russ.)
13. Dahlstrand U, Sandblom G, Wollert S, Gunnarsson U. Limited potential for prevention of emergency surgery for femoral hernia. *World J Surg.* 2014 Aug;38(8):1931-36. doi: 10.1007/s00268-014-2539-6

Address for correspondence

443099, The Russian Federation,
Samara, Chapaevskaia Str., 89,
Samara State Medical University,
Department of Surgical Diseases №2,
Tel. office: +7 846 337-02-96,
e- mail: belokonev63@yandex.ru,
Vladimir I. Belokonev

Information about the authors

Belokonev Vladimir I., Honored Doctor of the Russian Federation, MD, Professor, Head of the Department of Surgical Diseases №2, Samara State Medical University, Samara, Russian Federation.
<http://orcid.org/0000-0002-4625-6664>
Zharov Andrey V., Extramural Post-Graduate Student of the Department of Surgical Diseases №2, Samara State Medical University, Surgeon of Samara City Hospital №10 Samara, Russian Federation.
<http://orcid.org/0000-0002-4878-0814>

Article history

Arrived 01 March 2018
Accepted for publication 08 April 2019
Available online 30 April 2019