

ОРИГИНАЛЬНЫЕ ИССЛЕДОВАНИЯ

Оценка скорости и качества фиксации биопсийного материала при раке молочной железы**¹А. Ю. Крылов, ²А. Н. Млявуй, ³В. В. Янченко, ²Ю. В. Крылов**¹ГУО «Институт повышения квалификации и переподготовки кадров Государственного комитета судебных экспертиз Республики Беларусь»²УЗ «Витебское областное клиническое патологоанатомическое бюро»³УО «Витебский государственный ордена Дружбы народов медицинский университет»**Реферат**

Для оценки скорости и полноты фиксации в операционном блоке Витебского областного клинического онкологического диспансера в двух случаях рака молочной железы, удаленных в ходе операции при размерах опухоли более 2 см. через 10 мин. после отсечения были вырезаны кусочки размером 0,8x0,8x0,3 см и помещены в формалин с добавлением пищевого красителя. При времени фиксации 24 ч на фоне красного окрашивания наблюдались непрокрашенные белесоватые участки в центре образца, размером 0,3x0,2 см. Через 48 ч фиксации образцы были окрашены полностью. При анализе качества фиксации в 41 случае тройного негативного рака молочной железы оценивалась экспрессия виментина. Во всех наблюдениях реакция виментина в сосудах опухоли и стромальных клетках была одинаковой, что указывает на качественную фиксацию и методически правильное выполнение ИГХ исследования.

Ключевые слова: скорость фиксации формалином, пищевой краситель, тройной негативный рак, виментин, качество фиксации.

Введение

Высокая частота, рост заболеваемости и высокая смертность при раке молочной железы (РМЖ) определяют актуальность всех аспектов этой проблемы.

В настоящее время, в связи с внедрением иммуногистохимических (ИГХ) методов диагностики в практику патологоанатомической службы, морфологическое исследование имеет чрезвычайно важное значение. При ряде новообразований оно не только позволяет поставить диагноз, по которому проводится операция, но и определить индивидуальный прогноз, а также выбрать направление противоопухолевой лекарственной терапии. В настоящее время наибольшую долю ИГХ-исследований в Республике Беларусь составляют исследования рецепторов эстрогена (ER), прогестерона (PR) и HER2/neu при раке молочной железы (РМЖ). На основании результатов этих исследований определяется направление послеоперационного лечения. При гиперэкспрессии HER2/neu назначается высокоэффективный таргетный препарат герцептин. При наличии экспрессии рецепторов эстрогенов – гормональная терапия. При отсутствии экспрессии HER2/neu, ER и PR, тройной негативный рак (ТНРМЖ) – агрессивная цитостатическая терапия. На наш взгляд, существует еще один очень важный аспект в морфологической диагностике РМЖ – это качество фиксации. Очевидно, что плохо фиксированный материал по результатам ИГХ исследований будет трижды-негативным. Отсюда – оценка качества фиксации, особенно в случаях предполагающих ИГХ-исследование, весьма актуальна.

Пока единственно надежным методом оценки качества фиксации, является окраска виментином пред-

ложенная Н. Battifora [1] (1991г.), который предложил использовать для этого виментин, присутствующий практически во всех образцах тканей. К тому же антитела к виментину (vimentin) – клон V9 взаимодействуют с эпитопом, который частично изменяется при фиксации в формальдегиде и может быть принят как индикатор качества фиксации ткани. При правильной проводке реакции виментина в сосудах ткани и стромальных клетках должна быть одинаковой. Одинаково хорошее выявление виментина указывает на качественную фиксацию образца, в то время как неравномерное окрашивание характеризует неравномерную и неоптимальную фиксацию. В этом случае для анализа образца пациента следует использовать только участки с равномерно окрашиванием.

В наших предыдущих исследованиях на материале удаленных оперatively лейомиом показана возможность оценки скорости фиксации материала путем добавления пищевого красителя (заявка на патент № а20160264 от 07. 07. 2016 г.).

Цель исследования

Провести оценку скорости и полноты фиксации при РМЖ за счет использования пищевого красителя добавленного в формалин, а также качества фиксации путем ИГХ оценки экспрессии виментина в случаях ТНРМЖ.

Материалы и методы

В работе путем добавления пищевого красителя в забуференный 10% формалин (0,1 мг/мл), оценена скорость фиксации двух образцов при РМЖ в процес-

се стандартного патоморфологического исследования. Кроме того, проведено ИГХ определение экспрессии виментина в 41 случае ТНРМЖ для оценки качества фиксации. При этом использовался стандартный набор фирмы «ДАКО» (Дания).

Результаты и обсуждение

В практическом руководстве для врачей патологоанатомов под редакцией Г.А. Франка «Рак молочной железы» [2] приводятся следующие рекомендации по фиксации материала РМЖ при подготовке его к ИГХ исследованию:

– Манипуляции с операционным материалом необходимо проводить с учетом продолжительности холодной и теплой ишемии, которой он подвергается. Холодная и теплая ишемия являются важными факторами, влияющими на стандартизацию анализа лабильных макромолекул, таких как белки, РНК и ДНК. Теплая ишемия определяется как время от момента остановки кровоснабжения исследуемой ткани до удаления ткани; холодная ишемия – время от удаления образца до начала процесса фиксации материала. Многими исследователями показано снижение активности лабильных макромолекул после прекращения кровоснабжения образца вследствие ишемии, ацидоза и ферментативной дегградации [3, 4, 5]. Стандартизация продолжительности периода холодной ишемии – важный шаг к корректной оценке уровня экспрессии белков, таких как ER, имеющих большое клиническое и терапевтическое значение. Таким образом, препарат молочной железы необходимо зафиксировать как можно быстрее. Время иссечения образца и время начала фиксации необходимо указывать в сопроводительных документах. Рекомендуемое время продолжительности холодной ишемии – менее 1 ч. Категорически недопустима фиксация материал на следующий день. После поступления в патолого-анатомическую лабораторию необходимо быстро промаркировать края резекции образца, а затем сделать надрезы толщиной 5-10 мм и поместить материал в формалин. Допускается использование марли или других материалов для ускорения фиксации образца.

– Материал должен фиксироваться исключительно в 10% растворе нейтрального забуференного формалина, т.к. все тест-системы для определения целевых макромолекул (ER, HER2/neu и т.п.) разработаны и клинически апробированы только для этого формалина. Применение раствора более высокой или низкой концентрации недопустимо. Объем используемого фиксатора должен в 10 раз превышать объем фиксируемого образца ткани.

– Оптимальное время фиксации для операционного материала составляет 24-48 ч, для биопсийного – 6-8 ч. Фиксацию проводят при комнатной температуре (15-25°C). Американское общество клинической онкологии и Американская коллегия патологов (ASCO/CAP) на основании проведенных исследований считают, что допустимо время фиксации 6-72 ч без значительной потери качества окрашивания. В то же время произ-

водители наборов (Dako, Roche), одобренные Управлением по контролю за качеством пищевых продуктов и лекарственных средств США (FDA) для определения HER2-статуса РМЖ гарантируют получение результатов, пригодных для интерпретации по утвержденной шкале оценки, только при фиксации в течение 18-24 ч. Оптимальная продолжительность фиксации материала для определения уровня ER, PR и Ki-67 совпадает с таковой для HER2/neu и составляет для операционного материала 18-24 ч, а для биопсийного – 6-8 ч.

Оценка скорости и полноты фиксации путем добавления пищевого красителя E124-понсон 4R в забуференный формалин 0,1 мг/мл апробирована нами на 57 образцах срочного биопсийного исследования лейомиом (заявка на патент № а20160264 от 07.07. 2016 г.). В операционном блоке Витебского областного клинического онкологического диспансера в двух случаях РМЖ, удаленных в ходе операции при размерах опухоли более 2 см через 10 мин после отсечения были вырезаны кусочки размером 0,8×0,8×0,3 см и помещены в формалин с добавлением пищевого красителя. Остальной материал исследовался по стандартной методике. При этом в данных случаях был определен инфильтративный протоковый РМЖ. Кусочки с добавлением в формалин красителя хранились при комнатной температуре 24-48 ч. При времени фиксации 24 ч на фоне красного окрашивания наблюдались не прокрашенные белесоватые участки в центре образца (рисунок 1).

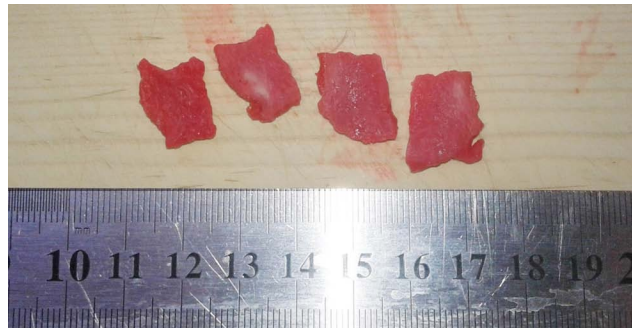

Рисунок 1. Белесоватые непрокрашенные участки в центре образцов, время фиксации 24 ч.

Через 48 ч фиксации образцы были окрашены полностью (рисунок 2).



Рисунок 2. Полное окрашивание образцов через 48 ч.

По стандартной методике из этих опухолей неокрашенный материал был вырезан в отделение онкоморфологии через 24 ч, дофиксирован в течение 24 часов и пущен в проводку.

При анализе качества фиксации в 41 случае ТНРМЖ оценивалась экспрессия виментина. Во всех наблюдениях реакция виментина в сосудах опухоли и стромальных клетках была одинаковой, что указывает на качественную фиксацию и методически правильное выполнение ИГХ исследования (рисунок 3).

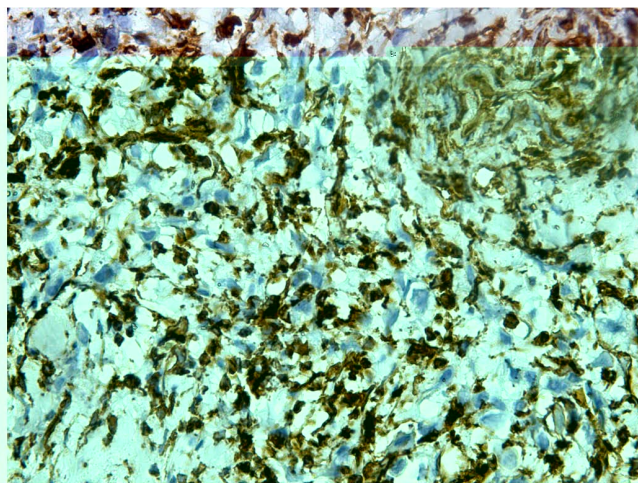


Рисунок 3. Экспрессия виментина в инфильтративном протоковом раке молочной железы при увеличении $\times 400$.

Выводы

1. При времени фиксации 24 ч на фоне красного окрашивания наблюдались непрокрашенные белесоватые участки в центре образца, размером $0,3 \times 0,2$ см, через 48 ч фиксации образцы были окрашены полностью.

2. При иммуногистохимической оценке экспрессии виментина в тройных негативных опухолях молочной железы она была одинаковой в сосудах опухоли и стромальных клетках, что указывает на качественную фиксацию и методически правильное выполнение ИГХ исследования.

Литература

1. Batifora H. 1991., цит. по Иммуногистохимические методы: Руководство / Ed. By George L. Kumar, Lars Rudbeck.: DAKO / Пер. с англ. под. ред. Г.А. Франка и П.Г. Малькова. – М., 2011. – 224 с.
2. Франк Г.А., Завалишина Л.Э., Пожарисский К.М. / Практическое руководство для врачей «Рак молочной железы» / Москва, 2014. – С.171.
3. Diaz L.K., Sneigi N. Estrogen receptor analysis for breast cancer: current issues and keys to increasing testing accuracy. Adv. Anat. Pathol. 2005; 12(1): 10-9.
4. Gown A.M. Unmasking the mysteries the mysteries of antigen or epitope retrieval and formalin fixation. Am. J. Clin. Pathol. 2004; 121(2): 172-4.
5. Nenci I., Beccati M.D., Piffanelli A., Lanza G. Detection and dynamic localization of estradiol-receptor complexes in intact target cells by immunofluorescence technique. J. Steroid Biochem. 1976; 7(6-7): 505-10.

Assessment of speed and completeness of fixation of biopsy material in case of breast cancer

¹A.Y.Krylov, ²A.N. Mlyavy, ³V.V. Yanchenko, ²Y.V. Krylov

¹State educational institution "Institute of advanced training and personnel reskilling of State Committee of forensic investigation of the Republic of Belarus"

²Health care institution "Vitebsk regional clinical pathologicoanatomic center"

³Educational institution "Vitebsk State Order of People's Friendship Medical University"

Abstract

To assess the speed and completeness of fixation in the operating unit of the Vitebsk Regional Clinical Oncology Center in two cases of breast cancer removed during surgery when the tumor size was greater than 2 cm in 10 min $0,8 \times 0,8 \times 0,3$ cm sized pieces were cut and placed in formalin with addition of food colouring. At the time of fixation of 24 hours on the red background staining were observed not dyed whitish areas in the center of the sample of size $0,3 \times 0,2$ cm. After 48 hours fixation samples were stained completely. During the analysis of the quality of fixation in 41 cases of triple negative breast cancer was evaluated the expression of vimentin. In all cases vimentin reaction in tumor vessels and stromal cells was similar, that indicates quality fixation and methodically correct execution of IHC study.

Key words: formalin fixation rate, food colouring, triple negative cancer, vimentin, quality of fixation.