

УТВЕРЖДАЮ

Первый заместитель Министра

Р.А. Часнойть

2010г.



Информационный № 009-0210

ДИАГНОСТИКА И ТАКТИКА ВЕДЕНИЯ ПАЦИЕНТОВ

С БИЛИАРНЫМ СЛАДЖЕМ

инструкция по применению

УЧРЕЖДЕНИЕ-РАЗРАБОТЧИК:

УО «Витебский государственный медицинский университет»

Авторы:

д-р мед. наук, доцент Л.М. Немцов

д-р мед. наук, доцент М.Р. Конорев

врач ультразвуковой диагностики В.Н. Гирса

ст. преподаватель Е.В. Поплавец

Библиотека ВГМУ



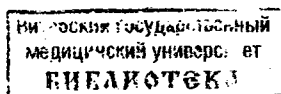
Витебск, 2010

Метод предназначен для диагностики билиарного сладжа (БС) на основании оценки клинической симптоматики, данных ультразвукового исследования желчного пузыря, оценки нарушения коллоидальности желчи. Метод позволяет установить клинико-эхографический вариант БС и определить дальнейшую тактику наблюдения за пациентом.

Инструкция предназначена для гастроэнтерологов, терапевтов, врачей ультразвуковой и лабораторной диагностики стационаров и поликлиник.

Уровень внедрения:

Данный метод рекомендуется использовать в терапевтических отделениях, гастроэнтерологических отделениях и кабинетах совместно с клиническими лабораториями, отделениях и кабинетах ультразвуковой диагностики.



Показания к применению

Метод показан к применению у пациентов с наличием боли или дискомфорта в правом верхнем квадранте живота при заболеваниях органов пищеварения, включая:

1. Функциональные расстройства желчного пузыря и сфинктера Одди,
Функциональное расстройство желчного пузыря (E1 по Рим-III) [К 82.8];
Функциональное билиарное расстройство сфинктера Одди (E2 по Рим-III) [К 83.4];
Функциональное панкреатическое расстройство сфинктера Одди (E3 по Рим-III) [К 83.4];
2. Хронический аcalculозный холецистит [К 81.1];
3. Хронический рецидивирующий панкреатит [К86.0-86.1];

4. Заболевания двенадцатиперстной кишки и желудка (Хронический гастрит и хронический дуоденит [К 29], Язвенная болезнь желудка и двенадцатиперстной кишки [К 25-26], Функциональная диспепсия [В1 по Рим-III, К 30]) при рецидивирующем болевом синдроме, ассоциированном с наличием факторов риска формирования БС.

Перечень необходимого медицинского оборудования и препаратов

1. Ультразвуковой сканер; датчик линейный, конвексный или секторный 3,5-5 МГц.
2. Дуоденальный зонд.
3. Раствор сернокислой магнезии 33%, или раствор глюкозы 40%.
4. Стандартные лабораторные пробирки
6. Медицинская грелка с теплой водой.

Описание технологии использования метода

Клиническая симптоматика при БС

Клиническая картина при БС не имеет специфических симптомов. Наиболее часто клинические проявления БС обусловлены наличием функциональных расстройств желчного пузыря (ЖП) и сфинктера Одди (СО) (до 75-80%). Значительно реже БС протекает с симптомами диспепсии, нехарактерными для билиарных функциональных расстройств, или не сопровождается клинически значимой симптоматикой.

Диагностические критерии функциональных расстройств ЖП и СО согласно III Римским критериям (2006) включают:

- эпизоды болей в эпигастрии и/или правом верхнем квадранте живота продолжительностью не менее 6 месяцев до установления диагноза и проявляющиеся не менее 3 месяцев, а также:

1. Длительность эпизодов болей 30 минут и более;
2. Рецидивы болей с различными интервалами (не ежедневно);
3. Боль достигает устойчивого уровня;
4. Интенсивность боли - от умеренной до сильной – достаточная, чтобы прервать ежедневную деятельность пациента и вынудить его обратиться за неотложной медицинской помощью;
5. Боль не облегчается после стула;
6. Боль не облегчается при перемене положения тела;
7. Боль не облегчается приемом антацидов;
8. Исключение болезни с морфологическими проявлениями, которые могли объяснить вышеуказанные симптомы (УЗИ, ФГДС, ЭРХПГ).

Подтверждающие критерии -

Боль может сочетаться с одним или более из следующих симптомов:

1. Боль сочетается с тошнотой и рвотой;
2. Боль иррадирует в спину и/или правую подлопаточную область;
3. Боль пробуждает пациента посреди ночного сна.

E1. Диагностические критерии функционального расстройства ЖП включают следующее:

1. Критерии функциональных расстройств ЖП и СО;
2. ЖП у пациента присутствует;
3. Нормальные показатели печеночных ферментов, конъюгированного билирубина и амилазы/липазы.

E2. Диагностические критерии функционального билиарного расстройства СО включают следующее:

1. Критерии функциональных расстройств ЖП и СО;
2. Нормальные показатели амилазы/липазы;

Подтверждающие критерии -

повышенные показатели сывороточных трансаминаз, щелочной фосфатазы и/или конъюгированного билирубина сопровождали по крайней мере 2 эпизода боли.

ЕЗ. Диагностические критерии функционального панкреатического расстройства СО включают следующее:

1. Критерии функциональных расстройств ЖП и СО;
2. Повышенные показатели амилазы/липазы.

Ультразвуковая диагностика БС

Основным методом диагностики БС является трансабдоминальное ультразвуковое исследование (УЗИ).

Предварительная подготовка пациента к плановой УЗИ желчевыводящей системы и прилежащих анатомических органов включает:

- исследование осуществляют натощак, прием пищи и воды прекращают за 8–12 часов до УЗИ для предотвращения сокращения желчного пузыря и функциональных изменений билиарного тракта;

- в течение 2-3 дней до исследования соблюдение диеты с ограничением газообразующих продуктов (черный хлеб, молоко, сырые овощи и фрукты),

- пациентам, страдающим метеоризмом, в течение 2–3 дней назначают полиферментные препараты (панкреатин и др.) в дозе 1-2 капсулы 3-4 раза в день внутрь во время еды или после приема пищи, или уголь активированный 1-1,5 г 3-4 раза в день внутрь через 1-1,5 часа после еды; или симетикон 80 мг (2 капсулы, или 50 капель, или 2 чайные ложки суспензии) 3 раза в день во время еды или после приема пищи за день до исследования и утром до исследования;

- при наличии запоров в предшествующий исследованию день проводят очистительную клизму, если нет противопоказаний по характеру заболевания и состоянию пациента;

- обязательно исключение в течение 24 часов других предшествующих диагностических процедур, затрудняющих визуализацию (рентгеноконтрастных и эндоскопических исследований желудка и толстого кишечника, лапароскопии).

Технология УЗ-диагностики БС

Ультразвуковое исследование органов брюшной полости начинают в положении пациента лежа на спине. Дополняют исследование в положениях на левом и правом боку, стоя, на высоте глубокого вдоха, а так же при изменении положения тела – при повороте на правый бок, непосредственно после перехода из горизонтального в вертикальное положение тела.

Проводят сканирование в нескольких плоскостях: продольной, поперечной и косых. Для визуализации ЖП датчик располагают в правом подреберье. В случаях высокого стояния толстой кишки исследование проводят через межреберные промежутки.

В норме ЖП расположен на дорсальной поверхности печени. В нем различают дно, тело и шейку, которая переходит в пузырный проток. При продольном сканировании ЖП визуализируется как эхонегативное овальное, удлинненное или грушевидное образование длиной 4- 9,5 см и шириной до 3-3,5 см с тонкими (до 1,5-2 мм) стенками. В норме содержимое пузыря однородное, эхонегативное.

Термином "билиарный сладж" (БС) обозначают любую неоднородность желчи, выявляемую при эхографическом исследовании.

Выделяют 3 основных эхографических варианта БС:

1) *взвесь гиперэхогенных частиц (ВГЧ, микролитиаз)* - точечные, единичные или множественные, смещаемые гиперэхогенные образо-

вания (не более 1-2 мм в диаметре), не дающие акустической тени, выявляемые при изменении положения тела пациента (рис. 1)

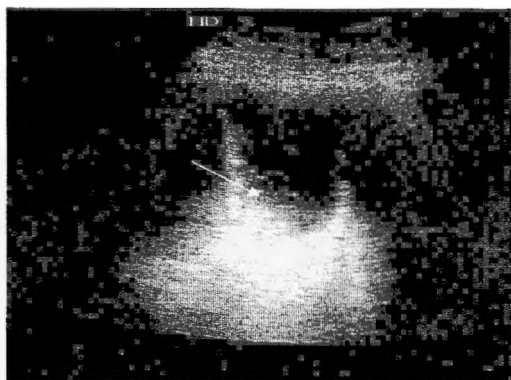


Рис. 1. Взвесь гиперэхогенных частиц.

2) *эхонеоднородная желчь со сгустками* - эхонеоднородная желчь с единичными или множественными участками повышенной эхогенности, имеющими четкие или размытые контуры, смещаемыми при изменении положения тела, без акустической тени и, как правило, расположенными по задней стенке ЖП (рис. 2);

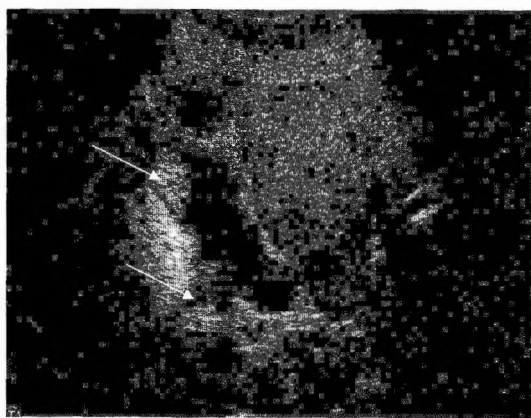


Рис. 2. Эхонеоднородная желчь со сгустками.

3) *замазкообразная желчь* (ЗЖ)- эхогенная желчь с участками, приближающимися по эхогенности к паренхиме печени, смещаемыми или фиксированными к стенке ЖП, с четким контуром, не дающими акустическую тень, или в редких случаях с эффектом ослабления за сгустком (рис. 3).

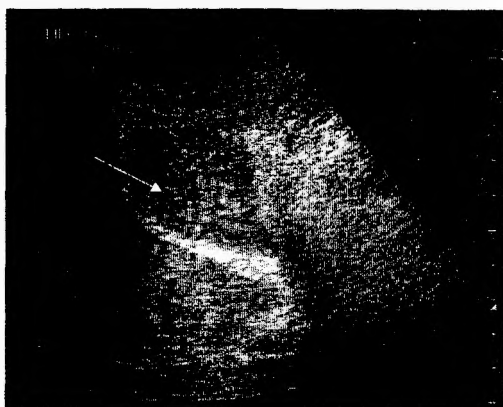

Рис. 3. Весь просвет желчного пузыря заполнен замазкообразной желчью, приближающейся по эхогенности к паренхиме печени.

При сочетании ЗЖ с микролитами, микролиты могут быть одновременно как в составе сгустка ЗЖ, так и в полости ЖП. Чаще всего встречается вариант БС в виде ВГЧ (около 70%), тогда как частота обнаружения двух других вариантов, или сочетания различных вариантов составляет примерно 10,0–12,0%.

Для дифференциальной диагностики сгустков БС и пристеночных образований ЖП (полипов, холестероза) проводят позиционные пробы. Визуализацию ЖП выполняют во время поворотов пациента с бока на бок и в положении стоя. Иногда датчиком осуществляют серию коротких надавливающих движений на переднюю брюшную стенку в проекции ЖП. При необходимости пациент принимает коленно-локтевое положение.

Для дифференциальной диагностики фиксированного к стенке ЖП сгустка БС и пристеночного солидного образования целесообразно использовать режим цветового доплеровского картирования и энергетического доплера, если позволяет оснащение ультразвукового аппарата. С помощью импульсно-волновой доплерографии определяют наличие кровотока в опухолевом образовании. Параметры доплеровского исследования: фильтр 800, частота импульсов 4-5 кГц, контрольный объем 1 мм.

Чувствительность трансабдоминальной эхографии в диагностике БС составляет 35,0–65,0%, а специфичность – 96,0%.

Трансабдоминальная эхография может дополняться эндоскопической эхографией. Эндоскопическая эхография показана в тех случаях, когда имеются трудности в проведении дифференциального диагноза, например, между фиксированным к стенке ЖП сгустком ЗЖ и пристеночными образованиями, в первую очередь, опухолевого генеза. Информативность эндоскопической эхографии в диагностике БС значительно выше, чем трансабдоминальной: чувствительность достигает 92,0–96,0%, а специфичность – 86,0–100,0%.

С помощью УЗИ изучают состояние стенки ЖП (наличие холестерина или воспаления), что в ряде случаев может объяснить причину формирования БС. При БС в виде взвеси гиперэхогенных частиц (ВГЧ, микролиптиаза) стенка ЖП обычно не изменена, при других вариантах могут быть выявлены ультразвуковые признаки воспаления, включая утолщение стенки более 2 мм, в сочетании с уплотнением и слоистостью стенки, неравномерность и деформация контура, снижение подвижности ЖП при дыхании и изменении положения тела, положительный ультразвуковой симптом Мерфи. Нередко БС сочетается с холестерозом ЖП.

УЗИ печени, селезенки, поджелудочной железы и лимфатических узлов осуществляется по общепринятой методике.

Целесообразно использовать стандартный протокол, который позволяет проводить ультразвуковой мониторинг пациентов с БС:

Протокол УЗ-мониторинга билиарного сладжа желчного пузыря

Эхографический вариант	взвесь гиперэхогенных частиц (микролитиаз)
	эхонеоднородная желчь с наличием сгустков
	замазкообразная желчь
Эхогенность БС	низкоэхогенная, средняя, гиперэхогенная, приближающаяся к паренхиме печени
Объем БС	в долях (1/4, 1/3) или % от объема ЖП, и/или в куб. см
Количество (микролитов и/или сгустков в БС)	1 (единичный), несколько – шт., множественные
Контуры сгустков	четкие, нечеткие (размытые)
Однородность БС	однородный, неоднородный
Локализация в ЖП	шейка, тело, дно
Смещаемость при изменении положения тела, при инструментальной пальпации ЖП	есть, нет

Диагностика БС с помощью многофракционного дуоденального зондирования (МФДЗ)

Непосредственное микроскопическое исследование содержимого ЖП позволяет оценить химический состав БС. Микроскопия пузырной желчи рассматривается как «золотой стандарт» диагностики БС. Пузырная желчь предпочтительнее для исследования, так как печеночная желчь свободна от преципитатов, даже когда ЖП содержит БС и камни. Согласно отчетам, чувствительность микроскопии пузырной желчи для выявления БС варьирует от 67 до 68%, и специфичность в пределах от 88 до 100%.

Пациентам с подозрением на БС, у которых отрицательный результат трансабдоминального УЗИ, в связи с ограниченной доступностью и высокой стоимостью проведения эндоскопической ультрасонографии, рекомендуется произвести исследование микроскопию пузырной желчи.

Для получения пузырной желчи проводят многофракционное дуоденальное зондирование (МФДЗ) по общепринятой методике с 33% раствором сернистой магнезии или 40% раствором глюкозы.

Показания к МФДЗ: рецидивирующий абдоминальный болевой синдром билиарного и панкреатического типа, подозрение на функциональные расстройства ЖП и СО и холецистит при отсутствии изменений по данным ультразвукового исследования.

МФДЗ проводят по следующей методике: После проведения беседы с пациентом о целесообразности исследования, утром натощак вводят дуоденальный зонд. По достижении зондом желудка (отметка на зонде 45 см) пациента укладывают на левый бок и извлекают желудочное содержимое. Затем пациент поворачивается на правый бок, и зонд постепенно продвигается (медленно заглатывается пациентом) в 12-перстную кишку (приблизительно до отметки 75 см). При затруднении прохождения зонда проводят пробу с введением воздуха, а в некоторых случаях - рентгенологический контроль нахождения оливы и коррекция ее положения и направления движения. Появление из зонда светло-желтой желчи свидетельствует о достижении зондом нижней части вертикального отдела 12-перстной кишки. Извлечение желчи производят в 5 этапов (фаз).

I этап (холедохус-фаза) - от момента введения зонда в 12-перстную кишку до введения раздражителя, в течение 20-30 мин выделяется до 20-35 мл светло-желтой желчи из общего желчного протока. После окончания выделения желчи медленно вводят раздражитель желчного пузыря и на 3 минуты завязывали дуоденальный зонд. Затем его развязывают. В качестве

раздражителя используют 33% раствор сернокислой магнезии 50 мл или 40% раствор глюкозы.

II этап (фаза закрытого сфинктера Одди) составляет время от введения раздражителя до появления вновь светло-желтой желчи (в норме 3-6 минут).

III этап (фаза выделения желчи из дистального отдела холедоха, или желчи "А") в норме длится 2-4 минуты, выделяется 3-5 мл светло-желтой желчи, которая сменяется появлением темно-коричневой желчи.

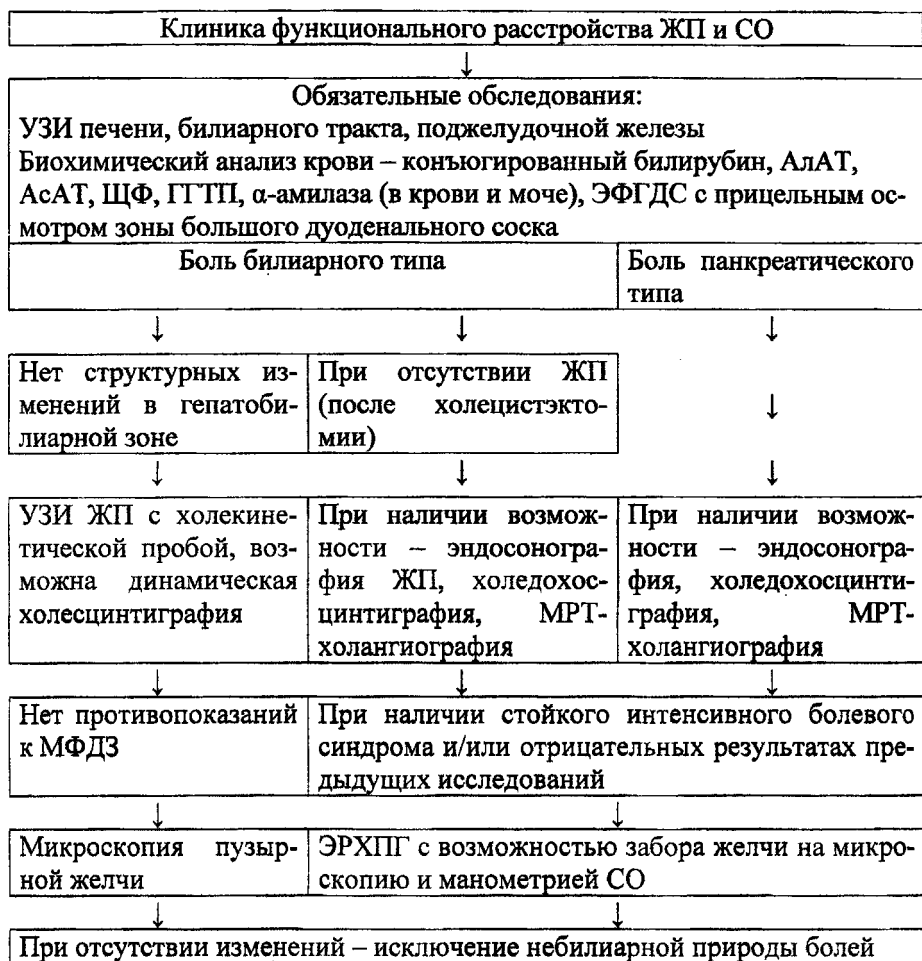
IV этап (пузырная фаза, или фаза желчи "В"), при котором происходит опорожнение желчного пузыря. Длится 20-30 минут, выделяется 30-50 мл темно-коричневой желчи.

О наступлении V этапа (фазы печеночной желчи, или желчи "С") судят по изменению окраски желчи на светло-коричневую (золотистую), которую собирают в течение 30 минут, измеряют ее объем, и определяют скорость холесекреции.

Далее, пробу пузырьной желчи центрифугируют в лабораторной центрифуге. Осадок переносят на предметное стекло и исследуют при световой или поляризационной микроскопии, Кристаллы холестерина моногидрата выглядят как ромбовидные пластинки, кристаллы (гранулы) кальция билирубината выглядят как коричневые или красно-коричневые глыбки.

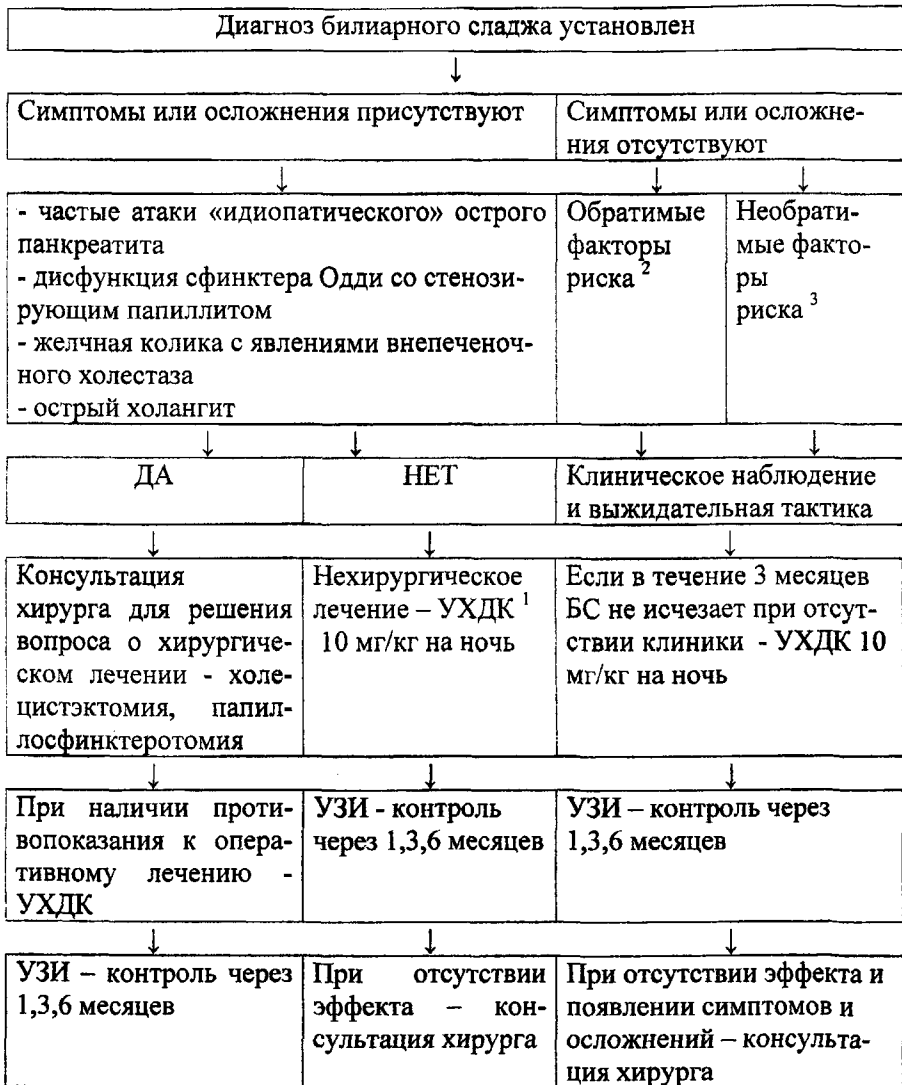
Как положительный тест расценивают присутствие более 2 кристаллов в поле зрения при 100-кратном увеличении или более 4 кристаллов в пробе. Появление кристаллов холестерина и кальция билирубината (в норме – единичные в поле зрения) свидетельствует о дестабилизации коллоидной структуры желчи. Вместе с микролитами при микроскопии часто обнаруживается «песок» - мелкие частицы различной величины и окраски, располагающиеся в хлопьях слизи.

**Диагностический алгоритм для пациентов, у которых
подозревается билиарный сладж**



Примечание: ЖП – желчный пузырь, СО – сфинктер Одди, МРТ – магнитно-резонансная томография, МФДЗ – многофракционное дуоденальное зондирование, ЭРХПГ – эндоскопическая ретроградная холангиопанкреатография.

Тактика ведения пациентов с билиарным сладжем



Примечания:

1. УХДК – урсодезоксихолевая кислота.

2. Необратимые факторы риска БС - возраст старше 60 лет, женский пол, отягощенная наследственность по желчнокаменной болезни, цирроз

печени, состояния после шунтирующих операций на желудке и гастрэктомии.

3. Обратимые (временные) факторы риска БС - беременность, ожирение, высококалорийная пища с низким содержанием пищевых волокон, редуцированные низкокалорийные диеты, потеря массы >0,2 кг/неделю, длительное голодание, длительное парентеральное питание, прием лекарственных препаратов (гормональные контрацептивные средства, прием эстрогенов и препаратов кальция в менопаузе, морфин, клофибрат, октреотид, циклоспорин, цефтриаксон), патологические состояния, которые приводят к нарушению энтерогепатической циркуляции желчных кислот (болезнь Крона с поражением терминального отдела тонкой кишки, резекции подвздошной кишки, субтотальная и тотальная гемиколэктомия, глютеновая энтеропатия, желчные свищи), воспалительный процесс в билиарном тракте, вирусные гепатиты, заболевания печени (стеатоз, хронический гепатит), трансплантация костного мозга или отдельных органов, серповидноклеточная анемия.

Возможные осложнения и ошибки. Методы их устранения

Осложнения при применении данного метода не зарегистрированы.

Возможные ошибки могут быть обусловлены погрешностями при проведении дуоденального зондирования и ультразвукового исследования. Для устранения погрешностей необходима правильная подготовка пациента к дуоденальному зондированию и ультразвуковому исследованию (обследование проводится утром, натощак, после 10-12-часового ночного перерыва в приеме пищи).

Причинами ложноотрицательных ультразвуковых заключений БС являются изменения стенки ЖП вследствие полипов, холестероза, перихолецистита, пристеночным образованием опухолевого генеза. БС в виде

замаскообразной желчи часто затрудняет диагностику, так как маскирует конгломераты мелких средних и мелких конкрементов. При наличии в ЖП гноя и крови не всегда удастся идентифицировать природу содержимого ЖП и дифференцировать его от замаскообразной желчи с помощью УЗИ.

Для дифференциальной диагностики псевдотуморозной формы БС в виде сгустка замаскообразной желчи, фиксированного к стенке ЖП, от пристеночного солидного образования применяется доплеровское УЗИ, позволяющее обнаружить наличие кровотока в опухолевом новообразовании.

Ложноотрицательные результаты диагностики БС ЖП могут носить субъективный характер и быть связаны с недостаточной квалификацией врача. В некоторых случаях причиной ложноотрицательных результатов является неудовлетворительная визуализация ЖП.

Противопоказания к применению метода

Противопоказаний к применению ультразвукового исследования нет. Противопоказаниями к проведению дуоденального зондирования являются: патология верхних отделов желудочно-кишечного тракта в стадии обострения (эзофагит, гастродуоденит), кроме функциональных нарушений, желчнокаменная болезнь, тяжелое состояние пациента, выраженный абдоминальный болевой синдром.

Ультразвуковое исследование ЖП, являясь неинвазивным и безопасным для пациента методом, не имеет противопоказаний для применения.



Подписано в печать 26.10.10

Формат бумаги 64×84 1/16. Бумага типографская №2.

Гарнитура ТАЙМС. Усл. печ. листов 0,99. Уч.-изд. л. 0,22.

Тираж 20 экз. Заказ № 266.

Издатель и полиграфическое исполнение УО «Витебский государственный
медицинский университет»

ЛИ № 02330/0549444 от 8.04.2009

Отпечатано на ризографе в Витебском государственном медицинском университете.

210602, Витебск, Фрунзе, 27

Тел. (8-0212)261966

